

„Frontalhirnsyndrom“ nach Schädel-Hirn-Trauma oder zerebrovaskulären Erkrankungen

Zusammenfassung

Der klinisch gebräuchliche Terminus des „Frontalhirnsyndroms“ beschreibt eine heterogene Symptomatik, welche nicht nur nach Schädigung des präfrontalen Kortex, sondern auch bei Läsionen von tieferliegenden, mit dem präfrontalen Kortex in Verbindung stehenden Strukturen beobachtet werden kann. Nach den im Vordergrund stehenden klinischen Merkmalen und unter Berücksichtigung der dabei geschädigten anatomischen Strukturen können Schädigungen des präfrontalen Kortex in 3 Untergruppen unterteilt werden: 1. das desorganisierte Syndrom, welchem eine Schädigung der dorsolateralen Konvexität und ihrer Verbindungen zugrunde liegt; 2. das enthemmte Syndrom, welches durch Läsionen des orbitofrontalen Kortex und seiner Verbindungen verursacht wird und 3. das apathische Syndrom infolge mittelliniennaher Läsionen mit Schädigung der Verbindungen zwischen Gyrus cinguli und supplementär-motorischem Areal. Da intrazerebrale Läsionen nur selten auf die beschriebenen Regionen beschränkt sind finden sich häufig Mischbilder mit bisweilen bizarren psychopathologischen Auffälligkeiten. Anhand von 4 Fallbeispielen von Patienten mit Schädel-Hirn-Trauma ($n=2$) oder zerebrovaskulärer Erkrankung ($n=2$) werden die klinische Problematik veranschaulicht und diagnostische sowie therapeutische Maßnahmen besprochen.

Schlüsselwörter

Frontalhirnsyndrom · Schädel-Hirn-Trauma · Zerebrovaskuläre Erkrankungen

In der klinischen Praxis ist der übergreifende Terminus „Frontalhirnsyndrom“ verbreitet, obwohl Läsionen im Bereich des Frontalhirns zu sehr unterschiedlichen klinischen Syndromen führen können [5, 9, 42]. Ein „Frontalhirnsyndrom“ lässt sich ferner auch bei Läsionen im Stammganglienbereich beobachten, welche Strukturen betreffen, die mit dem Frontalhirn in Verbindung stehen [5, 9].

Unter Berücksichtigung der im Vordergrund stehenden klinischen Merkmale wurde von mehreren Autoren vorgeschlagen, das Frontalhirnsyndrom in 3 Untergruppen zu unterteilen: 1. das desorganisierte Syndrom, welchem eine Schädigung der dorsolateralen Konvexität und ihrer Verbindungen zugrunde liegt; 2. das enthemmte Syndrom, welches durch Läsionen des orbitofrontalen Kortex und seiner Verbindungen verursacht wird und 3. das apathische Syndrom infolge mittelliniennaher Läsionen mit Schädigung der Verbindungen zwischen Gyrus cinguli und supplementär-motorischem Areal [5, 9].

In der vorliegenden Arbeit sollen die den genannten Untergruppen zugrundeliegenden anatomischen Strukturen erläutert und die unterschiedlichen klinischen Erscheinungsbilder anhand von vier Fallbeispielen aufgezeigt werden.

Anatomische Grundlagen

Der Lobus frontalis umfaßt alle Rindengebiete vor dem Sulcus centralis. Aufgrund der Zytoarchitektonik wird das

Frontalhirn in eine granuläre Präfrontalregion und die agranulären motorischen Rindengebiete unterteilt. Während die agranulären Rindengebiete motorische Aufgaben haben, werden dem granulären präfrontalen Kortex die abstraktesten Aspekte der menschlichen Hirnfunktionen zugesprochen: Neben der Organisation des Kurzzeitgedächtnisses, der Vorbereitung von Handlungen und der dazu notwendigen Unterdrückung innerer und äußerer Reize scheinen auch Aufmerksamkeit, Wahrnehmung, Emotionen und Affekt hier entscheidend beeinflusst zu werden [9, 26].

Wesentlich für die Wahrnehmung der geschilderten Aufgaben sind neuronale Netzwerke, innerhalb derer der präfrontale Kortex mit verschiedenen subkortikalen Strukturen verbunden ist [1, 5, 35]. Es lassen sich 3 verschiedene Projektionsbahnen abgrenzen, bei denen jeweils die Verbindungen zwischen präfrontalem Kortex und Thalamus im Mittelpunkt stehen (Abb. 1): Die erste Bahn zieht von den dorsolateralen Anteilen des präfrontalen Kortex (Areal 9 nach Brodmann) zu den parvocellulären Arealen des dorsomedialen Thalamuskerns. Von hier bestehen Verbindungen zu den dorsolateralen Anteilen des Kopfes des Nucleus caudatus und dem lateralen Globus pallidus. Der neuronale „Schaltkreis“ wird durch Verbindungen zwischen den genannten Basalganglien

Dr. O. Rommel

Neurologische Klinik, BG-Kliniken Bergmannsheil, Bürkle-de-la-Camp-Platz 1, D-44789 Bochum

O. Rommel · W. Widdig · S. Mehrrens ·
M. Tegenthoff · J.-P. Malin

„Frontal lobe syndromes“ following severe head injury or cerebrovascular diseases

Summary

The term „frontal lobe syndrome“ comprises a variety of different clinical syndromes produced by focal lesions involving the prefrontal cortex. However, similar syndromes can be observed after lesions involving subcortical structures connected with the prefrontal cortex in neuronal networks. With respect to the different clinical pictures and underlying brain lesions, prefrontal lobe dysfunction may be divided into a disorganized type, caused by lesion of the dorsolateral prefrontal lobe and its connections, a disinhibited type that can be observed following lesions of the orbitofrontal cortex, and an apathetic type following lesions affecting the functional balance between the cingulum and the supplementary motor area. As intracerebral lesions are rarely limited to the brain regions described, in the majority of patients various degrees of behavioural dysfunction can be observed. The case reports of four patients illustrating the three major prefrontal syndromes following severe head injury (n=2) or cerebrovascular disease (n=2) are presented and diagnostic implications as well as possible treatment strategies are discussed.

Key words

Frontal lobe syndrome · Severe head injury ·
Cerebrovascular diseases · Prefrontal cortex

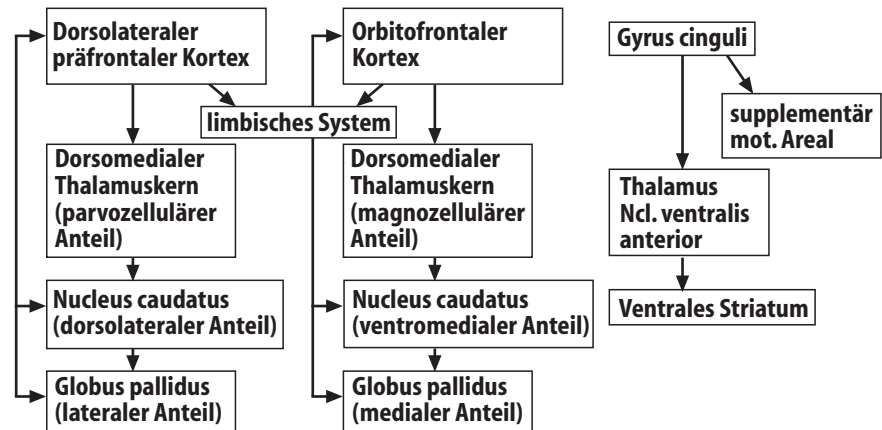


Abb. 1 ▲ Schematische Darstellung von 3 klinisch bedeutsamen Projektionsbahnen zwischen präfrontalem Kortex und subkortikalen Strukturen

und dem dorsolateralen Kortex geschlossen.

Eng benachbart liegt die zweite Projektionsbahn, welche vom orbitofrontalen Kortex (Brodmann Areal 10) zu den magnozellulären Anteilen des dorsomedialen Thalamuskerns und weiter zu den ventromedialen Anteilen des Caput nucleus caudatus und dem medialen Globus pallidus zieht. Auch von hier ziehen direkte Bahnverbindungen zurück zum orbitofrontalen Kortex, um den Schaltkreis zu schließen. Trotz ihrer engen Nachbarschaft scheinen beide Bahnen eigenständige Aufgaben und wenig Verbindung untereinander zu haben.

Als dritte, mittelliniennah gelegene Projektionsbahn lassen sich Verbindungen zwischen dem Gyrus cinguli, den Ncl. anteriores des Thalamus und dem supplementär-motorischen Areal abgrenzen. Da der Gyrus cinguli selbst Anteil des limbischen Systems ist, ist die enge Verknüpfung dieser Projektionsbahn mit dem limbischen System verständlich. Aber auch vom dorsolateralen und in besonderem Maße vom orbitofrontalen Kortex bestehen Verbindungen zum limbischen System. Zusätzlich erhalten die verschiedenen Areale des präfrontalen Kortex über den Thalamus Informationen über das Vegetativum (Hypothalamus) sowie die Bewusstseinslage (Formatio reticularis) [1, 5, 9, 35].

Die hier auszugsweise und vereinfacht dargestellten Verbindungen stellen eine anatomische Basis für ein zielge-

richtetes Verhalten dar. Sensorische Informationen aus verschiedenen Quellen werden den verschiedenen Bereichen des präfrontalen Kortex gefiltert (Thalamus) übermittelt und unter dem Einfluß emotionaler Aspekte (limbisches System) sowie der Bewusstseinslage (Formatio reticularis) verarbeitet, wobei das vegetative System (Hypothalamus) ständig repräsentiert ist.

Diagnostik der präfrontalen Syndrome

Diagnostisch ist das Erfassen von Störungen der exekutiven, handlungsassoziierten Funktionen von besonderer Bedeutung. Im einzelnen zu überprüfen sind Störungen des Antriebs (Initiierung und Ablauf von Handlungen), der Aufmerksamkeit (Konzentration auf eine Handlung), der Handlungsplanung (Fähigkeit, Handlungsabläufe in sinnvoller Reihenfolge zu planen) sowie der Flexibilität (Fähigkeit, sich auf wechselnde Aufgaben zu konzentrieren) [43]. In Tabelle 1 sind beispielhaft Tests zur Überprüfung der exekutiven Funktionen aufgeführt. Andere Tests aus dem neuropsychologischen Repertoire können ergänzend, z.B. zum Erfassen von Gedächtnisstörungen, erforderlich sein.

Einige der genannten Tests, z.B. die alternierenden Sequenzen, sind einfach im Rahmen der klinischen Untersuchung einzusetzen. Andere, wie z.B. der Wisconsin-Card-Sorting-Test, sind aufwendig

Klinische Merkmale der präfrontalen Syndrome

Das desorganisierte Syndrom

und gehören in das Repertoire der ausführlichen neuropsychologischen Untersuchung. Dabei ist zu beachten, daß keiner der genannten Tests spezifisch nur Frontalhirnfunktionen mißt. So können Störungen des Antriebs mit verminderter Wortproduktion bei der Wortproduktionsliste auch bei einer Aphasie oder einer depressiven Episode beobachtet werden. Zusätzliche Hinweise auf eine Frontalhirnstörung könnten in diesem Fall Perseverationen und Regelverstöße innerhalb der Wortliste liefern.

Neben den genannten Tests ist die klinische Verhaltensbeobachtung von besonderer Bedeutung. Manchmal werden Störungen auch bei Aufgaben manifest, die gar nicht als Frontalhirntest geplant waren. Daneben lassen sich Hinweise auf affektive Störungen, fehlende Krankheitseinsicht, Störungen der Impulskontrolle oder des Handlungsablaufes finden. Bei manchen Patienten sind Gespräche mit Angehörigen empfehlenswert, um Wesensveränderungen und Störungen in den zwischenmenschlichen Beziehungen, z.B. eine Gefühlsarmut, zu erfassen, die der klinischen Untersuchung und Testung häufig entgegen [43].

Das desorganisierte Syndrom ist durch eine Schädigung im Bereich des dorsolateralen präfrontalen Kortex und seiner Verbindungen verursacht und zeichnet sich durch gestörte Urteilsfähigkeit und Planung, verminderte Einsichtsfähigkeit und mentale Flexibilität, eingeschränkte Selbstfürsorge sowie ggf. Beeinträchtigung motorischer Fähigkeiten (einschließlich Apraxie) aus. Die Patienten haben häufig Antriebsstörungen und Einschränkungen beim problemlösenden Verhalten [5, 9, 42].

Fallbeispiel 1 (desorganisiertes Syndrom)

Ein 58jähriger Patient zog sich bei einem schweren Verkehrsunfall eine rechtsfrontale Kontusionsblutung sowie eine linksbetonte traumatische Subarachnoidalblutung zu (Abb. 2). Am Unfallort war er komatös, im erstversorgenden Krankenhaus erfolgte über 6 Tage eine maschinelle Beatmung. Bei späteren CCT-Kontrollen zeigten sich bilaterale frontale Hygrome, zwei Wochen nach

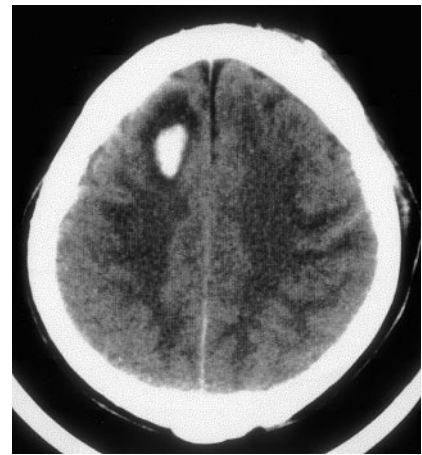

Abb. 2 ▲ Fall 1: Im CCT bei Aufnahme rechts hochfrontale Kontusionsblutung

dem Unfall erfolgte die Verlegung des Patienten in unsere Abteilung.

Bei der Aufnahme war der Patient zu allen Qualitäten desorientiert, psychomotorisch unruhig und hatte ausgeprägte konzentrierte und mnestiche Störungen. Eine bei Aufnahme bestehende leichtgradige linksseitige motorische Hemisymptomatik bildete sich im Verlauf vollständig zurück. Auch das bei Aufnahme bestehende organische Psychosyndrom, insbesondere die Störungen von Aufmerksamkeit und Konzen-

Tabelle 1

Exemplarische Darstellung von neuropsychologischen Tests zur Überprüfung der Frontalhirnfunktionen

Test	Aufgabe	Testaussage
Wortproduktionstest, Chicago-Wortfluß-Test	Soviel Worte wie möglich nennen (Zeit z.B. 3 Min., gegebener Anfangsbuchstabe, Regeln (z.B. keine Eigennamen))	Störungen des verbalen Antriebs, Perseverationen, Regelverstöße
5-Punkt-Test von Regard	Unterschiedliche Figuren durch Verbindung von 5 Punkten zeichnen (Zahl/Zeitdauer)	Störungen des nonverbalen Antriebs, Perseverationen, Regelverstöße
Farbe-Wort-Interferenztest, Stroop-Test	Funktionswörter von Farbwörtern bei mehrfach dargebotenen Farb/Wortlisten unterscheiden	Interferenzanfälligkeit
Komplexe Figur von Rey	Figur kopieren, später aus Gedächtnis wiederholen	Störung der strukturierten Informationsverarbeitung
Wisconsin-Card-Sorting-Test	Karten nach im Verlauf wechselnden Vorgaben sortieren	Störung der strukturierten Informationsverarbeitung, fehlende Antwortunterdrückung
Alternierende Sequenzen	Alternierende Dreieck-Viereck-Sequenzen zeichnen	Störung der strukturierten Informationsverarbeitung, Perseveration

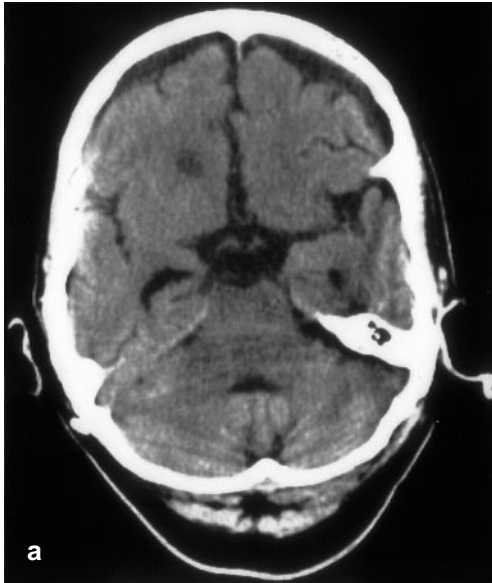

Abb. 3 ▶ a Fall 2: Residuales bifrontales Hygrom nach schwerer Frontalhirnverletzung.
b Fall 2: Schriftprobe unter Clozapintherapie.
c Fall 2: Schriftprobe nach Absetzen von Clozapin

trationsfähigkeit waren unter der über 6 Wochen durchgeführten neuropsychologischen Behandlung rückläufig. Es persistierten jedoch Störungen des verbalen Gedächtnisses, und von den Angehörigen wurde eine Persönlichkeitsveränderung mit Ungeduld und aggressiven Ausbrüchen sowie Gemütsschwankungen beschrieben. Der Patient zeigte keine Krankheitseinsicht und vernachlässigte die Körperhygiene. Er konnte sich kaum selbst beschäftigen, sich nur kurz auf Aufgaben konzentrieren und wiederholte sich ständig. Bei der neuropsychologischen Untersuchung der selektiven und der geteilten Aufmerksamkeit (d2-Test, Testbatterie Zimmermann) zeigten sich deutliche Beeinträchtigungen bei ausgeprägter allgemeiner Verlangsamung. Bei der verbalen Merkfähigkeit zeigte sich ein weit unterdurchschnittliches Lernen mit der Neigung, Worte hinzuzuassoziiieren. Bei der Überprüfung der verbalen Flüssigkeit (Chicago-Wortfluß-Test) fand sich eine Antriebsminderung, die nonverbale Flüssigkeit (Regard-Test) zeigte eine deutliche Perseverationsneigung. Kontrolluntersuchungen nach einem Jahr zeigten einen im wesentlichen unverän-

derten klinischen und neuropsychologischen Befund.

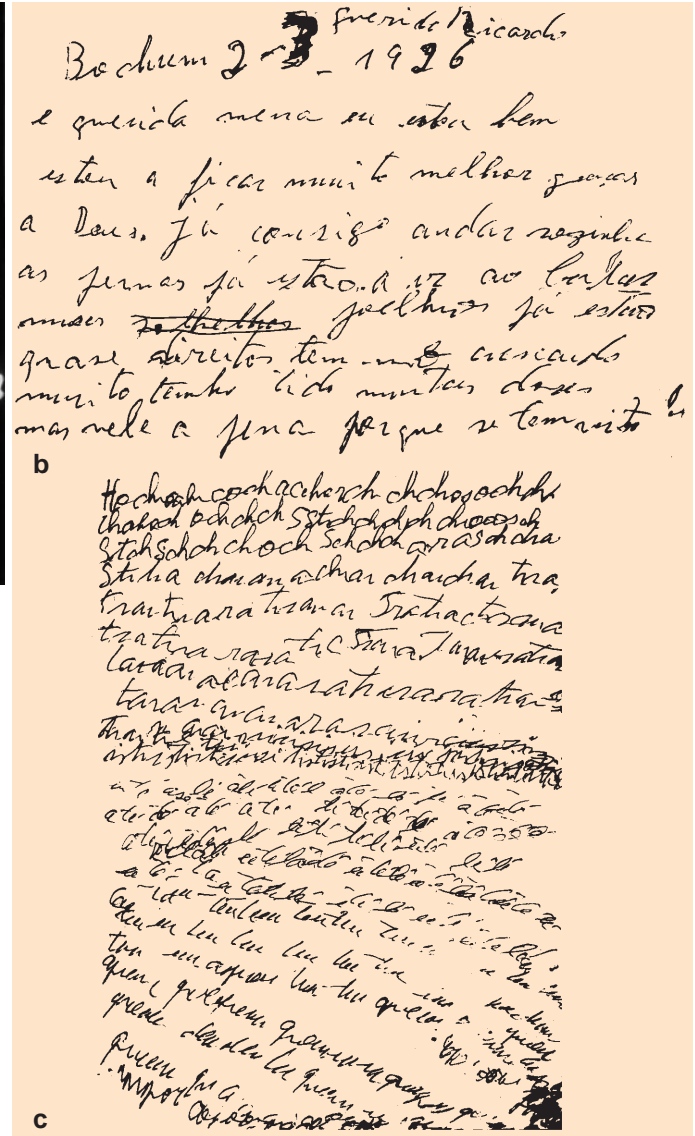
Das enthemmte Syndrom

Das enthemmte Syndrom läßt sich nach Verletzungen des orbitofrontalen prämotorischen Kortex und seiner Verbindungen beobachten. Ursächlich sind hier häufig Akzelerations-Dezelerationstraumen, welche zur Schädigung orbitofrontaler Hirnareale durch die benachbarte knöcherne Schädelbasis führen. Aufgrund der engen Verbindungen zum limbischen System spielt der orbitofrontale Kortex bei der Verarbeitung und Reaktionsbildung auf äussere Stimuli eine wichtige Rolle. Leichte Läsio-

nen können zu einer vermehrten „Irritabilität“ führen. Patienten mit ausgeprägter Schädigung zeigen Impulskontrollstörungen, aggressive Ausbrüche oder eine unangemessene Scherzhaftigkeit („Witzelsucht“) sowie eine Distanzminderung. Es besteht eine Unfähigkeit, das eigene Verhalten zu steuern, welche in extremen Fällen zu unkontrollierbarem oder selbstzerstörerischem Verhalten führen kann [5, 9, 42].

Fallbericht 2 (enthemmtes Syndrom)

Eine 56jährige gebürtige Portugiesin hatte als Beifahrerin bei einem Verkehrsunfall in Spanien ein schweres Schädel-Hirn-Trauma erlitten. Bei der Verlegung



in ein deutsches Akutkrankenhaus wurden Mittelgesichtsfrakturen, eine linksseitige N.-occulomotorius-Parese sowie ein kleines linksfrontales epidurales Hämatom diagnostiziert. Wegen eines rezidivierenden bifrontalen Hygroms wurde zweimalig eine frontale Trepanation durchgeführt und zuletzt ein subduroperitoneales Shuntsystem implantiert, über welches sich täglich bis zu 400 ml Flüssigkeit entleerten (Abb. 3a).

Bei der Aufnahme in unsere Abteilung 4 Wochen nach dem Unfall war die Patientin kurzzeitig ansprechbar, zu allen Qualitäten jedoch desorientiert. Sie war sehr unruhig, warf den Oberkörper ständig rhythmisch hin und her, zeigte stereotype Bewegungsmuster und zählte monoton die immer gleichen Zahlenfolgen auf portugiesisch. Wegen zunehmender Unruhezustände wurden niederpotente Neuroleptika (z.B. Phenothiazin) sowie Clomethiazol eingesetzt, unter welchen sich jedoch keine Besserung zeigte. Unter Haloperidol entwickelte sich bereits in niedrigen Tagesdosen (4×0,5 mg) ein ausgeprägtes Parkinsonoid. Unter Lorazepam (4×1 mg) kam es über 2 Tage zu einer Besserung der Unruhezustände, welche jedoch im Verlauf nicht zu erhalten war. Daher erfolgte die Einstellung auf Clozapin in Tagesdosen bis 350 mg unter wöchentlicher Blutbildkontrolle. Hierunter zeigte sich bereits nach wenigen Tagen eine

Besserung der Symptomatik. Die Phasen klarer Ansprechbarkeit wurden zunehmend länger, die Patientin konnte wieder mobilisiert werden und war zuletzt selbständig gehfähig. Angesichts der erreichten Besserung der Symptomatik und der bekannten Nebenwirkungen von Clozapin wurde nach 4 Monaten eine Umstellung auf Carbamazepin durchgeführt. Wenige Tage nach Absetzen von Clozapin zeigte sich eine massive Verschlechterung des Psychosyndroms mit ausgeprägten Stereotypen, Echolalie und Vokalisationen. Die Patientin, welche unter Clozapin fähig gewesen war, einen Brief in ihrer Heimatsprache zu schreiben (Abb. 3b), schrieb jetzt nur noch einzelne sich wiederholende Silben (Abb. 3c). Nachdem Clozapin erneut eingesetzt wurde, waren die Stereotypen wieder rückläufig. In der neuropsychologischen Testung war die Patientin zuletzt fähig, auch komplexere Aufgaben kurzzeitig zu bewältigen, es bestanden jedoch noch deutliche Konzentrations- und Gedächtnisstörungen. Beim komplexen Problemlösen zeigte sich eine ausgeprägte Perseverationsneigung, die Patientin legte im Wisconsin-Card-Sorting-Test jede Karte auf das erste Motiv. Im Chicago-Wortflußtest wie auch im Regard-Test zeigte sich ein verminderter verbaler und non-verbaler Antrieb.

Die Patientin wurde 9 Monate nach dem Trauma in die weiterführende Re-

habilitation verlegt und lebt heute wieder bei ihrer Familie, wobei sie mit Einschränkungen fähig ist, den Haushalt zu führen. Die Clozapin-Medikation konnte ohne Verschlechterung der klinischen Symptomatik ausgeschlichen werden.

Das apathische Syndrom

Das apathische Syndrom wird auf eine Störung im funktionellen Gleichgewicht zwischen anteriorem Thalamus, Gyrus cinguli und den supplementär motorischen Arealen (SMA) zurückgeführt [9]. Das Zusammenspiel zwischen diesen Strukturen scheint eine wichtige Rolle für Motivation und Aktivität zu spielen, wobei Dopamin als Transmittersubstanz eine wesentliche Rolle spielt. Störungen der Verbindungen zwischen SMA und Cingulum führen zu einem Bild der Antriebsarmut, welches unterschiedliche Ausprägungen von Apathie bis zu einem akinetischem Mutismus aufweisen kann. Wichtigste Differentialdiagnose bei diesen Patienten ist die Depression, wobei bei den Patienten mit dem apathischen Typus des Frontalhirnsyndroms die Motivationslosigkeit im Vordergrund steht und eine dysphorische Stimmung, oder andere Zeichen der Major Depression fehlen [5, 9, 42].

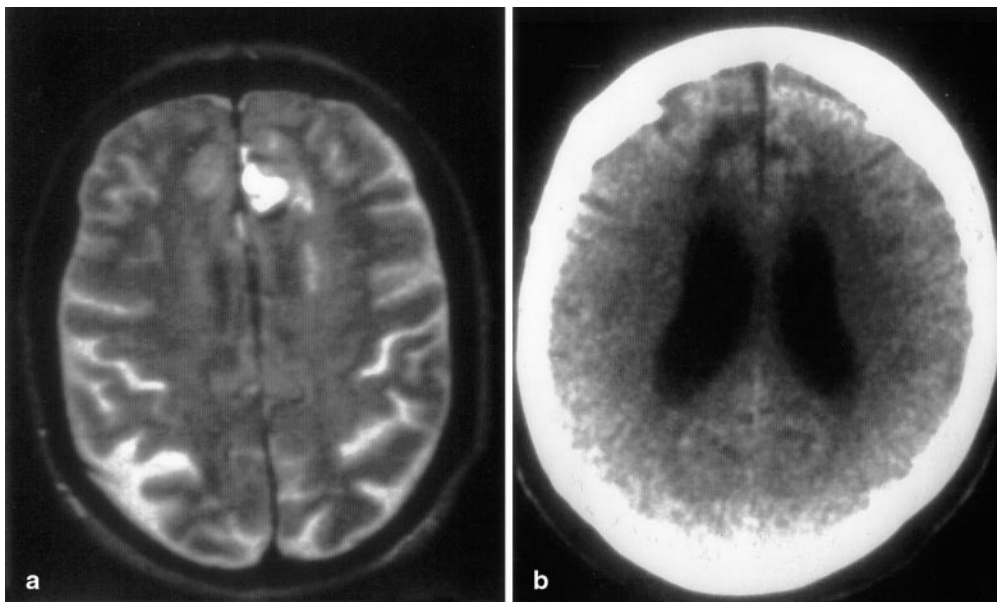


Abb. 4 ◀ a Fall 3: In der MRT Darstellung einer mittelliniennahen linksfrontalen intracerebralen Blutung. b Fall 3: Im CCT postoperativ bifrontale mittelliniennahe Hypodensitäten

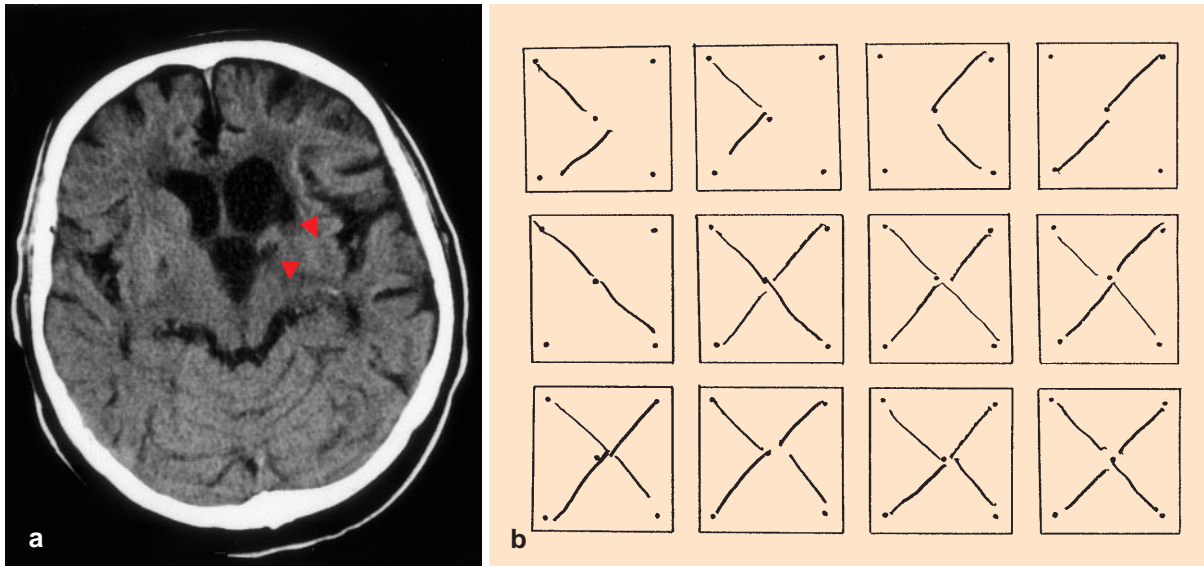


Abb. 5 ▲ a Fall 4: Im CCT Z.n. Hirninfarkt im Bereich des anterioren Thalamus sowie des Caput nucleus caudatus links (Pfeil). b Fall 4: Im 5-Punkt-Test nach Regard deutliche Perseveration, der Patient zeichnet ständig dieselben Figuren

Fallbeispiel 3 (apathisches Syndrom)

Eine 51jährige Patientin kam wegen akut auftretender Gangstörungen zur stationären Aufnahme. Psychopathologisch fiel sie durch eine iterative Beschäftigungsunruhe, nesteln, eine inadäquat heitere Stimmungslage sowie komplex gestörte mnestiche Funktionen auf. Im CCT und später im NMR zeigte sich eine mittelliniennahe linksfrontale intrazerebrale Blutung mit perifokalem Ödem (Abb. 4a). Die Symptomatik war unter antiödematöser Behandlung rückläufig, als Blutungsquelle wurde angiographisch ein Aneurysma der A. communicans anterior nachgewiesen. Einen Monat nach Auftreten der Hirnblutung erfolgte die operative Klippung des Aneurysmas. Postoperativ zeigte sich im CCT neben der linksfrontalen eine rechtsfrontale Hypodensität, welche auf eine perioperativ aufgetretene Durchblutungsstörung im Versorgungsbereich der A. cerebri anterior zurückgeführt wurde (Abb. 4b). Die Patientin war wesensverändert mit ausgeprägter Teilnahms- und Motivationslosigkeit sowie komplexen mnestiche Störungen bei inadäquat heiterer Stimmungslage. Es bestand eine Stuhl- und Harninkontinenz. Die Patientin war nicht motivier-

bar, bei der neuropsychologischen Testung oder Therapie mitzuarbeiten oder sich anderweitig zu beschäftigen und vernachlässigte die Körperhygiene. Auch die vorübergehend verabreichte Piracetam-Medikation erbrachte keine Besserung der Symptomatik. Da auch für die Zukunft angenommen wurde, daß sie unfähig bleiben würde, sich selbst zu versorgen, erfolgte die Verlegung in ein Pflegeheim.

Fallbericht 4 (apathisches Syndrom)

Ein 76jähriger Patient wurde unter dem Verdacht auf eine Verschlechterung einer seit 4 Jahren bestehenden rechtsseitigen Hemiparese stationär eingeliefert. Vor 4 Jahren hatte er einen Hirninfarkt im Bereich des anterioren Thalamus sowie des Caput nucleus caudatus links erlitten (Abb. 5a). Von den Angehörigen wird aus den letzten Jahren eine Zunahme der länger bekannten depressiven Episoden sowie eine ausgeprägte Antriebschwäche berichtet, welche jedoch mit der bekannten psychischen Erkrankung in Verbindung gebracht wurde. Klinisch imponierte eine ausgeprägte Antriebschwäche, der Patient war in Gesprächen einsilbig und lag ständig im Bett, obwohl Gehen unter krankengym-

nastischer Anleitung möglich war. Eine neuropsychologische Untersuchung war aufgrund der Antriebsstörungen nur eingeschränkt durchführbar, bei ordentlichen Gedächtnisleistungen zeigte sich eine ausgeprägte Perseverationsneigung z.B. im 5-Punkte-Test von Regard (Abb. 5b). Unter dopaminerner Stimulation (L-Dopa bis 4×125 mg/Tag) sowie thymoleptischer Behandlung mit Maprotilin (bis 150 mg/Tag) zeigte sich keine wesentliche Veränderung der Symptomatik.

Diskussion

Bereits Karl Kleist beschrieb 1934, daß Läsionen verschiedener Bereiche des präfrontalen Kortex zu unterschiedlichen psychopathologischen Auffälligkeiten führen können. Er lehrte, daß Orbitalkortexläsionen Gesinnungsverlust und Triebenthemmung machen, Läsionen der frontolateralen Konvexität hingegen zu einer Verminderung der „tätigen Gedanken“, der geistigen Initiative und Kreativität führen [24]. Untersuchungen von Deeke und Kornhuber zeigten, daß das supplementär-motorische Areal eine wesentliche Rolle für die „Startfunktion“ einer Bewegung spielt und im fronto-medialen Kortex somit

die Entscheidung über das „Beginnen zur rechten Zeit“ gefällt wird [6, 25].

Die verbesserte Darstellung des Gehirns durch neue bildgebende Verfahren hat in den letzten Jahren gezeigt, daß Patienten mit „typischem“ Frontalhirnsyndrom auch umschriebene Läsionen außerhalb des präfrontalen Kortex haben können [2, 9, 14, 16, 34]. Mendez et al. beschrieben, daß Läsionen der dorsalen Anteile des Kopfes des Nucleus caudatus zu einem desorganisierten Syndrom ähnlich der direkten Schädigung des dorsolateralen präfrontalen Kortex führen können. Hingegen fand sich nach Schädigung der ventralen Anteile des Nucleus-caudatus-Kopfes ein enthemmtes Syndrom ähnlich einer direkten Schädigung des orbitofrontalen Kortex [34]. Auch bei fokalen Läsionen des Globus pallidus, des dorsomedialen und des anterioren Thalamus zeigten sich psychopathologische Auffälligkeiten im Sinne eines präfrontalen Syndroms, wobei Unterteilungen wie bei Läsionen des Nucleus caudatus nicht sicher möglich waren [9, 14, 16].

Da die unterschiedlichen klinischen Bilder einer Schädigung des präfrontalen Kortex folglich durch Schädigung kortikaler sowie subkortikaler, innerhalb neuronaler Netzwerke miteinander verbundener Strukturen beobachtet werden können, wurde von mehreren Autoren empfohlen, den Begriff „Frontalhirnsyndrom“ durch die Bezeichnungen desorganisiertes Syndrom, enthemmtes Syndrom und apathisches Syndrom zu ersetzen. Diese beschreiben die vorherrschenden klinischen Merkmale und stellen die anatomische Lokalisation mehr in den Hintergrund [5, 9].

Die klinische Anwendbarkeit der vorgeschlagenen Einteilung ist insofern eingeschränkt, als die beschriebenen Untertypen selten in reiner Form anzutreffen sind. Kaum eine Läsion ist ausschließlich auf eine umschriebene Region begrenzt, weshalb oftmals ein Mischbild der verschiedenen Untertypen zu beobachten ist. Je nachdem, welche Strukturen hauptsächlich geschädigt wurden, stehen jedoch bestimmte Merkmale im Vordergrund [26]. In der Zusammensetzung der Symptome hat jeder Patient seine „eigene“ Krankheit

und individuelle Prognose. Dieser Umstand erschwert eine wissenschaftliche Bearbeitung des Themas, da sich nur schwer größere Gruppen mit vergleichbaren Krankheitsbildern zusammensetzen lassen.

Um beim SHT auch kleinere Läsionen im Stammganglienbereich zu erkennen, welche mit der CCT nicht zu erfassen sind, jedoch wie beschrieben ausgeprägte psychopathologische Veränderungen verursachen können, sollte insbesondere bei Patienten mit unklaren, länger persistierenden psychopathologischen Auffälligkeiten nach einer Kopfverletzung eine Kernspintomographie des Schädels (MRT) durchgeführt werden [28]. Dies muß keine direkten therapeutischen Konsequenzen haben, kann aber für die Einordnung der oftmals diffusen Beschwerden von Bedeutung sein. So beschrieben Levin et al. (1992) in einer Vergleichsuntersuchung an 50 Patienten mit leichten oder mittelschweren SHT in 40 Fällen kernspintomographisch nachweisbare, meist subkortikal gelegene Läsionen, wogegen sich im CCT lediglich bei 10 Patienten Auffälligkeiten zeigten [29].

Bei der Patientin aus dem Fallbeispiel 2 konnten in der Frühphase psychomotorische Enthemmungsphänomene mit stereotypen Bewegungsmustern, Vokalisationen und Verbigerationen (stereotype Wiederholung von Wörtern oder Sätzen) beobachtet werden, welche früher in sehr ähnlicher Weise bei der Katatonie beschrieben wurden. Die Katatonie wurde in den letzten Jahren meist mit schizophrenen Psychosen in Verbindung gebracht, kann jedoch sehr unterschiedliche Ursachen haben [4, 15]. Neben Hirntumoren im Frontallappen und Schädel-Hirn-Traumen wurden katatone Symptome unter anderem auch bei Enzephalitiden sowie fokalen Läsionen des Globus pallidus beobachtet [3, 15, 17, 39]. In einer Übersichtsarbeit empfahl Gelenberg, die Katatonie nicht als Krankheit, sondern als Syndrom anzusehen, welches verschiedene Ursachen haben kann und eine gründliche Diagnostik zur Abklärung erfordert [15].

Da Katatonien in den letzten Jahren fast ausschließlich im Zusammenhang

mit schizophrenen Psychosen diagnostiziert wurden, wurden stereotype Bewegungsmuster oder Verhaltensauffälligkeiten nach Frontalhirnläsionen mit anderen Begriffen („utilization behaviour“ [14, 31, 32], „obsessive-compulsive symptoms“ [8, 13, 27]) bezeichnet. Ähnlichkeiten der klinischen Symptomatik sowie der ursächlichen, meist orbitofrontalen Hirnläsionen lassen die Vermutung zu, daß hier unterschiedliche Benennungen und Ausprägungen desselben oder eines ähnlichen Symptomenkomplexes vorliegen.

Bei der beschriebenen Patientin zeigte sich nach Abklingen der psychomotorischen Enthemmungsphase zunehmend das Bild eines desorganisierten Syndroms mit eingeschränkter mentaler Flexibilität, Antriebsstörungen und Einschränkungen beim problemlösenden Verhalten. Dies zeigt, daß sich die zu beobachtende Psychopathologie im zeitlichen Verlauf verändern kann. Entsprechend fanden sich in neuropsychologischen Untersuchungen bei akuten Frontalhirnläsionen Störungen der Handlungsplanung und mentalen Flexibilität in weit ausgeprägterem Maße als bei länger zurückliegenden Frontalhirnläsionen. Bei chronischen Frontalhirnschädigungen finden sich häufiger Regelverstöße und im Vergleich zu anderen Hirnschädigungen benötigen diese Patienten mehr Zeit zur Durchführung einer gestellten Aufgabe [22, 23].

Bei der Patientin mit apathischem Syndrom (Fallbericht 3) stand initial infolge der isolierten linksfrontalen Blutung eher ein präfrontales Syndrom vom enthemmten Typ mit Bewegungsunruhe und Nesteln sowie subeuphorischer Stimmung im Vordergrund. Erst postoperativ, nach zusätzlicher rechtsfrontaler Läsion zeigte sich das Vollbild des apathischen Syndroms. Neben der mittelliniennahen Lokalisation der Frontalhirnschädigung spielt folglich auch die Ausdehnung der Läsion eine Rolle für das Entstehen des apathischen Syndroms, wobei insbesondere bilaterale Läsionen zu einer anhaltenden Antriebsstörung führen. In ähnlicher Weise berichtet Duus [11, 12], daß sich die Untertypen des Frontalhirnsyndroms bei Tumoren des Orbitalhirns mit zunehmenden

der Tumorgroße auch im zeitlichen Verlauf nacheinander entwickeln. Während in Frühphasen häufig ein enthemmtes Syndrom zu beobachten ist, steht mit zunehmender Tumorgroße der Antriebsmangel im Sinne eines apathischen Syndroms im Vordergrund [12].

Die therapeutische Beeinflussbarkeit der beschriebenen präfrontalen Syndrome ist limitiert [42]. Für den Einsatz von zentral wirksamen Pharmaka, insbesondere von Psychopharmaka, werden Erfahrungen von Patienten mit primär psychiatrischen Erkrankungen zugrundegelegt, da es kaum kontrollierte Untersuchungen gibt [28, 42]. Insbesondere bei Patienten nach SHT erklärt die erwähnte Vielfalt neurologischer und psychopathologischer Störungen diesen Mangel und unterstützt die Bedeutung von Einzelfalldarstellungen.

Die beim ungehemmten Syndrom auftretenden Unruhezustände und aggressiven Ausbrüche stellen eine besondere therapeutische Herausforderung dar. Wie im Fallbericht 3 illustriert, zeigen niederpotente Neuroleptika oftmals keine ausreichende Wirkung, und der Einsatz von hochpotenten Neuroleptika kann bereits bei niedrigen Dosierungen durch schwere motorische Nebenwirkungen kompliziert werden [18]. Bei der beschriebenen Patientin führte erst der Einsatz von Clozapin, einem atypischen Neuroleptikum mit D₁- und D₂-Rezeptor-Aktivität, zu einer Besserung der Symptomatik. Verschiedene Autoren berichteten in Einzelfällen über ähnlich positive Resultate beim Einsatz von Clozapin, weshalb das Medikament beim ungehemmten Syndrom erwogen werden sollte, wenn andere Medikamente keine Besserung der Symptomatik erbringen [10, 36, 41]. Vor dem Einsatz des Medikaments sollte jedoch unter Berücksichtigung der bekannten Nebenwirkungen (Agranulozytose, erhöhte Anfallsbereitschaft) eine gründliche Abwägung der Nutzen und Risiken erfolgen [7, 46].

In der Literatur wird ferner über den erfolgreichen Einsatz von Dopaminagonisten, Serotonin-Wiederaufnahmehemmern und Antikonvulsiva in der Behandlung von Impulskontrollstörungen nach Läsionen des präfrontalen

Kortex berichtet [20, 28]. Für Carbamazepin, Valproinsäure und Lithium wird eine stabilisierende Wirkung auf die nach Frontallappenläsionen häufig auftretenden Stimmungsschwankungen beschrieben [40, 44], wobei bei persistierenden depressiven Syndromen eine vorsichtige thymoleptische Behandlung sinnvoll sein kann [19].

Für die hauptsächlich bei Patienten mit einem desorganisierten Syndrom zu beobachtenden kognitiven Störungen sollen sich Psychostimulanzien wie Dextroamphetamin und Methylphenidat positiv auf die Aufmerksamkeitsspanne, Ablenkbarkeit, Impulsivität und Irritabilität auswirken [21, 33, 44]. Die in den vorliegenden Literaturberichten verabreichten Dosierungen scheinen gut toleriert zu werden und keine negative Auswirkung auf die Krampfschwelle zu haben.

Beim apathischen Syndrom wurde der Einsatz von Dopaminergika wie Amantadin, L-Dopa und Bromocriptin als sinnvoll erachtet [20, 38], die Erfolge sind jedoch limitiert. Patienten müssen unter derartigen Therapieversuchen gut überwacht werden, da Nebenwirkungen, wie z.B. eine Zunahme der Agitiertheit oder Symptome einer Psychose, auftreten können.

Die wesentlichsten Aufgaben bei Patienten mit Schädigung des präfrontalen Kortex liegen jedoch in einer intensiven Betreuung des Patienten und seiner Angehörigen [30]. Bei Unruhezuständen ist ein beruhigendes, die Situation erklärendes Gespräch manchmal hilfreicher als die ungezielte Verabreichung von zentral wirksamen Medikamenten. Für Angehörige sind die komplexen psychopathologischen Auffälligkeiten, welche vorübergehend oder dauerhaft nach Frontalhirnschädigungen beobachtet werden können eine schwere Belastung und erfordern eine ausführliche Beratung, Aufklärung und Betreuung. Eine enge Zusammenarbeit im betreuenden Team ist erforderlich, da die „Entgleisungen“ der Patienten häufig nicht als Folge der Erkrankung gesehen werden, und zu Ablehnung des Patienten durch die Therapeuten führen können.

Literatur

- Alexander GE, Crutcher MD (1990) **Functional architecture of basal ganglia circuits: neural substrates of parallel processing.** Trends Neurosci 13:266–271
- Barris RW, Schuman HR (1953) **Bilateral anterior cingulate gyrus lesion.** Neurology 3:44–52
- Brain R (1962) **Diseases of the nervous system.** Churchill, London
- Bräunig P (1994) **Wo sind die Katatonien der „alten“ Psychiater geblieben?** Psycho 20:191
- Cummings JL (1993) **Frontal-subcortical circuits and human behaviour.** Arch Neurol 50:873–880
- Deeke L, Kornhuber HH (1978) **An electrical sign of participation of the mesial „supplementary“ motor cortex in human voluntary finger movement.** Brain Res 159:473–476
- Devinsky O, Honigfeld G, Patin J (1991) **Clozapine-related seizures.** Neurology 41:369–371
- Donovan NJ, Barry JJ (1994) **Compulsive symptoms associated with frontal lobe injury.** Am J Psychiatry 151:618
- Duffy JD, Campbell JJ (1994) **The regional prefrontal syndromes: a theoretical and clinical overview.** J Neuropsychiatry Clin Neurosci 6:379–387
- Duffy JD, Kant R (1996) **Clinical utility of Clozapine in 16 patients with neurological disease.** J Neuropsychiatry Clin Neurosci 8:92–96
- Duus P (1983) **Neurologisch-topische Diagnostik.** Thieme, Stuttgart New York
- Duus P (1939) **Über psychische Störungen bei Tumoren des Orbitalhirns.** Arch Psychiatr Nervenkr 109:596–648
- Eslinger PJ, Damasio AR (1985) **Severe disturbance of higher cognition after bilateral frontal lobe ablation: patient EVR.** Neurology 35:1731–1741
- Eslinger PJ, Warner GC, Grattan LM, Easton JD (1991) **„Frontal lobe“ utilization behaviour associated with paramedian thalamic infarction.** Neurology 41:450–452
- Gelenberg AJ (1976) **The catatonic syndrome.** Lancet 6:1339–1341
- Gentilini M, De Renzi E, Crisi G (1987) **Bilateral paramedian thalamic artery infarcts: report of eight cases.** J Neurol Neurosurg Psychiatry 50:900–909
- Glaser GH, Pincus JH (1969) **Limbic encephalitis.** J Nerv Ment Dis 149:59–67
- Goldstein LB (1995) **Common drugs may influence motor recovery after stroke.** Neurology 45:865–871
- Gualtieri C (1988) **Pharmacotherapy and the neurobehavioural sequelae of traumatic brain injury.** Brain Inj 2:273–290
- Gualtieri C (1991) **Neuropsychiatry and behavioural pharmacology.** Springer, New York

21. Gualtieri C, Evans R (1988) **Stimulant treatment for the neurobehavioural sequelae of traumatic brain injury.** *Brain Inj* 2:273–290
22. Karnath HO, Wallesch CW (1992) **Inflexibility of mental planing: a characteristic disorder with prefrontal lobe lesions?** *Neuropsychologia* 11:1011–1016
23. Karnath HO, Wallesch CW, Zimmermann P (1991) **Mental planning and anticipatory processes with acute and chronic frontal lobe lesions: a comparison of maze performance in routine and non-routine situations.** *Neuropsychologia* 4:271–290
24. Kleist K (1934) **Gehirnpathologie.** Barth, Leipzig
25. Kornhuber HH (1995) **Präfrontalcortex-Funktion und Homo sapiens.** In: Lang W, Deeke L, Hopf HC (Hrsg) *Verhandlungen der Deutschen Gesellschaft für Neurologie* 9. Springer, Wien New York, S 40–48
26. Kunze K (1992) **Lehrbuch der Neurologie.** Thieme, Stuttgart New York
27. Laplane D, Dubois B, Pillon B, Baulac M (1988) **Loss of psychic self-activation and stereotyped mental activity caused by a frontal lesion.** *Rev Neurol* 144:564–570
28. Levin H, Kraus MF (1994) **The frontal lobes and traumatic brain injury.** *J Neuropsychiatry Clin Neurosci* 6:443–454
29. Levin H, Williams D, Eisenberg H (1992) **Serial magnetic resonance imaging and neurobehavioural findings after mild to moderate closed head injury.** *J Neurol Neurosurg Psychiatry* 55:255–262
30. Lewis L, Athey GI, Eyman J, Seaks S (1992) **Psychological treatment of adult psychiatric patients with traumatic frontal lobe injury.** *J Neuropsychiatry Clin Neurosci* 4:323–330
31. Lhermitte F (1983) **„Utilization behaviour“ and its relation to lesions of the frontal lobes.** *Brain* 106:237–255
32. Lhermitte F, Pillon B, Serdaru M (1986) **Human autonomy and the frontal lobes. Part I: imitation and utilization behaviour: a neuropsychological study of 75 patients.** *Ann Neurol* 19:326–334
33. Lipper S, Tuchman M (1976) **Treatment of chronic post-traumatic organic brain syndrome with dextroamphetamine: first reported case.** *J Nerv Ment Dis* 162:366–371
34. Mendez MF, Adams NL, Lewandowski KS (1989) **Neurobehavioural changes associated with caudate lesions.** *Neurology* 39:349–354
35. Mesulam MM (1990) **Large-scale neuro-cognitive networks and distributed processing for attention, language, and memory.** *Ann Neurol* 28:597–613
36. Michals M, Crismon ML, Roberts S, Childs A (1993) **Clozapine response and adverse effects in nine brain-injured patients.** *J Clin Psychopharmacol* 13:198–203
37. Parent A (1990) **Extrinsic connections of the basal ganglia.** *Trends Neurosci* 13:254–258
38. Parks RW, Crockett DJ, Manji HK (1992) **Assessment of bromocriptine intervention for the treatment of frontal lobe syndrome: a case study.** *J Neuropsychiatry Clin Neurosci* 4:109–111
39. Penn H, Racy J, Lapham L, Mandel M, Sandt J (1972) **Catatonic behaviour, viral encephalopathy, and death: the problem of fatal catatonia.** *Arch Gen Psychiatry* 27:758–761
40. Robinson RG, Kubos KL, Starr LB (1984) **Mood disorders in stroke patients: importance of location of lesion.** *Brain* 107:81–93
41. Sajatovic M, Ramirez L (1995) **Clozapine therapy in patients with neurological illness.** *Int J Psychiatry Med* 25:331–344
42. Salloway SP (1994) **Diagnosis and treatment of patients with „frontal lobe“ syndromes.** *J Neuropsychiatry Clin Neurosci* 6:388–398
43. Schnider P (1997) **Verhaltensneurologie.** Thieme, Stuttgart New York
44. Speech T, Rao S, Osmon D (1993) **A double-blind controlled study of methylphenidate in closed head injury.** *Brain Inj* 7:333–338
45. Starkstein SE, Robinson RG, Price TR (1987) **Comparison of cortical and subcortical lesions in the production of post-stroke mood disorders.** *Brain* 110:1045–1051
46. Stevens I, Gaertner HJ (1992) **Therapie mit Clozapin.** *Nervenheilkunde* 11:91–98