

Hemiparese als Folge eines traumatischen Pseudoaneurysmas der Carotisbifurkation

A. Cornelius, S. Ries, A. Sommer, A. Schwartz

Neurologische Klinik (Direktor: Prof. Dr. M. Hennerici) der Universität Heidelberg am Universitätsklinikum Mannheim

Anamnese und klinischer Befund: Zur Aufnahme kam ein 20-jähriger Patient mit einer akut aufgetretenen sensomotorischen Hemiparese links. Anamnestisch ließ sich ein vier Jahre zurückliegendes kompliziertes Polytrauma erheben (hämorrhagischer Schock bei Milzruptur, multiple Oberschenkelfrakturen, Nierenversagen, »adult respiratory distress syndrome« [ARDS]). Im Rahmen dieses stationären Aufenthaltes waren keine fokalen zentralnervösen Symptome beobachtet worden. Anderthalb Jahre vor der aktuellen Aufnahme war eine transiente rein motorischen Hemiparese der linken Körperhälfte aufgetreten.

Untersuchungen: Die initial durchgeführte sonographische Untersuchung (Doppler/Duplex) der hirnversorgenden Gefäße zeigte einen aneurysmatisch erweiterten Gefäßabschnitt im Bereich der Carotidgabel rechts und eine distale Strömungsbehinderung der nachgeschalteten A. cerebri media. Die weitere Gefäßdiagnostik (Computertomographische Angiographie [CT-A], Kernspintomographische Angiographie [MR-A], konventionelle Angiographie) bestätigte das Vorliegen eines Aneurysmas der Carotidgabel rechts, sowie eines rekanalisierten Embolus im M1-Segment der A. cerebri media rechts. Die Computertomographie sowie die diffusionsgewichteten kernspintomographischen Aufnahmen, bestätigten das Vorliegen eines embolischen Infarktusters.

Therapie und Verlauf: Der Patient wurde initial PTT-wirksam i.v.-heparinisiert, worunter es zu einer raschen Zustandsverbesserung kam. Dopplersonographisch wie auch kernspin-angiographisch konnte eine Rekanalisierung der primär embolisch okkludierten A. cerebri media rechts dokumentiert werden. Es erfolgte die chirurgische Sanierung des aneurysmatisch geschädigten Gefäßabschnittes mittels Veneninterponat.

Folgerung: Dieser Fall zeigt, dass auch bei bezüglich zerebralen Durchblutungsstörungen symptomlosen Patienten nach Polytrauma, eine Ultraschalluntersuchung der Halsgefäße unmittelbar nach dem Unfallereignis in Erwägung gezogen werden sollte. Weiterhin wird deutlich, dass bei emboligenen cerebralen Ischämien junger Patienten auch an aneurysmatische Emboliequellen zu denken ist.

Hemiparesis as a result of a traumatic pseudoaneurysm of the carotid bifurcation

History and clinical findings: A 20-year-old patient was referred to our clinic after sudden onset of a left-sided hemiparesis. His past history revealed a severe trauma 4 years ago, including multiple bone fractures, rupture of the spleen, as well as renal failure, and an acute respiratory distress syndrome, from which he showed good recovery. At that time no central-nervous symptoms could be found. However, eighteen months ago, he complained about a transient weakness of his left arm and leg.

Investigations: Examination of the cerebral arteries by duplex-sonography showed an aneurysm on the bifurcation of the right carotid artery with a peripheral flow-reduction. This could be confirmed by CT- and MR-based angiography, which also revealed a reopened embolic occlusion of the M1-segment of the right middle cerebral artery. On CT and diffusion weighted imaging there was evidence of an ischemic infarction pattern.

Treatment and course: Under anticoagulation therapy with heparin the patient showed complete recovery from his symptoms. Duplex-sonography as well as MR-angiography documented a complete reopening of the primarily occluded middle cerebral artery. Finally, surgical reconstruction of the aneurysmatic part of the vessel was done.

Conclusion: This case illustrates the potential risk of a traumatic aneurysm as a potential source of ischemic brain infarctions. We emphasize the importance of imaging the cerebral arteries in traumatic patients, even in the absence of initial neurological symptoms.

Die Verteilung der Ursachen zerebraler Ischämien bei jungen Patienten unterscheidet sich grundsätzlich von denen bei älteren Patienten. In einer Veröffentlichung von Adams et al. (1) werden die einzelnen ätiologischen Faktoren (60 verschiedene Pathologien) im Einzelnen detailliert aufgeführt. Geht es um eine ätiologische Abklärung von Ischämien bei jungen Patienten sind Dissektionen, paradoxe Embolien, Bindegewebserkrankungen und hämatologische Ursachen prozentual im Vergleich zu atherosklerotischen Makroangiopathien und zerebralen Mikroangiopathien häufiger.

Im vorliegenden Fall konnte erst durch subtile Erhebung einer speziellen Anamnese der seltene Pathomechanismus aufgeklärt werden.

Kasuistik

Anamnese

Der 20-jährige Patient kam wegen einer ca. 6 h zuvor aufgetretenen linksseitigen sensomotorischen Hemiparese zur stationären Aufnahme. Im Rahmen der Anamneseerhebung ist folgendes Ereignis hervorzuheben: Vor 4 Jahren war der Patient als angegurter Beifahrer in einen Auffahrunfall verwickelt, er erlitt dabei ein schweres Polytrauma, welches einen längeren Verbleib auf der Intensivstation erforderlich machte. Im Rahmen dieses Aufenthaltes erfolgte wegen eines hämorrhagischen Schocks bei Milzruptur die Splenektomie, eine extrakorporale Nierenersatztherapie bei oligo-anurischem Nierenversagen (via femoral eingelegtem Sheldonkatheter), eine druckkontrollierte PEEP-(»positive endexpiratory pressure«) Beatmung und eine Kreislaufstabilisierung mittels Katecholaminzufuhr. Die Rekonvaleszenzphase gestaltete sich, abgesehen von einer leichten depressiven Verstimmung, unauffällig. Im weiteren Verlauf ereignete sich anderthalb Jahre vor der aktuellen Symptomatik eine einstündige

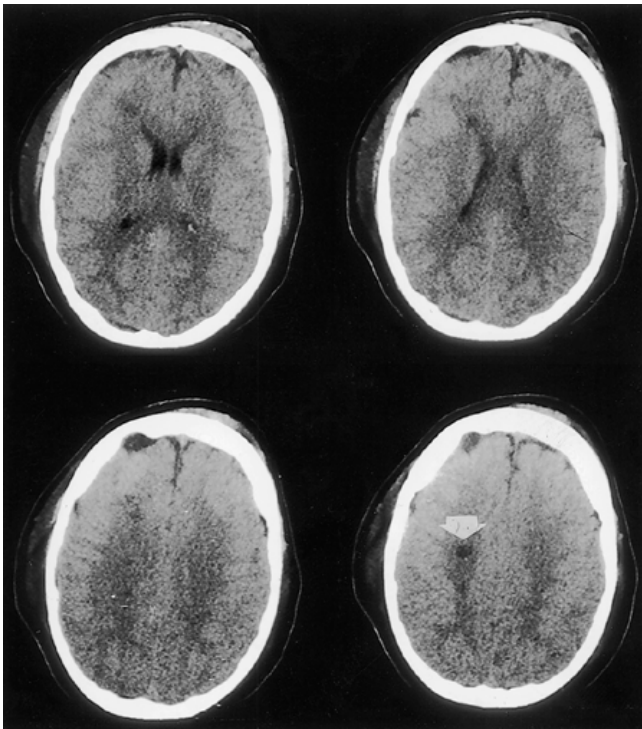


Abb. 1 Der Pfeil markiert die lateral des Caput nuclei caudati rechts gelegene ältere Ischämie, kein Nachweis frischer Ischämien.

Episode mit Schwindelgefühl und leichtem linksseitigem motorischem Defizit, die vollständig regredient war.

Klinischer Aufnahmebefund

Zur Aufnahme kam ein jugendlicher Patient in gutem Allgemeinzustand, jedoch leicht reduziertem Ernährungszustand (180 cm, 65 kg, Blutdruck: 125/85 mmHg, Puls: 72, Temperatur: 36,8 °C). Er war wach, zu allen Qualitäten orientiert zeigte darüber hinaus eine linksseitige brachiofazial und proximal betonte sensomotorische Hemiparese. Die koordinativen Leistungen waren linksseitig paresebedingt eingeschränkt, im Hirnnervenbefund fiel eine linksseitige zentrale Fazialisparese auf. Die übrige neurologische, wie auch internistische Untersuchung gestaltete sich unauffällig.

Apparative Untersuchungen

Das unmittelbar bei Klinikaufnahme angefertigte craniale Computertomogramm zeigte eine lateral des Caput nuclei caudati lokalisierte ältere Ischämie (**Abb. 1**), jedoch keinen Nachweis frischer ischämischer Läsionen. Die angeschlossene Kernspintomographie zeigte zudem ältere vaskuläre Läsionen im Bereich des Zentrums semiovale rechts. Die zusätzlichen diffusionsgewichteten Aufnahmen (**Abb. 2**) incl. berechneter ADC-Maps (»apparent diffusion coefficient«) zeigten darüber hinaus vom Verteilungstyp als emboligen einzustufende akute Ischämien im Bereich der Inselregion auf Höhe der Basalganglien, sowie paraventriculär in unmittelbarer Nachbarschaft zu den alten Läsionen.

Die kardiologische Diagnostik (incl. transösophagealer Echocardiographie) ergab keinen Anhalt für eine kardiale Emboliequelle. Im Rahmen der Gefäßdiagnostik wurde in der Duplexsonographie (**Abb. 3**) der Halsgefäße eine sakkuläre aneurysmatische Formation der dorsolateralen Wandung der A. carotis in-

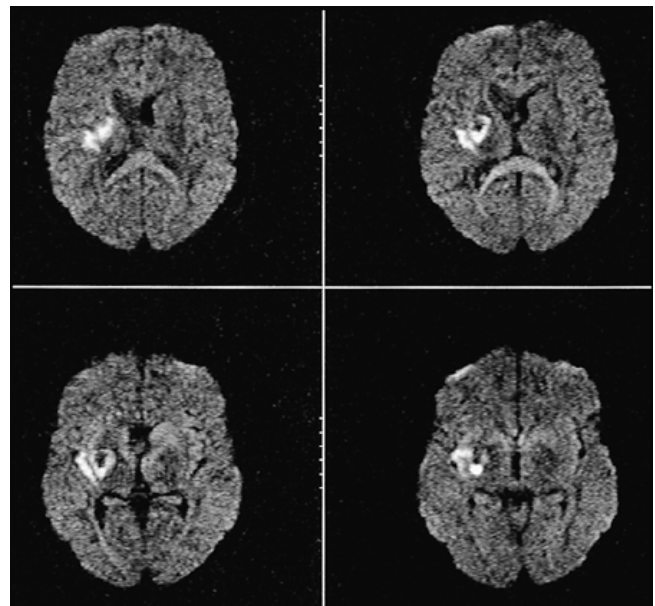


Abb. 2 In den vier aufeinander folgenden Schichten zur Darstellung kommende hyperintense Zone repräsentiert eine frische, als emboligen einzustufende, Ischämie im Bereich der Inselregion auf Höhe der Basalganglien.

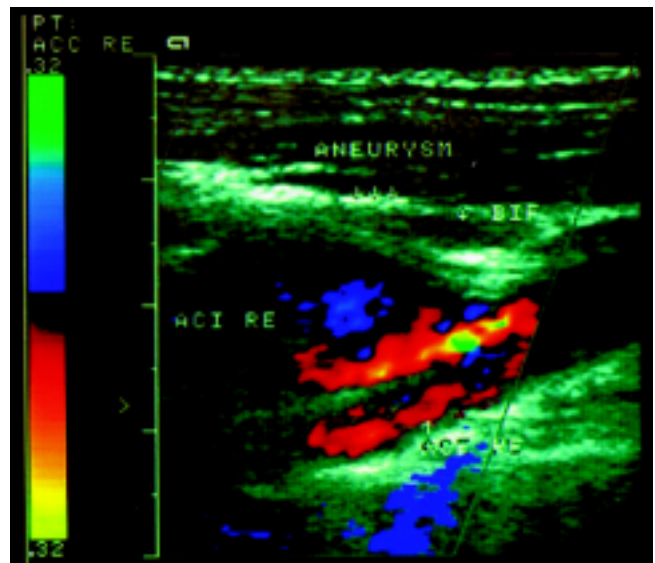


Abb. 3 Darstellung der sakkulären aneurysmatischen Formation der dorsolateralen Wandung der A. carotis internas links, bifurkationsnah.

terna links nahe der Bifurkation nachgewiesen. Dieser Befund wurde in der Kernspintomographie und der konventionellen Angiographie bestätigt. Der Nachweis wandständigen thrombotischen Materials führte uns zu der Vermutung, dass ätiologisch bei dem vorliegenden Krankheitsbild am ehesten von einem arterio-arteriellem embolischen Geschehen auszugehen ist. Entsprechend konnte distal im Hauptstamm der Arteria cerebri media eine intravasale Kontrastmittelaussparung im Sinne eines partiell rekanalisierten wandständigen Embolus nachgewiesen werden (**Abb. 4**).

Die MR-Angiographische Verlaufsuntersuchung bestätigte die Rekanalisierung des initial subtotal okkludierten Gefäßes (**Abb. 5**) bei allerdings weiter bestehender Stenose.

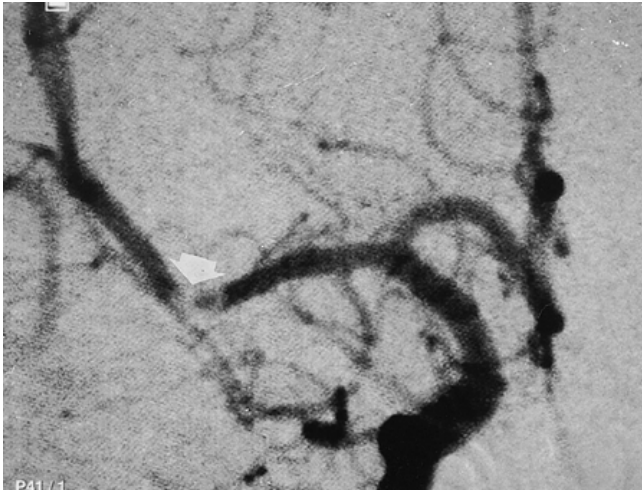


Abb. 4 Der Pfeil markiert die intravasale Kontrastmittelausparung im Hauptstamm der A. cerebri media rechts, dem rekanalisierten Embolus entsprechend.

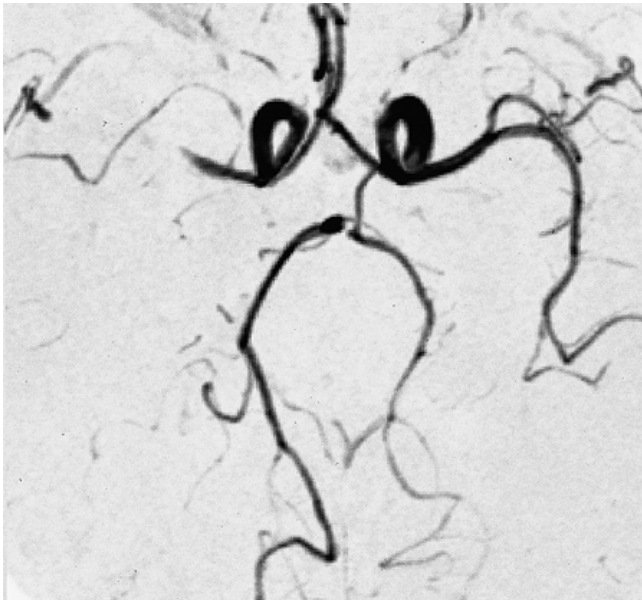


Abb. 5 Flussignalauslöschung im Verlauf der A. cerebri media als Hinweis für eine Stenose.

Therapie und Verlauf

Auf Grund des vermuteten Pathomechanismus erfolgte initial die PTT-wirksame i.v.-Heparinisierung (für eine Thrombolyse war das Zeitintervall vom Auftreten der Symptomatik bis zur Aufnahme überschritten). Unter dieser Therapie kam es zu einer konstanten Symptomverbesserung des Patienten. Kurze Zeit später erfolgte die chirurgische Sanierung des Karotisaneurysmas mittels Vena suralis Veneninterponat. Die histologische Aufarbeitung des resezierten Gefäßabschnittes erbrachte ein als traumatisch bedingt einzustufendes Pseudoaneurysma. Der postoperative Verlauf gestaltete sich abgesehen von einem operationsbedingten Horner-Syndrom unauffällig.

Diskussion

Im vorliegenden Fall ging man bei den differentialdiagnostischen Überlegungen hinsichtlich der Ätiopathogenese, wie im überwie-

genden Teil der Fälle, auf Grund der zerebralen Ischämie eines jungen Patienten von einer kardialen Emboliequelle oder einer Gerinnungsstörung aus. Nach Ausschluss anderer pathophysiologisch relevanter Ischämieursachen fand sich die beschriebene aneurysmatische Gefäßerweiterung, die zunächst ätiologisch nicht näher zu klassifizieren war. Eine iatrogene Ursache konnte durch Analyse der Unterlagen der intensivmedizinischen Abteilung ausgeschlossen werden, sämtliche Punktionen zur Anlage zentralvenöser Katheter erfolgten entweder von der Gegenseite, oder aber deutlich weiter kaudal der Läsion. Ein Sheldonkatheter wurde femoral eingelegt. Erst nach erneuter subtiler Unfallanamnese des vier Jahre zurückliegenden Unfalles wurde, insbesondere auch wegen der Tatsache, dass der Patient damals ein angeschnallter Beifahrer war und es sich um ein Auffahrunfall handelte, der Verdacht auf eine durch diesen Vorfall ausgelöste Ursache gelenkt. Darüber hinaus fanden sich keine Hinweise auf eine aneurysmatische Aus-sackung im Rahmen einer fibromuskulären Dysplasie.

Traumatisch bedingte Läsionen der Arteria carotis interna führen vorwiegend zu Dissektionen (5), wobei differentialdiagnostisch eben auch an die hier nachgewiesene, in ähnlicher Weise bei Stonebridge et al. (10) erwähnte Aneurysmbildung, und an eine reine Stenosierung wie bei Mattes et al. (3) beschrieben, zu denken ist. Carotisverletzungen unterschiedlichster Art sind eine durchaus seltene Komplikation des stumpfen Halstraumas. Einer Arbeit von Mears et al., 1995 (4) zufolge sind lediglich 3% aller Carotisverletzungen auf stumpfe Traumata zurückzuführen, wohingegen diese aber in 43% der Fälle zu neurologischen Symptomen führen. Das bei unserem Patienten zwischen Unfall und neurologischer Symptomatik (erstmalig wohl schon im Sinne einer transitorisch ischämischen Attacke (TIA) vor anderthalb Jahren) bestehende Intervall wird in dieser Form auch in der Literatur (5,7,9) unter anderem von Pica et al. (8) beschrieben. Zusammenfassend ist festzustellen, dass man bei zerebralen Ischämien junger Patienten keinesfalls auf eine subtile Gefäßdiagnostik verzichten darf. Weiterhin ist bei der Behandlung polytraumatisierter Patienten, bei denen prinzipiell vom Unfallmechanismus her an ein stumpfes Halsgefäßtrauma gedacht werden muss, eine frühzeitige Gefäßdiagnostik zwingend erforderlich (2,6). Allein hierdurch wird es möglich, traumatische Aneurysmen frühzeitig zu diagnostizieren und zu therapieren (7) und so einem späteren daraus resultierenden embolischen Geschehen vorzubeugen.

Literatur

- 1 Adams Jr. HP, Kappelle LJ, Biller J, Gordon DL, Love BB, Gomez F, Heffner M. Ischemic stroke in young adults. *Arch Neurol* 1995; 52: 491–495
- 2 Duke BJ, Partington MD. Blunt carotid injury in children. *Pediatr Neurosurg* 1996; 25: 188–193
- 3 Mattes W, Dorstelmann D, Cramer G. Stumpfes Halstrauma durch Sicherheitsgurt. *Dtsch med Wschr* 1983; 108: 22–25
- 4 Mears GD, Leonard RB. Blunt carotid artery trauma: a case report. *J Emerg Med* 1988; 6: 281–284
- 5 Mokri B, Piepgras DG, Houser OW. Traumatic dissections of the extracranial internal carotid artery. *J Neurosurg* 1988; 68: 189–197
- 6 Opeskin K. Traumatic carotid artery dissection. *Am J Forensic Med Pathol* 1997; 18: 251–257
- 7 Pretre R, Kursteiner K, Reverdin A, Faidutti B. Blunt carotid artery injury. *J Trauma* 1995; 39: 1012–1014
- 8 Pica Jr. RA, Rockwell BH, Raji MR, Dastur KJ, Berkey KE. Traumatic internal carotid artery dissection presenting as delayed hemilanguage paresis. *Am J Neuroradiol* 1996; 17: 86–88
- 9 Pozzati E, Giuliani G, Poppi M, Faenza A. Blunt traumatic carotid dissection with delayed symptoms. *Stroke* 1989; 20: 412–416
- 10 Stonebridge PA, Clason AE, Jenkins AM. Traumatic aneurysm of the extracranial internal carotid artery due to hyperextension of the neck. *Eur J Vasc Surg* 1990; 4: 423–425

Korrespondenz

Dr. Alexander Cornelius
Kantonsspital Baden
Institut für Diagnostische Radiologie und Nuklearmedizin
CH – 5404 Baden