

N. Wistorf
T. Dorsel
N. Franz
M. Kowalski
J. Thale
H. Warnecke

Zerebrale Embolie als Erstmanifestation eines linksventrikulär metastasierten Bronchialkarzinoms

Cerebral embolization as the primary manifestation of a bronchogenic carcinoma with left ventricular metastasis

■ **Summary** Commonly the diagnosis of cardiac metastases in extracardiac cancer is difficult because of predominant symptoms of the underlying disease. In the reported case, a cerebral embolization was the first manifestation of a bronchogenic carcinoma with left ventricular metastasis.

A 58-year-old male patient was admitted to the hospital with symptoms of an incomplete left-sided hemiparesis that occurred without prodromi. Other clinical

abnormalities were not found. The two-dimensional echocardiogram showed a small space-occupying lesion in the left ventricle. Clinical symptoms completely disappeared within 3 days of heparin therapy. In order to prevent repeated embolization (after angiographic exclusion of coronary stenoses), the tumor was excised by cardiac surgery. In the histologic examination, malignant tumor cells were found. As primary origin, a small peripheral bronchogenic carcinoma with (clinically silent) additional metastases to the left adrenal gland and the right pelvic bone was found. The patient died 7 months later because of progressive metastatic cancer disease.

Thus (on one hand) the reported case underlines the value of echocardiographic examination in suspected heart manifestation of cancer disease. On the other hand, in patients with heart tumors prior to curative therapy, additional diagnostic procedures (such as CT or MRI) should be performed in order to detect extracardiac tumor manifestations.

■ **Key words** Hemiparesis – heart metastases – bronchogenic carcinoma – echocardiography

■ **Zusammenfassung** Der sekundäre Befall des Herzens bei metastasierenden Tumorleiden wird

nur selten erkannt, da die Symptome der Haupterkrankung im Vordergrund stehen. Es wird über den Fall einer zerebralen Embolie als Erstmanifestation eines linksventrikulär metastasierten Bronchialkarzinoms berichtet.

Ein 58-jähriger Patient stellte sich in der Notfallambulanz mit einer linksseitigen neurologischen Ausfallsymptomatik vor. Im Rahmen der Ursachenabklärung zeigte sich echokardiographisch ein kleiner solitärer gestielter kardialer Tumor im linken Ventrikel. Unter Vollheparinisierung bildete sich die Symptomatik innerhalb von drei Tagen zurück. Aufgrund der Rezidivgefahr wurde nach vorhergehendem Ausschluss einer stenosierenden koronaren Herzerkrankung der Tumor operativ entfernt. Die Histologie erbrachte die Diagnose eines großzelligen Malignoms. Bei der Primärtumorsuche fand sich ein peripheres kleines Bronchialkarzinom mit weiteren Metastasen in der linken Nebenniere und im rechten Beckenkamm ohne jegliche klinische Symptomatik. Der Patient verstarb sieben Monate nach Diagnosestellung an seinem metastasierten Tumorleiden.

■ **Schlüsselwörter** Hemiparese – Herzmetastase – Bronchialkarzinom – Echokardiographie

Eingegangen: 19. Mai 2001
Akzeptiert: 28. August 2001

N. Wistorf (✉) · T. Dorsel
Josephs-Hospital
Kapellenstr. 41
48231 Warendorf, Germany

N. Franz · M. Kowalski · J. Thale
H. Warnecke
Herzzentrum Osnabrück-Bad Rothenfelde
Ulmenallee 11
49214 Bad Rothenfelde, Germany

Einleitung

Metastatische Tumoren des Herzens kommen 20 bis 40-mal häufiger vor als primäre Herztumoren, deren Inzidenz mit 0,02% angegeben wird (10). Dennoch wird der sekundäre Befall des Herzens bei Malignomen nur selten erkannt, da kardiale Metastasen überwiegend klein sind und klinisch die Symptome eines fortgeschrittenen Tumorleidens im Vordergrund stehen (9). Wir berichten über den Fall einer zerebralen Embolie als Erstmanifestation eines linksventrikulär metastasierten Bronchialkarzinoms. Die Diagnose wurde erst durch histologische Aufarbeitung des chirurgisch exziierten Herztumors gestellt und durch den weiteren Verlauf bestätigt.

Fallbericht

Ein 58-jähriger normgewichtiger Patient (Body-Mass-Index $23,7 \text{ kg/m}^2$) kam mit den Zeichen einer inkompletten linksseitigen Hemiparese, die ohne Vorboten plötzlich aufgetreten war, zur stationären Aufnahme. Der übrige klinische Untersuchungsbefund war unauffällig. An Vorerkrankungen waren eine leichtgradige arterielle Hypertonie (aktueller Wert: 150/90 mmHg), eine leichtgradige chronische Bronchitis (20 Zigaretten pro Tag über 40 Jahre geraucht) und ein diätetisch eingestellter Diabetes mellitus (Serum-Glukose 256 mg%, HbA1c 8,5 mg%) bekannt. Laborchemisch zeigte sich eine Hypertriglyceridämie (476 mg%) und ein erniedrigtes HDL-Cholesterin (32 mg%) bei ansonsten unauffälligen Werten. Das EKG und die am Aufnahmetag durchgeführte cerebrale CT-Untersuchung waren unauffällig. Die Duplexsonographie der extrakraniellen Halsgefäße zeigte mittelgroße, homogene, glatte Plaques im Carotis-Bulbus beidseits ohne signifikante Stenosen. Bei der transthorakalen Echokardiographie fand sich neben einer leichtgradigen konzentrischen linksventrikulären Hypertrophie ein solitärer gestielter Tumor (Durchmesser basal 7 mm, distal 18 mm) im Bereich der Posterolateralwand des linken Ventrikels, der durch transoesophageale Echokardiographie einschließlich dreidimensionaler Rekonstruktion bestätigt wurde (Abb. 1 und 2). Weitere pathologische Befunde konnten nicht erhoben werden. In der Annahme einer tumorbedingten Embolie waren unter effektiver Heparin-Therapie die neurologischen Symptome nach drei Tagen vollständig rückläufig, die tumoröse Struktur im Herzen blieb dagegen unverändert. Da der Patient beschwerdefrei war und weitere Untersuchungen (Röntgenaufnahme der Thoraxorgane in zwei Ebenen, abdominelle Sonographie, Laborparameter mit Ausnahme der bereits beschrie-

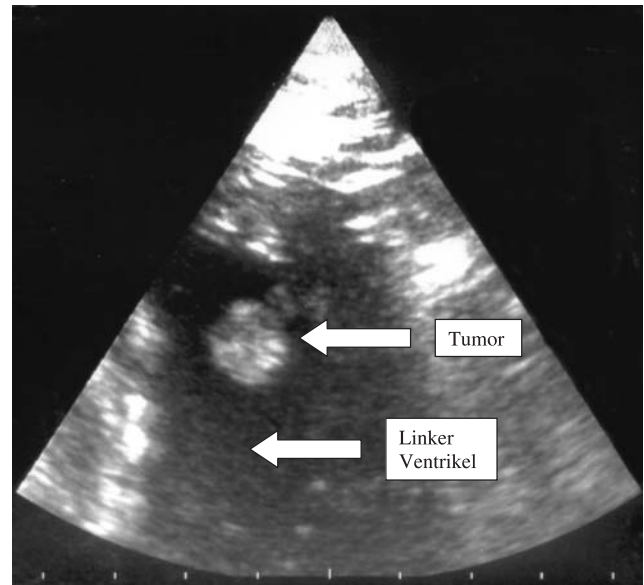


Abb. 1 Gestielter Tumor im linken Ventrikel (zweidimensionale transthorakale Echokardiographie, apikaler 2-Kammer-Blick)

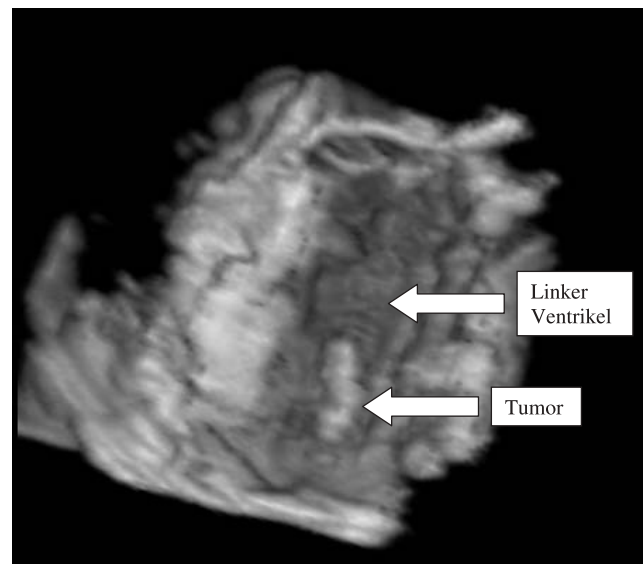


Abb. 2 Gestielter Tumor im linken Ventrikel (dreidimensionale Rekonstruktion eines transoesophageal erstellten Datensatzes)

benen Abweichungen) unauffällige Befunde ergaben, wurde die Verdachtsdiagnose „primärer Herztumor“ gestellt. Zur Dignitätsabklärung und Beseitigung der Emboliequelle wurde eine operative Entfernung des Tumors geplant. Die präoperative Linksherzkatheteruntersuchung konnte im Lävokardiogramm den Tumor ebenfalls darstellen. Die Koronararterien waren bis auf eine diffuse Sklerose ohne signifikante Stenosen unauffällig. Die weiteren vor einer Herzoperation

Abb. 3 Gestielter Tumor im linken Ventrikel
(Operationspräparat in situ)

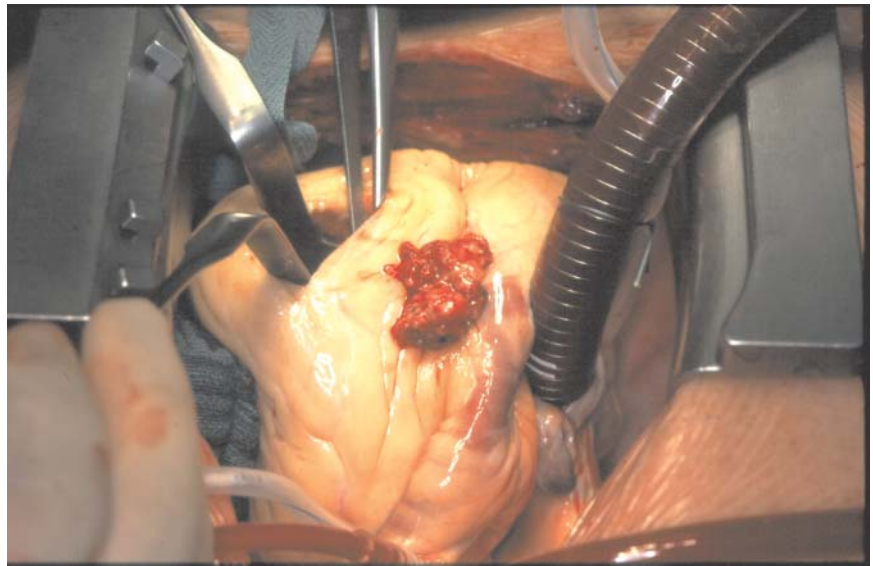
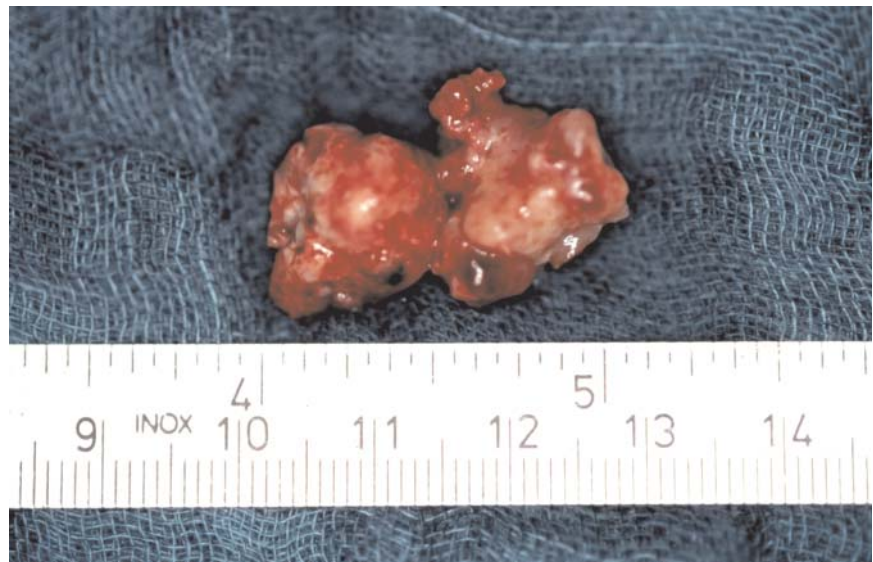

Abb. 4 Gestielter Tumor im linken Ventrikel
(resezierter Tumor)



routinemäßig durchgeführten Untersuchungen zeigten eine leichtgradige Lungenüberblähung (Body-Plethysmographie) sowie eine *Helicobacter*-positive Antrumgastritis (Gastroduodenoskopie). Intraoperativ zeigte sich ein gestielter, brüchiger, ca. 2 cm großer rundlicher Tumor (Abb. 3 und 4). Die histologische Aufarbeitung ergab ein thrombotisch besetztes großzelliges niedrig differenziertes Karzinom mit hoher mitotischer Aktivität.

Nunmehr wurde die Primärtumorsuche ausgeweitet. Im Thorax-CT ein 2,3 cm großer polyzystischer pleuranaher Tumor im linken dorsalen Lungenoberfeld, zusätzlich im abdominalen CT ein 5 cm großer linksseitiger Nebennierentumor sowie mehrere

Osteolysen im Beckenkamm rechts mit einer 6 cm großen spindelförmigen Weichteilaufteilung festgestellt. Eine daraufhin durchgeführte Bronchoskopie mit gezielter transbronchialer Biopsie erbrachte kein wegweisendes Ergebnis. In Anbetracht dieser Befunde wurde die Diagnose eines peripheren großzelligen Bronchialkarzinoms mit solitärer linksventrikulärer Metastase sowie Nebennieren- und Beckenkamm-Metastasen gestellt. Die daraufhin eingeleitete Chemotherapie konnte wegen zunehmender Verschlechterung des Allgemeinzustandes nicht bis zum letzten Zyklus durchgeführt werden. Der Patient verstarb sieben Monate nach Diagnosestellung an den Folgen seiner Tumorerkrankung.

Diskussion

Eine kardiale Metastasierung ist grundsätzlich bei jedem malignen Tumorleiden möglich. Als Primärtumoren kommen – in abnehmender Häufigkeit – maligne Melanome, Bronchial-, Mamma-, Schilddrüsen-, Nieren- und Ösophaguskarzinome sowie akute Leukämien in Betracht (9). Obwohl bei Autopsien in bis zu 60% aller an einem Malignom Verstorbener eine Mitbeteiligung des Herzens festgestellt wurde (9), manifestiert sich diese zu Lebzeiten nur selten. Klinische Hinweise für Herztumoren sind zu meist uncharakteristisch (6, 13). Ein Perikarderguss, supraventrikuläre und ventrikuläre Herzrhythmusstörungen, AV-Blockierungen, Herzklappenstenosen oder -insuffizienzen sowie intrakavitäre Obstruktionen können u. a. Symptome einer myokardialen oder perikardialen Metastasierung sein. Bei diesen Patienten wird jedoch in der Regel bereits das fortgeschrittene Tumorleiden behandelt, wodurch weitere Probleme bei der Abgrenzung gegen Folgezustände einer Strahlen- oder Chemotherapie entstehen (9).

Im beschriebenen Fall waren die Erkrankungen bis zum Auftreten der Hemiparese klinisch stumm verlaufen. Nachdem die initiale zerebrale und Halsgefäßdiagnostik keine wegweisenden Normabweichungen ergeben hatte, erschien mit dem Nachweis eines pathologischen Befundes im linken Ventrikel eine kardial verursachte Hirnmembolie wahrscheinlich. Bei fehlenden Anzeichen für eine Systemerkrankung und solitärem Befund kam für uns am ehesten ein primärer Herztumor in Betracht. Nach Reynen und Daniel (10) sind 3/4 solcher Tumoren benigne. 50% davon sind Myxome, wobei 70–95% im linken Vorhof, 5–20% im rechten Vorhof und nur 5% linksventrikulär lokalisiert sind. Andere benigne Tumoren im linken Ventrikel sind die fast ausschließlich im Kindesalter vorkommenden Rhabdomyome und Fibrome. 25% aller Herztumoren sind maligne. Eine ventrikuläre Manifestation wird für Rhabdomyosarkome und Fibrosarkome beschrieben. Die höchste Embolierate unter den Herztumoren hat das Myxom (6, 11).

In der Annahme eines primären Herztumors, in erster Linie eines Myxoms, entschieden wir uns für die operative Entfernung, da weitere Embolien mit drohenden irreversiblen neurologischen Ausfällen zu befürchten waren. Der histologische Befund eines großzelligen sekundären Malignoms war unerwartet und führte im weiteren Verlauf zur Diagnose eines multiple metastasierten Bronchialkarzinoms.

Ein Tumorbefall des Herzens wird – wie auch bei unserem Patienten – in der Regel durch die zweidimensionale Echokardiographie erkannt (2). Diese Methode ist weit verbreitet, für den Patienten wenig belastend, preiswert und beliebig wiederholbar. Sie erfasst zuverlässig intrakavitäre, myokardiale und perikardiale Veränderungen. Mit Hilfe der transoesophagealen Echokardiographie kann der Vorhofbereich, die bevorzugte Lokalisation kardialer Tumoren, besser eingesehen werden (3). Durch eine dreidimensionale Bildrekonstruktion werden – wie im beschriebenen Fall – zusätzliche topographische Details zugänglich (4). Die Computer- und Kernspintomographie geben in einer sich ständig verbessernden Bildqualität neben kardialen und pulmonalen mediastinalen und andere thorakale Strukturen überlagerungsfrei in jeder beliebigen Ebene wieder. Sie erlauben darüber hinaus durch Signalintensitäts- und Dichtemessungen häufig eine Charakterisierung innerer Tumorkomponenten (5, 7, 12). Ein Lävokardiogramm erbringt zur Tumordiagnostik keine neuen Informationen. In Anbetracht der Emboliegefahr sollte – anders als im beschriebenen Fall – darauf verzichtet werden, allenfalls könnte eine Pulmonalis-Durchlaufangiographie erwogen werden. Retrospektiv hätte im beschriebenen Fall eine umfassendere Tumorsuche trotz fehlender klinischer Symptome bereits vor der Herzoperation stattfinden sollen, zumal sekundäre maligne Tumoren im linken Ventrikel wesentlich häufiger vorkommen als primäre. Ob allerdings bei präoperativer Kenntnis der Diagnose ein günstigerer Verlauf der Erkrankung erreicht worden wäre, muss offen bleiben.

Die Resektion ist nicht nur bei benignen Tumoren Methode der Wahl, sondern kann auch bei primären kardialen Sarkomen die Prognose verbessern (1, 8). In Kenntnis eines multipel metastasierten Bronchialkarzinoms wäre vermutlich keine Herzoperation erfolgt, sondern neben einer Chemotherapie eine Dauerantikoagulation zur Prophylaxe weiterer zerebraler Embolien durchgeführt worden.

Aus kardiologischer Sicht wird durch den berichteten Fall der ungewöhnlichen Erstmanifestation eines extrakardialen Tumors nicht nur der diagnostische Wert der Echokardiographie zur Erkennung einer Mitbeteiligung des Herzens unterstrichen. Darüber hinaus wird deutlich, dass bei Patienten mit kardialen Tumoren in jedem Fall vor geplanten kurativen Maßnahmen zusätzliche diagnostische Verfahren wie das CT oder die Magnetresonanztomographie eingesetzt werden sollten, um eine evtl. Mitbeteiligung extrakardialer Strukturen zu erkennen.

Literatur

1. Burke AP, Cowan D, Virmani R (1992) Primary sarcomas of the heart. *Cancer* 69:387–395
2. Edwards LC, Louie EK (1994) Trans-thoracic and transesophageal echocardiography for evaluation of cardiac tumors, thrombi, and valvular vegetations. *Am J Cardiol Imag* 8:45–58
3. Engberding R, Daniel WG, Erbel R et al for the European Cooperative Study Group (1993) Diagnosis of heart tumors by transesophageal echocardiography. A multicentre study in 154 patients. *Eur Heart J* 14:1223–1228
4. Gunasegaran K, Jao J, De Castro S, Nesser HJ, Pandian NG (2000) Three-dimensional transesophageal echocardiography (TEE) and other future directions. *Cardiol Clin* 18:893–910
5. Hatabu H, Stock KW, Sher S, Edinburgh KJ, Levin DL, Garpestad E, Albert MS, Mai VM, Chen Q, Edelman RR (2000) Magnetic resonance imaging of the thorax. Past, present and future. *Radiol Clin North Am* 38:593–620
6. Hoppe UC, La Rosee K, Beuckelmann DJ, Erdmann E (1997) Herztumoren – Manifestation durch uncharakteristische Symptome. *Dtsch Med Wochenschr* 122:551–557
7. Lund JT, Ehman RL, Stewart S et al (1989) Assessment by MR imaging. *Am J Roentgenol* 152:469–473
8. Putnam JB, Sweeney MS, Colon R, Lanza LR, Frazier OH, Cooley DA (1991) Primary cardiac sarcomas. *Ann Thorax Surg* 51:906–910
9. Reynen K (1995) Metastatische Herztumoren. *Dtsch Med Wochenschr* 120:1290–1295
10. Reynen K, Daniel WG (1997) Maligne Tumoren des Herzens. *Z Kardiol* 86:598–607
11. Shapiro LM (2001) Cardiac tumors: diagnosis and management. *Heart* 85:218–222
12. Sone S, Li F, Yang ZG, Takashima S, Maruyama J, Hasegawa M, Wang JC, Kawakami S, Honda T (2000) Characteristics of small lung cancers invisible on conventional chest radiography and detected by population based screening using spiral CT. *Br J Radiol* 73:137–145
13. Stark RM, Perloff JK, Glick JH, Hirshfeld JW, Devereux RB (1977) Clinical recognition and management of cardiac metastatic disease. *Am J Med* 63:653–659