

Kompliziertes Antiphospholipidantikörper-Syndrom

Eine interdisziplinäre Herausforderung

F. Langer¹
B. Eifrig¹
S. Hegewisch-Becker¹
G. Marx²
K. Neuber³
D. K. Hossfeld¹

Complicated antiphospholipid antibody syndrome : an interdisciplinary challenge

Anamnese und klinischer Befund: Eine 51-jährige Patientin litt seit 8 Jahren trotz Behandlung mit Acetylsalicylsäure und Phenprocoumon unter rezidivierenden Hirninfarkten und venösen Thromboembolien, die v.a. nach der operativen und zytostatischen Therapie eines Mammakarzinoms auftraten. Bei der schwer kranken Patientin bestanden bei Aufnahme neben Dysarthrie und rechtsseitiger Hemiparese eine Beinschwellung mit Stauungspetechien und schmerzhafter Ulzeration am Außenknöchel, eine fein-retikuläre Livedo racemosa und ein systolisches Herzgeräusch.

Untersuchungsbefunde: Laborchemisch auffällig waren eine Panzytopenie (Hämoglobin 8,4 g/dl, Leukozyten $3,1 \times 10^9/l$, Thrombozyten $87 \times 10^9/l$) und eine deutliche Erhöhung von BSG, C-reaktivem Protein und Fibrinogen. Es wurden hohe Serumspiegel für Antinukleäre, Antidoppelstrang-DNA- und IgG-Antikardiolipinantikörper gemessen. Der Test auf Lupusantikoagulans (LA) war stark positiv. Duplexsonographisch ließ sich eine Beckenvenenthrombose und echokardiographisch eine Mitralklappeninsuffizienz nachweisen. Der Verdacht auf eine Lungenembolie wurde computertomographisch bestätigt. Wir stellten die Diagnose eines sekundären Antiphospholipidantikörper-Syndroms (APAS) bei systemischem Lupus erythematoses.

Therapie und Verlauf: Phenprocoumon wurde abgesetzt und eine hochdosierte Therapie mit niedermolekularem Heparin eingeleitet. Zusätzlich erfolgte eine immunsuppressive Behandlung mit Cyclophosphamid, Azathioprin und Prednison, wodurch weitere thromboembolische Komplikationen verhindert und eine deutliche Besserung der Beschwerdesymptomatik erreicht werden konnten. Die beobachtete Interferenz des LA mit der Prothrombinzeit (Innovin®) nach Absetzen von Phenprocoumon (INR 3,6; FII-Aktivität 81 %) ließ vermuten, dass die Wirkung der oralen Antikoagulation in der Vergangenheit überschätzt worden war.

Folgerung: Das APAS kann sich als akutes, lebensbedrohliches Krankheitsbild manifestieren. In diesem Fall sind eine enge interdisziplinäre Zusammenarbeit und eine individuelle Therapiestrategie gefordert.

History and clinical findings: A 51-year-old female patient suffered from recurrent ischemic strokes and venous thromboembolism although treated with ASS and phenprocoumon, which mainly occurred after diagnosis and treatment of an invasive-ductal mamma carcinoma. The severely ill patient presented with right-sided hemiparesis and dysarthria, a swollen leg, a painful necrotic-ulcerative lesion at the left-lateral ankle and a systolic heart murmur.

Investigations: Laboratory data revealed a haemoglobin of 8,4 g/dl, a leucocyte count of $3,1 \times 10^9/l$ and a platelet count of $87 \times 10^9/l$. C-reactive protein, ESR and plasma fibrinogen were markedly increased. Levels of antinuclear, IgG-anticardiolipin and anti-doublestranded-DNA antibodies were excessively elevated. A test for lupus anticoagulant was strongly positive. Sonographic examinations showed deep vein thrombosis and significant mitral valve regurgitation. Suspected pulmonary embolism was demonstrated by CT scan. We diagnosed systemic lupus erythematosus with secondary antiphospholipid antibody syndrome (APAS).

Treatment and course: Phenprocoumon was stopped and full-dose anticoagulation with low-molecular-weight heparin initiated. Additional immunosuppressive therapy consisted of cyclophosphamide, azathioprin and prednisone resulting in prevention of further thromboembolism and significant improvement of clinical symptoms. The observed severe interference of LA with the prothrombin time after cessation of phenprocoumon (INR 3,6; FII activity 81 %) suggested that the effect of oral anticoagulation had been overestimated in the past.

Conclusion: APAS may present as an acute and life-threatening disorder. In this case interdisciplinary co-operation and a highly individualised treatment strategy are mandatory.

Institut

¹ Zentrum für Innere Medizin, Medizinische Klinik II, Onkologie und Hämatologie (Direktor: Prof. Dr. D. K. Hossfeld)

² Klinik und Poliklinik für Innere Medizin, Abteilung für Klinische Chemie (Direktor: Prof. Dr. C. Wagener)

³ Klinik und Poliklinik für Dermatologie und Venerologie (Direktorin: Prof. Dr. I. Moll) des Universitätsklinikums Eppendorf, Hamburg

Korrespondenz

Dr. Florian Langer · Zentrum für Innere Medizin, Medizinische Klinik II (Onkologie und Hämatologie) Universitätsklinikum Eppendorf · Martinistraße 52 · 20246 Hamburg · Tel.: 040/428036585 · Fax: 040/428035193 · E-Mail: drflanger@aol.com

eingereicht: 28.02.2002 · akzeptiert: 6.6.2002

Bibliografie

Dtsch Med Wochenschr 2002; 127: 1458–1462 · © Georg Thieme Verlag Stuttgart · New York · ISSN 0012-0472

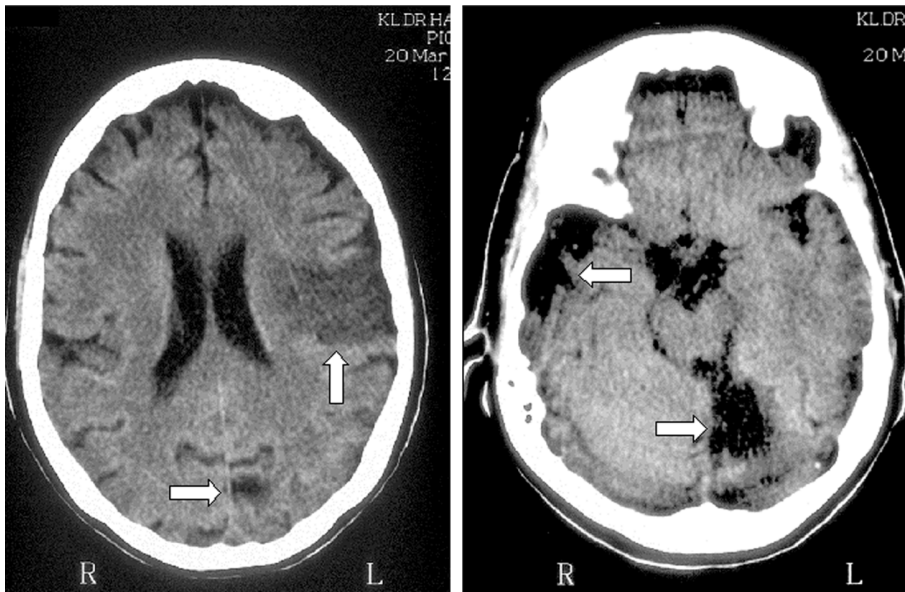


Abb. 1 Kranielle Computertomographie (nativ) der unter rezidivierenden Synkopen, Krampfanfällen, Dysarthrie und brachiofazialbetonter Hemiparese rechts leidenden Patientin mit Antiphospholipidantikörper-Syndrom. Die Pfeile zeigen multiple ischämische Infarkte im Groß- und Kleinhirn.

Es ist unstrittig, dass bei Patienten mit systemischem Lupus erythematoses (SLE) der Nachweis von Antiphospholipidantikörpern (APA), zu denen u.a. das Lupusantikoagulans (LA) und die Antikardiolipinantikörper (ACA) gehören, mit einem erhöhten Thromboserisiko einhergeht (11). Die Pathomechanismen des Antiphospholipidantikörper-Syndroms (APAS) sind dagegen noch nicht vollständig geklärt (2, 10). Möglicherweise spielen zellaktivierende Eigenschaften von Immunkomplexen eine Rolle (2). Somit erfüllt das APAS zwar die Kriterien einer Autoimmunerkrankung, die Antikoagulation ist aber weiterhin das wichtigste therapeutische Prinzip (4, 10). Die folgende Kasuistik soll zeigen, wie dramatisch das APAS verlaufen kann und welche therapeutischen Konsequenzen sich mitunter daraus für den klinisch tätigen Arzt ergeben.

Kasuistik

Anamnese

Die relevante Krankheitsgeschichte begann 8 Jahre vor der aktuellen Aufnahme, als die damals 43-jährige Patientin einen ischämischen Kleinhirninfrakt erlitt. Sie nahm daraufhin ASS (100 mg) ein. Ein kraniales MRT 4 Jahre später, das wegen rezidivierender Synkopen und generalisierter Krampfanfälle durchgeführt worden war, zeigte zwei weitere zerebrale Infarkte. Ein Jahr vor Aufnahme wurde ein invasiv-duktales Mammakarzinom mit brusterhaltender Operation und adjuvanter Chemotherapie nach dem CMF-Schema (Cyclophosphamid, Methotrexat, 5-Fluorouracil) behandelt. Nach zwei Zyklen Chemotherapie erlitt die mittlerweile 50-jährige Patientin einen ausgedehnten Infarkt im Versorgungsgebiet der linken A. cerebri media (Abb. 1). Wie zuvor erbrachten eine Echokardiographie, eine Dopplersonographie der Karotiden und ein 24-Stunden-Langzeit-EKG keinen pathologischen Befund. Erstmalig wurde dagegen die Diagnose eines APAS gestellt. Nach Absetzen von ASS wurde eine orale Antikoagulation mit Phenprocoumon begonnen, wobei eine International Normalisierte Ratio (INR) von 2,0–3,0 angestrebt wurde. Trotzdem musste die Patientin in den folgenden 8 Monaten dreimal wegen tiefer Arm- und Beinvenenthrombosen mit symptomatischen Lungenembolien stationär behandelt werden. Die Aufnahme in unsere Klinik erfolgte wegen des erneuten Verdachts auf eine un-

ter Phenprocoumon aufgetretene tiefe Beinvenenthrombose (TVT). Die Patientin hatte eine gesunde Tochter und keine Früh- oder Fehlgeburten erlitten.

Körperlicher Untersuchungsbefund

Die 165 cm große und 63 kg schwere Patientin befand sich in einem reduzierten Allgemeinzustand. Die Herzfrequenz betrug 84/min, der Blutdruck 150/90 mmHg und die Körpertemperatur 36,4°C. Neurologisch auffällig waren eine brachiofazial betonte Hemiparese rechts und eine Dysarthrie. Im Bereich der oberen Extremitäten zeigte sich eine feinretikuläre Livedo racemosa (Abb. 2a). Das linke Bein war ödematös geschwollen und rötlich-livide verfärbt mit Stauungspetechien am Unterschenkel. Am linken Außenknöchel fand sich ein ca. 1×2 cm durchmessendes, trockenes und äußerst schmerzhaftes Ulkus mit glatten Wundrändern (Abb. 2b). Ein kleinerer nekrotischer Herd (ca. 0,5 cm) war am Innenknöchel gelegen. Im akralen Bereich der Zehen sah man eine akzentuierte Livedo racemosa (Abb. 2c). Über der Herzspitze konnte ein 3/6-Systolikum mit Fortleitung in die linke Axilla auskultiert werden. Der übrige körperliche Untersuchungsbefund war unauffällig.

Klinisch-chemische Untersuchungen

Die maschinelle Blutbilduntersuchung ergab eine Panzytopenie mit einem Hämoglobin(Hb)-Wert von 8,4 g/dl, einer Leukozytenzahl von $3,1 \times 10^9/l$ mit unauffälliger Differenzierung und einer Thrombozytenzahl von $87 \times 10^9/l$. Die BSG n.W. war mit >120 mm in der ersten Stunde maximal beschleunigt. Das CRP betrug 75 mg/l (Referenzbereich: 0–5 mg/l) und das Serumfibrinogen >10,0 g/l (1,8–3,5 g/l). Im Normbereich lagen die Plasmawerte für Elektrolyte, Kreatinin, Harnstoff-N, Harnsäure, alkalische Phosphatase, Transaminasen, Gesamt-Bilirubin und Laktatdehydrogenase.

Bei einem erhöhten Gesamteiweiß von 85 g/l fanden wir in der Serumelektrophorese eine Hypoalbuminämie von 43%, eine Hypergammaglobulinämie von 30% und eine jeweils leichtgradige Erhöhung der α_1 - und α_2 -Fraktion bei unauffälliger β -Fraktion. Quantitativ waren das Serum-IgG und das Serum-IgA mit 21,4 g/l (7,0–16,0 g/l) bzw. 6,1 g/l (0,7–4,0 g/l) deutlich erhöht. Eine monoklonale Gammopathie wurde durch eine Immunfixations-elektrophorese ausgeschlossen.

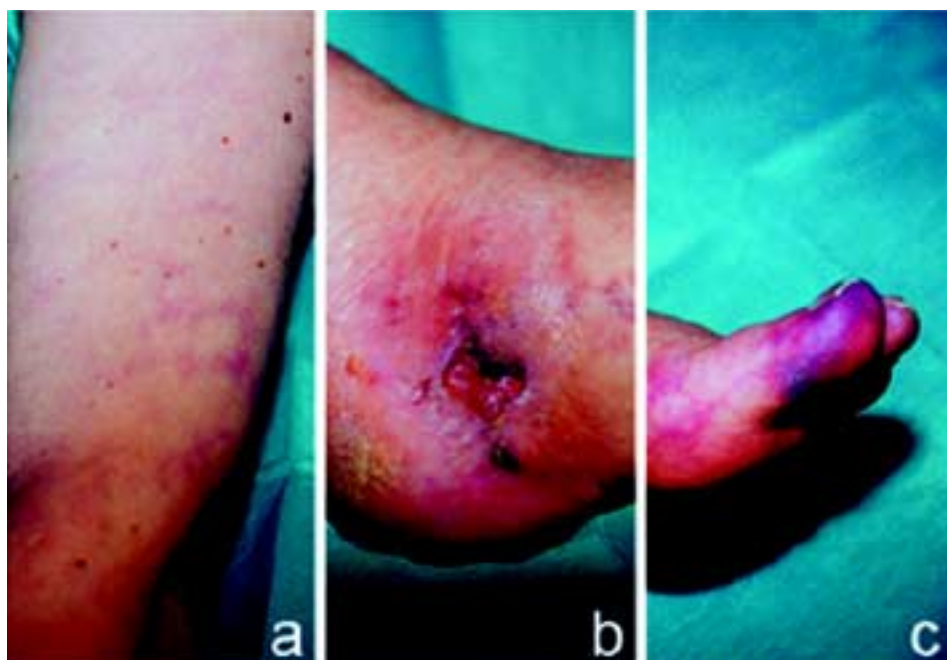


Abb.2 Hautveränderungen der 51-jährigen Patientin mit APAS. – a) Feinretikuläre Livedo racemosa am Oberarm. – b) Schmerzhaftes Ulkus am linken Außenknöchel. – c) Akrale Livedo racemosa.

Der Quick-Wert war unter Phenprocoumon (1–1,5 Tbl./d) auf 28% vermindert (80–130%), die INR auf 2,25 erhöht und die partielle Thromboplastinzeit (PTT) auf 88 s verlängert (25–38 s). Die Thrombinzeit lag im Normbereich.

Ergänzende Untersuchungen

Die bisher erhobenen anamnestischen, klinischen und laborchemischen Befunde sprachen für eine Entzündungsreaktion im Rahmen einer systemischen Autoimmunerkrankung mit Hyperkoagulabilitätssyndrom. **Tab.1** zeigt die Ergebnisse aus weiterführenden gerinnungsanalytischen und immunologischen Untersuchungen. Molekulargenetisch konnten eine Faktor V-Mutation (Leiden, G1691>A) und eine Prothrombinmutation (G20210>A) ausgeschlossen werden. Nach Abklingen der Phenprocoumonwirkung lagen auch die Aktivitäten von Protein C und Protein S im Normbereich.

Zum Ausschluss eines toxischen Knochenmarkschadens oder einer Knochenmarkkarzinose wurde am Beckenkamm eine Knochenmarkaspiration durchgeführt. Die zytologische Untersuchung zeigte eine diffuse Lymphoplasmozytose bei kräftig ausgeprägter Megakaryo- und Erythropoese. Tumorzellen wurden nicht gesehen. Pathogenetisch lag der Panzytopenie somit am ehesten ein immunologisch vermittelter Zellabbau zugrunde.

Die Proteinuriediagnostik und das Urinsediment erbrachten keinen pathologischen Befund.

Therapie und Verlauf

Die Verdachtsdiagnose einer akuten TVT wurde durch eine farbkodierte Duplexsonographie bestätigt. Dopplersonographisch ließ sich eine arterielle Durchblutungsstörung im Sinne einer Phlegmasia coerulea dolens ausschließen. Wir führten die ulzerativen Hautveränderungen auf eine kutane Mikrozirkulationsstörung zurück, deren Pathogenese in einer Kombination aus arteriöler Immunkomplexvaskulitis und primär thrombotischer Vaskulopathie wie bei livedoider Vaskulitis gesehen wurde. Auf eine Probebiopsie wurde verzichtet.

Die transthorakale Echokardiographie zeigte neben apikalen Hypokinesien eine zweitgradige Mitralklappeninsuffizienz mit Dilatation des linken Atriums. Freie oder wandständige Thromben wurden ebenso wie morphologische Klappenveränderungen oder ein Perikarderguss nicht gesehen.

Wir setzten Phenprocoumon ab und begannen mit einer gewichtsadaptierten Therapie mit Nadroparin (2×5700 I.E. Anti-Faktor Xa/d subkutan) mit einer kontrollierten Anti-Faktor Xa-Aktivität von 0,4–1,0 U/ml. Trotz Bettruhe kam es in der ersten Nacht zu peripheren Lungenembolien, die sich in einer Spiral-Computertomographie des Thorax nachweisen ließen.

Nach 6 Tagen beobachteten wir eine weitere, paradoxe Abnahme des Quick-Wertes auf 16% (INR 3,6) und einen Anstieg der PTT auf 165 s. Die isolierte Plasmaaktivität des Gerinnungsfaktors II (FII) lag dagegen mit 81% im Normbereich (70–130%). Somit war die Phenprocoumonwirkung bereits vollständig abgeklungen.

Wegen der Autoimmunpathogenese der prothrombotischen Gerinnungsstörung, der Panzytopenie und der schmerzhaften Vaskulitis entschieden wir uns zur Einleitung einer immunsuppressiven Therapie mit Cyclophosphamid (2 g i.v. 4× im Abstand von 4 Wochen) und Prednison. Letzteres wurde für 14 Tage in einer täglichen Dosis von 1,5 mg/kg Körpergewicht verabreicht und dann schrittweise bis zu einer Erhaltungsdosis von 15 mg/d reduziert. Nach Cyclophosphamid fügten wir der immunsuppressiven Therapie Azathioprin (150 mg/d per os) hinzu. Im Verlauf wurde die Heparintherapie auf Tinzaparin umgestellt (1×10000 I.E. Anti-Faktor Xa subkutan/d) mit dem Vorteil der einmaligen Injektion.

Unter dieser Therapie schwoll das linke Bein rasch ab, die Vaskulitis besserte sich nach 6 Monaten deutlich (**Abb.3**). Der Quick-Wert normalisierte sich (INR 1,0), und wir beobachteten

Tab. 1 Auswahl der bei der Patientin durchgeführten gerinnungsanalytischen und immunologischen Zusatzuntersuchungen zur Abklärung des anamnestisch bekannten Antiphospholipidantikörper-Syndroms (APAS) und des vermuteten systemischen Lupus erythematodes (SLE).

Parameter	Patientin	Normalwert
LA-Screening-Tests		
PTT-LA (s)	>300	29–45
dRVVT (s)	>180	27–40
LA-Bestätigungstests		
Staclot-LA, hexagonale PL (Δ in s)	153	0–9
dRVVT-Test mit PL-Zusatz (Ratio)	>3,3	0,9–1,3
Antikardiolipinantikörper (ACA)		
IgG (U/ml)	377,2	<12,0
IgA (U/ml)	19,6	<10,0
IgM (U/ml)	4,9	<6,0
Antiphospholipidantikörper (APA)		
Anti-Phosphatidylserin IgG (U/ml)	>100	0–10
Anti-Phosphatidylinositol IgG (U/ml)	>100	0–10
Anti-Phosphatidsäure IgG (U/ml)	>100	0–10
Anti- β_2 -Glykoprotein I IgG (U/ml)	>100	0–10
SLE-Antikörper		
ANA (Titer)	1:1280	negativ
Anti-ds-DNA-AK (U/ml)	1766	<35
Antithrombin III (%)	96%	70–130
Homocystein (μ mol/l)	6,5	4,5–12,4

LA = Lupusantikoagulans, PTT = partial thromboplastin time, dRVVT = dilute Russell's viper venom time, PL = Phospholipide, Δ = Differenz, ANA = Antinukleäre Antikörper, ds-DNA = Doppelstrang-DNA.

auch hinsichtlich des peripheren Blutbildes einen positiven Effekt (Hb 11,9 g/dl; Leukozyten $3,3 \times 10^9/l$; Thrombozyten $147 \times 10^9/l$). Bei rückläufigem Titer der ds-DNA-AK (807 U/ml) blieben die ACA- und ANA-Titer weitgehend unverändert.

Auf eine Fortführung der immunsuppressiven Therapie wurde verzichtet. Die Patientin und ihr Ehemann wurden im Umgang mit einem tragbaren Gerät zur Bestimmung der INR aus Kapillarblut geschult. Seit Aufnahme beträgt die Nachbeobachtungszeit 12 Monate, wobei die Patientin seit 3 Monaten wieder Phenprocoumon einnimmt (Ziel-INR >3,0). Bei unverändert guten Hautverhältnissen ist es bisher zu keinen weiteren thromboembolischen Ereignissen gekommen.

Diskussion

Die klassischen Symptome des Antiphospholipidantikörper-Syndroms (APAS) sind venöse und arterielle Thrombosen, Thrombozytopenie und rezidivierende Spontanaborte. Als charakteristischer Laborbefund gilt der Nachweis von LA und/oder ACA (10, 17). Dabei sollte ein positiver APA-Befund nach 8–12 Wochen kontrolliert werden (17). Bewährt hat sich die Differenzierung in ein primäres und ein sekundäres APAS, wobei sich letzteres im Rahmen einer systemischen Autoimmunerkrankung (z.B. systemischer Lupus erythematodes, SLE) manifestiert (17). Nach den aktuellen Richtlinien des American College of Rheumatology (8) waren bei der Pa-

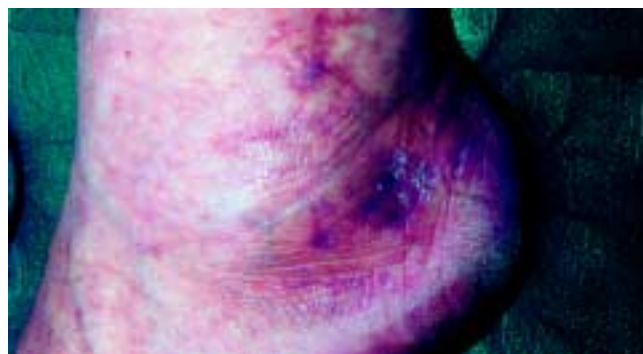


Abb. 3 Abgeheiltes Ulkus nach immunsuppressiver und antithrombotischer Therapie.

tientin vier der elf SLE-Kriterien erfüllt: neurologische Symptomatik, hämatologische Abnormität, immunologische Befunde (z.B. LA, ACA) und Nachweis Antinukleärer Antikörper (ANA). Somit ist zwar formal die Diagnose eines SLE zu stellen. Es ist aber auffällig, dass die Patientenanamnese bis zur Therapie des Mammakarzinoms fast ausschließlich durch arterielle Thrombosen des Zentralnervensystems geprägt war und die Blutbildveränderungen retrospektiv erst 4–5 Monate vor Aufnahme in unsere Klinik nachweisbar waren. Es spricht somit vieles dafür, dass sich bei der Patientin aus einem primären APAS ein klinisch manifester SLE entwickelt hat. Diese Beobachtung ist in der Literatur gut dokumentiert (17).

Die Symptomatik der Patientin hatte im Jahr vor der Aufnahme an Komplexität und Dramatik zugenommen. Dieses wird auch reflektiert durch die erhobenen Laborparameter, die im Sinne einer massiv gesteigerten Autoimmunreaktion verändert waren (siehe **Tab. 1**). Inwiefern der Tumorerkrankung, der Operation und/oder der adjuvanten Chemotherapie bei dieser Aggravation des APAS eine Triggerfunktion zukommt, ist spekulativ. Über die Assoziation von Malignomen mit der Maximalvariante des APAS, dem sog. „katastrophalen APAS“, das ein durch multiple Mikro- und Makrothrombosen in verschiedenen Gefäßsystemen hervorgerufenen Multiorganversagen darstellt, finden sich in der Literatur zwar nur kasuistische Berichte (16); der Zusammenhang von zahlreichen Erkrankungen des rheumatischen Formenkreises mit okkulten Neoplasien gilt aber mittlerweile als etabliert (12). Sehr wahrscheinlich spielen auch prokoagulatorische Effekte der CMF-Chemotherapie bei der beobachteten Exazerbation des APAS eine bedeutende Rolle (13).

Eine weitere Differentialdiagnose des APAS ist das Sneddon-Syndrom, das durch zerebrovaskuläre Ischämien mit Livedo racemosa gekennzeichnet ist (18). Francés und Mitarbeiter (5) verglichen Patienten mit (Gruppe I) und ohne (Gruppe II) APA hinsichtlich der klinischen Symptome beim Sneddon-Syndrom. Signifikante Unterschiede wurden bei den Symptomen Krampfanfälle, Mitralinsuffizienz und Thrombozytopenie gefunden, die sich jeweils in der ersten Gruppe häufiger bzw. deutlicher manifestierten und die auch bei unserer Patientin nachweisbar waren. Möglicherweise tragen die APA somit zur Differenzierung des Sneddon-Syndroms in unterschiedliche nosologische Entitäten bei (5, 18).

Als Hautmanifestationen werden beim APAS u.a. nekrotisierende Vaskulitis, livedoide Vaskulitis, Thrombophlebitis, Erytheme sowie Hautnekrosen und -ulcerationen angetroffen (1, 6). Den

meisten dieser Veränderungen liegen histopathologisch primär nicht-entzündliche, thrombotische Gefäßverschlüsse zugrunde (6). Jedoch können wir im vorgestellten Fall in der Ulkuspithogenese eine Entzündungskomponente nicht ausschließen, zumal ein chronisch-venöser Blutstau die Ablagerung von Immunkomplexen in die Gefäßwände der Mikrozirkulation begünstigt und auch in der Literatur über vaskulitische Veränderungen beim APAS berichtet wird (7, 19).

Die kardialen Manifestationen beim APAS betreffen sowohl das Gefäßsystem als auch den Klappenapparat (9). Zwar fanden sich bei der Patientin keine Hinweise für Stenosen der epikardialen Herzkranzgefäße. Die apikalen Hypokinesien lassen aber an eine myokardiale Mikroangiopathie entzündlicher oder thrombotischer Genese denken. Auch ohne morphologische Klappenveränderungen ist die Mitralinsuffizienz als Risikofaktor für arterielle thromboembolische Komplikationen beim APAS anzusehen (9).

Bei Patienten mit APAS ist die orale Antikoagulation die Therapie der Wahl (4, 10). Über Dauer und Dosierung und den zusätzlichen Nutzen von ASS herrscht dagegen noch weitgehend Uneinigkeit. Die zur Zeit laufende WAPS-Studie (**Warfarin in Antiphospholipid Antibody Synrome**) wurde zur Klärung dieses Sachverhaltes konzipiert (4). Eine immunsuppressive Therapie bleibt Patienten mit therapierefraktärem Verlauf und/oder einer eindeutig auf einer Autoimmunpathogenese beruhenden Begleitsymptomatik vorbehalten (4, 10). ASS und Phenprocoumon konnten bei unserer Patientin das Auftreten von zerebralen Rezidivinfarkten und venösen Thromboembolien nicht verhindern. Möglicherweise spielt hierbei eine Interferenz der APA mit dem jeweils verwendeten Thromboplastin (TP) eine Rolle. Diese Interferenz ist speziell bei erniedrigten Gerinnungsfaktoren (z.B. unter Phenprocoumon) und bei dem TP Innovin® besonders ausgeprägt (14, 15) und könnte erklären, warum in der Sekundärprophylaxe beim APAS gemeinhin eine höhere Ziel-INR angestrebt wird als bei Vorliegen angeborener Risikofaktoren (4). Bei unserer Patientin lässt sich als Ursache für den Abfall des Quick-Wertes nach Absetzen von Phenprocoumon vermuten, dass die vermehrt gebildeten Immunkomplexe aus APA und karboxylierten, d.h. normalen Prothrombinmolekülen vermehrt an die im Innovin®-Reagenz limitiert vorhandenen Phospholipide binden und damit die für den Gerinnungsablauf erforderlichen Faktoren aus dieser Bindung verdrängen. Hieraus resultiert *in vitro* eine Verlängerung der Prothrombinzeit (2). Neben dem Prothrombin wurden auch das Protein C und Protein S, deren Synthese in der Leber ebenfalls Vitamin-K-abhängig ist, als Proteinkofaktoren der APA identifiziert (2, 10).

Es wird daher empfohlen, bei Auftreten einer Rezidivthrombose die antikoagulatorische Wirksamkeit durch LA-unabhängige Verfahren zu überprüfen (z.B. FII-, FX-Aktivität) und die INR-Kontrollen ggf. mit einem anderen TP-Handelspräparat durchzuführen (14, 15). Neuere Methoden, die auf der Verwendung von Kapillarblut beruhen (z.B. CoaguChek®), erlauben zwar eine engmaschige, zuverlässige und für die Patienten bequeme Kontrolle der oralen Antikoagulation unter ambulanten Bedingungen (3). Bei unserer Patientin bleiben aber regelmäßige venöse Blutentnahmen mit selektiver Bestimmung der FII-Aktivität erforderlich, um eine Interferenz des LA auch mit dem TP des CoaguChek®-Systems nicht

zu übersehen. Eine solche Interferenz wäre insbesondere während eines erneuten Aktivitätsschubs des SLE denkbar.

Fazit

Das APAS erfordert eine interdisziplinäre Zusammenarbeit (u.a. Hämatologie, Hämostaseologie, Dermatologie, Neurologie, Kardiologie, Rheumatologie). Die Therapie bleibt trotz zunehmender Erkenntnisse und Standardisierungen weitgehend empirisch und sollte sich stets am individuellen Risikoprofil der Patienten ausrichten. Manifestiert sich das APAS als akutes, unmittelbar lebensbedrohliches Krankheitsbild und ist eine ausreichende antithrombotische Therapie durch Vitamin-K-Antagonisten nicht gewährleistet, so bieten niedermolekulare Heparine in therapeutischer Dosierung überbrückend die Möglichkeit einer zuverlässigen Antikoagulation, bis unter stabilisierten Bedingungen mit einer erneuten Marcumarisierung begonnen werden kann.

Literatur

- Acland KM, Darvay A, Wakelin SH, Russel-Jones R. Livedoid vasculitis: a manifestation of the antiphospholipid syndrome? *Br J Dermatol* 1999; 140: 131–135
- Arnout J. Mechanism of action of Lupus anticoagulants. *Hämostaseologie* 2001; 21: 44–49
- Chapman DC, Stephens MA, Hamann GL, Bailey LE, Dorko CS. Accuracy, clinical correlation, and the patient acceptance of two handheld prothrombin time monitoring devices in the ambulatory setting. *Ann Pharmacother* 1999; 33: 775–780
- Finazzi G. Ongoing randomized clinical trials for the treatment of thrombosis in the antiphospholipid syndrome. *Hämostaseologie* 2001; 21: 77–81
- Francés C, Papao T, Wechsler B, Laporte JL, Bioussé V, Piette JC, Sneddon Syndrome with or without antiphospholipid antibodies. A comparative study in 46 patients. *Medicine* 1999; 78: 209–219
- Gibson GE, Su WP, Pittelkow MR. Antiphospholipid syndrome and the skin. *J Am Acad Dermatol* 1997; 36: 970–982
- Henning BF, Büchner N, Kirchner J, Gillessen A. Antiphospholipid-Antikörpersyndrom als Ursache einer klinisch rasch progredienten Vaskulopathie. *Dtsch Med Wochenschr* 2000; 125: 589–593
- Hochberg MC. Updating the American College of Rheumatology revised criteria for the classification of systemic lupus erythematosus. *Arthritis Rheum* 1997; 40: 1725
- Jung F, Scharrer I. Cardiac and cerebral manifestations of the antiphospholipid syndrome. *Hämostaseologie* 2001; 21: 61–65
- Von Landenberg P, von Landenberg C, Schölmerich J, Lackner KJ. Das Antiphospholipidsyndrom: Pathogenese, molekulare Grundlagen und klinische Aspekte. *Med Klin* 2001; 96: 331–342
- Love PE, Santoro SA. Antiphospholipid antibodies: Anticardiolipin and the lupus anticoagulant in systemic lupus erythematosus (SLE) and in non-SLE disorders. *Ann Intern Med* 1990; 112: 682–698
- Naschitz JE, Rosner I, Rozenbaum M, Zuckerman E, Yeshurun D. Rheumatic syndromes: clues to occult neoplasia. *Semin Arthritis Rheum* 1999; 29: 43–55
- Rella C, Coviello M, Giotta F et al. A prothrombotic state in breast cancer patients treated with adjuvant chemotherapy. *Breast Cancer Res Treat* 1996; 40: 151–159
- Robert A, Le Querrec A, Delahousse B et al. Control of oral anticoagulation in patients with the antiphospholipid syndrome – influence of the lupus anticoagulant on international normalized ratio. *Thromb Haemost* 1998; 80: 99–103
- Sanfelippo MJ, Sennet J, McMahon EJ. Falsely elevated INRs in warfarin-treated patients with the lupus anticoagulant. *WMJ* 2000; 99: 62–64
- Soltesz P, Szekanez Z, Vegh J et al. Catastrophic antiphospholipid syndrome in cancer. *Haematologia* 2000; 30: 303–311
- Triplett DA. Diagnosis of antiphospholipid antibodies (APA). *Hämostaseologie* 2001; 21: 54–59
- Wohlrab J, Fischer M, Marsch WC. Aktuelle Diagnostik des Sneddon-Syndroms. *Dtsch Med Wochenschr* 2001; 126: 725–728
- Wolf J, Niedermayer N, Bergner R, Lowitzsch K. Zerebrale Vaskulitis als Erstmanifestation eines systemischen Lupus erythematosus. *Dtsch Med Wochenschr* 2001; 126: 947–950