

Confirmación de lesiones corticales de la prosopagnosia progresiva mediante la SPECT cerebral

A. DURÁN FERRERAS^a, P. DUQUE SAN JUAN^b, E. DURÁN FERRERAS^b, C. PONCE HERRERA^a, I. ACEVEDO BAÑEZ^a, T. CAMBIL MOLINA^a, J. CASTRO MONTAÑO^a, B. RODRÍGUEZ DE QUESADA Y TELLO^a

^aServicio de Medicina Nuclear. ^bServicio de Neurología. Hospital Universitario Virgen Macarena. Sevilla.

Resumen.—Se presenta el caso de un varón de 78 años que acudió al hospital por deterioro progresivo de la memoria. El estudio neuropsicológico informó que el paciente presentaba incapacidad para reconocer caras familiares (prosopagnosia). La prueba de RMN mostró atrofia cortical generalizada, que no explicaba la sintomatología. La TAC no evidenció anomalías. La mayoría de los pacientes con prosopagnosia primaria presentan atrofia senil, debido a que son mayores de 65 años. La SPECT cerebral mostró áreas de hipoperfusión en región parietotemporal derecha, que empeoran en un control posterior.

PALABRAS CLAVE: Prosopagnosia. SPECT cerebral. RMN cerebral.

CONFIRMATION OF CORTICAL LESIONS OF PROGRESSIVE PROSPAGNOSIA BY CEREBRAL SPECT

Summary.—We present the case of a 78 year old man admitted to the hospital with progressive memory disorder. Neuropsychological examination showed inability to recognize familiar faces (prosopagnosia). MRI documented cortical atrophy, which did not explain the neurological deficit. CT did not show abnormalities. Most patients with prosopagnosia present brain atrophy, as they are more than 65 years old. Scanning by SPECT revealed hypoperfusion in the right parietotemporal region, which was worse in a later examination.

KEY WORDS: Prosopagnosia. Brain SPECT. Brain MRI.

INTRODUCCIÓN

Se define como prosopagnosia al cuadro clínico neurológico caracterizado por la incapacidad de reconocer las caras de personas conocidas, sin

Recibido: 15-03-03.

Aceptado: 18-09-03.

Correspondencia:

A. DURÁN FERRERAS
Servicio de Medicina Nuclear
Hospital Universitario Virgen Macarena
Avda. Dr Fedriani, s/n
41009 Sevilla
E-mail: andresduran76@hotmail.com

deterioro intelectual severo, ni alteraciones de la percepción visual, o de la memoria¹. Puede deberse a lesiones degenerativas (prosopagnosia progresiva) o de otro tipo (prosopagnosia no progresiva). En cualquier caso, estas lesiones asientan en la corteza temporooccipital, en cuyas neuronas radica la percepción visual y el reconocimiento e identificación de las caras².

La etiología más común es la vascular, generalmente infartos isquémicos en el territorio de la arteria cerebral posterior, aunque se han descrito otras etiologías (tumores, hemorragias y lesiones degenerativas).

Los casos de prosopagnosia aislada son infrecuentes, e incluso en las formas más puras suele existir asociado algún déficit visuoperceptivo³.

Se presenta el caso de un paciente con prosopagnosia, en el que la SPECT cerebral confirmó las lesiones en la corteza cerebral posterior.

CASO CLÍNICO

Varón de 78 años de edad, con antecedentes personales de HTA, DMID, encefalopatía arteriosclerótica subcortical y corea vascular.

A partir de una endarterectomía carotídea derecha efectuada hace 5 años, el paciente refirió alteraciones de memoria, confirmadas por la familia, sin relación aparente con la clínica vascular pre-existente. Desde entonces, de forma insidiosa, presentaba algunas alteraciones cognitivas (acalculia, agrafia, alexia, agnosia cromática y apraxia ideomotora), que finalmente fueron motivo de consulta al neurólogo. Un estudio neuropsicológico detectó que la supuesta alteración de la memoria no era tal, sino una incapacidad de reconocer las caras familiares (prosopagnosia).

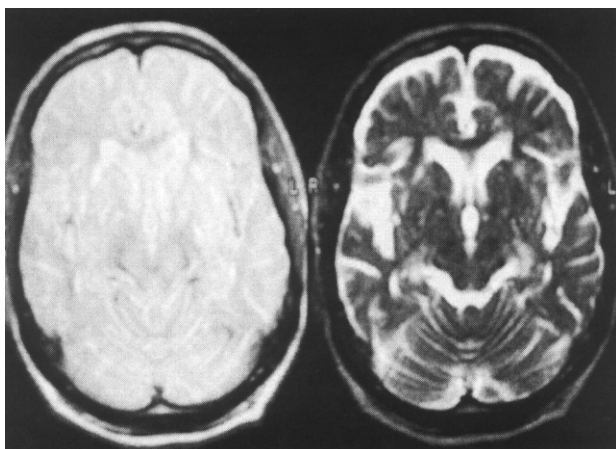


FIG. 1.—RMN cerebral en la que se observa atrofia cortical.

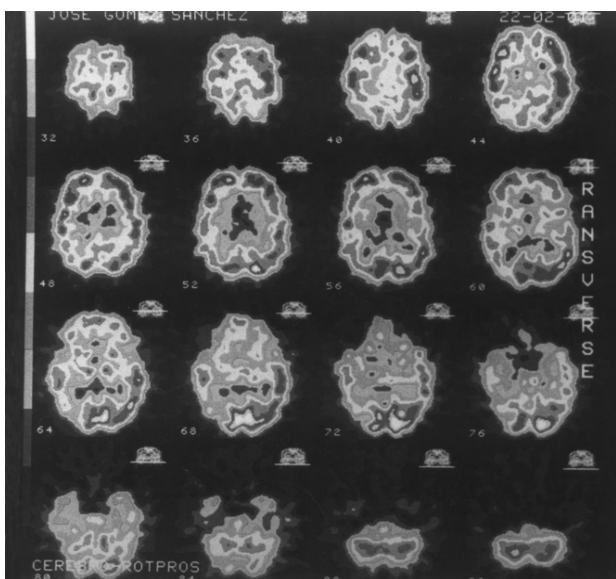


FIG. 2.—SPECT cerebral donde pueden apreciarse hipoactividad cerebral en regiones parietotemporal derecha.

La exploración general del paciente no presentaba anomalías, y tanto los análisis de sangre (hemograma y bioquímica general), como otras exploraciones complementarias estaban dentro de la normalidad.

La presión arterial era de 130/80 mm Hg. Estaba en tratamiento con insulina (14 U en desayuno y cena), aspirina (1 comprimido de 100 mgrs./día) y captopril (1 comprimido de 25 mgrs./8 horas). La RMN craneal informó de la existencia de atrofia cortical generalizada (fig. 1). La SPECT cerebral tras la administración endovenosa de 25 mCi (925 MBq)

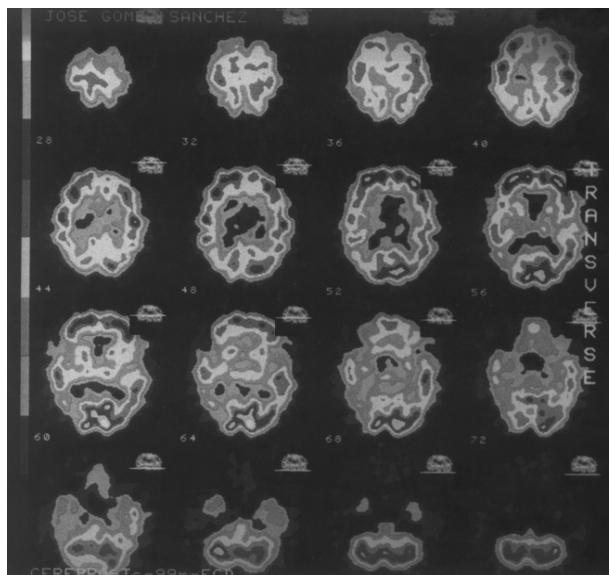


FIG. 3.—Nueva SPECT cerebral, 15 meses más tarde, con lesiones más intensas y profundas que en la exploración anterior.

de Tc^{99m} -ECD (dímero de etilcisteinato), mostró áreas de hipoactividad en las regiones parietotemporal derecha, especialmente la zona posteroinferior (fig. 2). Una nueva SPECT cerebral (efectuado 15 meses más tarde) evidenció empeoramiento de las lesiones corticales, que eran más extensas y profundas que en la primera exploración (fig. 3).

DISCUSIÓN

La prosopagnosia, descrita por primera vez en 1860 (aunque no se denominó así hasta 1947), es un síndrome caracterizado por la incapacidad de reconocer rostros familiares (incluyendo el propio, en el espejo o en fotografía), y cuya evolución es lenta pero irreversible⁴.

Los pacientes reconocen a las personas más cercanas por su timbre de voz o por algún rasgo propio en el vestir, el caminar, etc.; saben que una cara es una cara, pero no a quién pertenece. Sin embargo, pueden diferenciar entre personas del sexo femenino y masculino, expresiones de la cara, edad de las personas, etc. Es frecuente que presenten agnosia para los colores y la textura, e incapacidad para reconocer su propia casa o su propio coche⁵.

La localización de la lesión cerebral que justifique la enfermedad es un aspecto que está resuelto. La participación de la corteza temporal en este proceso

está corroborada experimentalmente en primates, en los que se han encontrado grupos neuronales de los lóbulos temporales que responden selectivamente al reconocimiento de caras². En el mismo estudio se propone el uso conjunto de la SPECT cerebral, los potenciales evocados y el EEG de alta densidad para avanzar en la investigación. La unilateralidad^{6,7} frente a la bilateralidad⁸⁻¹² de la localización de la enfermedad está aún en estudio.

El paciente recibía tratamiento convencional de forma crónica, lo que descarta, en principio, el origen farmacológico. Abundando en esta idea, no hay casos descritos en la literatura de prosopagnosia de origen medicamentoso. Finalmente, las claras lesiones proporcionadas por la SPECT cerebral justifican por sí mismas la sintomatología de la prosopagnosia.

La elección de las pruebas de imagen para el estudio de la prosopagnosia progresiva es controvertida. Las técnicas neurorradiológicas (TAC y RMN) muestran solamente lesiones atroficas, y su utilidad es limitada porque estos pacientes son mayores de 65 años y casi todos presentan atrofas involutivas. No ocurre lo mismo con las técnicas de medicina nuclear, concretamente la SPECT cerebral, con la que se puede demostrar un déficit de perfusión y/o actividad neuronal. El encontrado en nuestro paciente era de predominio parietotemporal derecho.

En uno de los pocos casos descritos de prosopagnosia no progresiva (etiología lúpica), en el que la RMN no mostraba anormalidades, la SPECT cerebral permitió visualizar déficit de captación en la región frontotemporal derecha, que fue paulatinamente desapareciendo a medida que la paciente mantenía el tratamiento (iloprost)¹³.

La PET también ha sido empleada en medicina nuclear para el estudio de la prosopagnosia. Con ella se ha estudiado la distribución del flujo sanguíneo cerebral, usando la técnica del bolo intravenoso de H₂O¹⁵, en voluntarios sanos mientras visualizaban fotografías de personas conocidas, llegándose a la conclusión que el cerebro no emplea las mismas áreas

para el reconocimiento de caras de personas cercanas de las que no lo son¹⁴⁻¹⁶.

En 1990 se describió el caso de un varón de 79 años de edad, con prosopagnosia primaria aislada de 12 años de evolución en la que la PET mostraba hipocaptación en la región del lóbulo temporal derecho¹⁷ (estudio metabólico con O¹⁵). En nuestro caso no se realizó PET porque no estaba disponible en nuestro Centro.

BIBLIOGRAFÍA

1. Sergent J, Signoret JL. Varieties of functional deficits in prosopagnosia. *Cereb Cortex* 1992;2:375-88.
2. Olivares E, Iglesias J. Bases neuronales de la percepción y el reconocimiento de caras. *Rev Neurol* 2000;30:946-52.
3. Gil E. Prosopagnosia primaria progresiva. En: Alberca R, López-Pousa S, eds. *Enfermedad de Alzheimer y otras demencias*. Madrid: IM&C, 1998; p. 431-5.
4. Bodamer J. Die prosopagnosie. *Arch Psychiatr Nervenkrank* 1947;179:6-53.
5. Green GJ, Lessell S. Acquired cerebral dyschromatopsia. *Arch Ophthalmol* 1977;95:121-8.
6. Benton AL. The Neuropsychology of facial recognition. *Am Psychol* 1980;35:176-86.
7. Clarke S, Lindemann A, Maeder P, Borruat F. Face recognition and posteroinferior hemispheric lesions. *Neuropsychologia* 1997;35:1555-63.
8. Uttner I, Bliem H, Danek A. Prosopagnosia after unilateral right cerebral infarction. *J Neurol* 2002;249:933-5.
9. Meadows JC. The anatomical basis of prosopagnosia. *J Neurol Neurosurg Psychiatry* 1974;37:484-501.
10. Farah MJ. Patterns of co-occurrence among the associative agnosias: implications for visual object representation. *Cogn Neuropsychol* 1991;8:1-19.
11. Ettlín TM, Beckson M, Benson DF, Langfitt JT, Amos EC, Pineda GS. Prosopagnosia: a bihemispheric disorder. *Cortex* 1992;28:129-34.
12. Damasio AR, Damasio H, van Hoesen GW. Prosopagnosia: anatomic basis and behavioral mechanisms. *Neurology* 1982;32:331-41.
13. Mathieu A, Sanna G, Mameli A, Pinna C, Vacca A, Cauli A, et al. Sustained normalization of cerebral blood-flow after iloprost therapy in a patient with neuropsychiatric systemic lupus erythematosus. *Lupus* 2002;11:52-6.
14. Andreasen NC, O'leary DS, Arndt S, Cizadlo T, et al. Neural substrates of facial recognition. *J Neuropsychiatry Clin Neurosci* 1996;8:139-46.
15. Nakamura K, Kawashima R, Sato N, Nakamura A, et al. Functional delineation of the human occipito-temporal areas related to face and scene processing. A PET study. *Brain* 2000;123:1903-12.
16. Sergent J, Ohta S, MacDonald B. Functional neuroanatomy of face and object processing. A positron emission tomography study. *Brain* 1992;115:15-36.
17. Tyrrell PJ, Warrington EK, Frackowiak RS, Rosor MN. Progressive degeneration of the right temporal lobe studied with positron emission tomography. *J Neurol Neurosurg Psychiatry* 1990;53:1046-50.