

C. Gaul¹
 J. G. Heckmann¹
 J. Bremer²
 G. Wasmeier²
 W. J. Huk³
 R. Schröder⁴
 B. Neundörfer¹
 U. Nixdorff²

Thrombus am Sideris-Okkludersystem nach 6 Jahren

Thrombus attached to a Sideris septal occluder device after 6 years

Anamnese und klinischer Befund: Ein 61-jähriger Mann wurde wegen einer akuten Hypästhesie der rechten Körperhälfte stationär aufgenommen. Zusätzlich berichtete er, dass einige Wochen zuvor für eine kurze Zeitdauer eine Sprachstörung bestanden habe, die sich rasch wieder zurückgebildet habe. In der klinisch-neurologischen Untersuchung fand sich eine diskrete sensomotorische Hemisymptomatik rechts und eine Quadrantenanopsie nach links oben. In der Vorgeschichte war bekannt, das 6 Jahre zuvor wegen rezidivierender zerebraler Ischämien (TIA) durch paradoxe Embolien ein persistierendes Foramen ovale (PFO) diagnostiziert und interventionell mit einem 45mm *buttoned device* nach Sideris verschlossen worden war. Nach Angaben des Patienten sei er seitdem beschwerdefrei gewesen und habe keine Thrombozytenaggregationshemmer eingenommen.

Untersuchungen: In der transösophagealen Echokardiographie (TEE) stellte sich eine linksatriale thrombotische Auflagerung auf dem Okkludersystem dar. Computertomographisch fanden sich Hirninfarkte im Versorgungsgebiet der A. cerebri posterior rechts sowie im Versorgungsgebiet der A. cerebri media links. Als thrombophiler Risikofaktor wurde zusätzlich eine heterozygote Faktor-V-Leiden Mutation diagnostiziert, die 6 Jahre zuvor noch nicht untersucht worden war.

Diagnose: Multiple embolische Hirninfarkte verursacht durch einen Thrombus am Okkludersystem bei heterozygoter Faktor-V-Leiden-Mutation.

Therapie und Verlauf: Unter einer Antikoagulation mit Phenprocoumon bildete sich die thrombotische Struktur zurück.

Folgerung: Auch Jahre nach einem interventionellen PFO-Verschluss (*buttoned device* nach Sideris) muss eine thrombotische Auflagerung auf dem Okkludersystem als bisher wenig bekannte Langzeitkomplikation in Erwägung gezogen werden, wenn erneut zerebrale Ischämien auftreten.

History and clinical findings: A 61-year-old man was admitted to hospital because of right-sided hypaesthesia. Additionally he reported a brief speech disturbance some weeks before. Neurological examination indicated right-sided sensomotoric hemiparesis and left-sided upper quadrant anopia. 6 years ago recurrent transient ischaemic attacks (TIA) was diagnosed caused by paradoxical embolism through a persistent foramen ovale (PFO). The PFO was closed with a 45 mm Sideris button occluder device. After this, he reported no symptoms of cerebral ischaemia and he did not take any antiplatelet therapy.

Investigations: Transesophageal echocardiography (TEE) showed a left atrial thrombus attached to the occluder. Cerebral computed tomography revealed infarction in regions supplied by the right posterior cerebral artery and left media cerebral artery. As additional risk factor for thrombosis a heterozygous factor V Leiden mutation was diagnosed.

Diagnosis: Multiple cerebral infarctions caused by a thrombus attached to an occluder system 6 years after interventional closure of persistent foramen ovale in a patient with heterozygous factor V Leiden mutation.

Treatment and course: The patient was anticoagulated (phenprocoumon) and the thrombus gradually dissolved.

Conclusion: A thrombosis on a Sideris occluder device may cause cerebral infarctions even years after transcatheter closure of a PFO.

Institut

¹ Neurologische Klinik mit Poliklinik (Direktor: Prof. Dr. B. Neundörfer),

² Medizinische Klinik II mit Poliklinik (Direktor: Prof. Dr. W.G. Daniel),

³ Neuroradiologische Abteilung, Klinik für Neurochirurgie (Direktor: Prof. Dr. R. Fahlbusch),
 Friedrich-Alexander-Universität Erlangen-Nürnberg

⁴ Medizinische Klinik III – Cardioangiologisches Centrum Bethanien (Chefarzt: Prof. Dr. R. Schröder),
 Markuskrankenhaus, Frankfurt/Main

Korrespondenz

Dr. med. Charly Gaul · Neurologische Klinik mit Poliklinik
 Martin-Luther-Universität Halle-Wittenberg · Ernst-Grube-Straße 40 · 06097 Halle/Saale
 · Tel.: 09131/5572858 · Fax: 09131/5572020 · E-Mail: Charly.Gaul@gmx.de

eingereicht: 21.5.2003 · akzeptiert: 23.9.2003

Bibliografie

Dtsch Med Wochenschr 2003; 128: 87–90 · © Georg Thieme Verlag Stuttgart · New York · ISSN 0012-0472

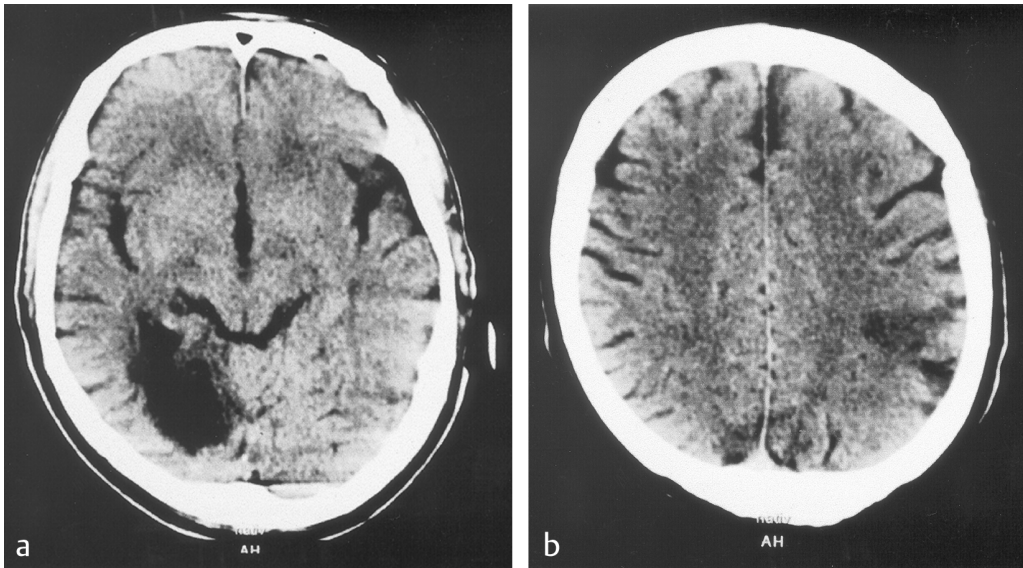


Abb. 1 CT-Untersuchung des Schädels. **a)** Hirninfarkt im Stromgebiet der rechten A. cerebri posterior. **b)** Hirninfarkt im Stromgebiet der linken A. cerebri media.

Eine venöse Thrombose ist bei gleichzeitigem kardialen Rechts-links-Shunt ein Risikofaktor für paradoxe Embolien. Das therapeutische Vorgehen bei einem persistierenden Foramen ovale (PFO) ist derzeit noch uneinheitlich und Gegenstand laufender Studien (2, 3, 5). Neben einem abwartenden Verhalten und der sekundärpräventiven Gabe von Acetylsalicylsäure, Clopidogrel oder Phenprocoumon wird auch der operative oder interventionelle Verschluss des Defektes mittels eines Okkluders durchgeführt. Wir berichten über eine Spätkomplikation 6 Jahre nach Implantation eines 45mm „buttoned device“ nach Sideris (15) und wollen auf die Bedeutung einer kompletten Diagnostik thrombophiler Gerinnungsstörungen und einer sorgfältigen kardiologischen Langzeitbetreuung dieser Patienten hinweisen.

Kasuistik

Anamnese

Wegen einer Hypästhesie der rechten Körperhälfte kam der 61-jährige Patient in die Klinik. Er berichtete, dass er einige Wochen zuvor an einer Sprachstörung gelitten habe, die sich spontan wieder zurückgebildet habe. In der Krankengeschichte war bekannt, dass 6 Jahre zuvor nach rezidivierenden transitorischen Attacken (TIA) bei dem damals 55-jährigen Mann ein persistierendes Foramen ovale (PFO) mittels transkranialer Doppler-Sonographie (TCD) und transösophagealer Echokardiographie (TEE) diagnostiziert worden war. Als Hinweis auf eine paradoxe Embolie wurde bei diesen Erstereignissen eine damals eine Woche vorausgegangene Operation von Unterschenkelvarizen gewertet, der Nachweis einer Beinvenenthrombose gelang allerdings nicht. Das PFO war interventionell mit einem 45mm „buttoned device“ nach Sideris verschlossen worden. Bei der erneuten Klinikaufnahme bestand keine thrombozytenaggregationshemmende Therapie mehr. Diabetes mellitus, arterieller Hypertonus, eine Fettstoffwechselstörung oder ein Nikotinabusus als kardiovaskuläre Risikofaktoren bestanden nicht.

Körperlicher Untersuchungsbefund

Der Patient befand sich in gutem Allgemein- und Ernährungszustand (75 kg, 1,85 m). Der kardiopulmonale Auskultationsbefund war unauffällig, die Herzfrequenz betrug 68/min, der Blut-

druck nach Riva-Rocci 145/80 mmHg. Klinisch-neurologisch fand sich fingerperimetrisch eine Quadrantenanopsie nach links oben. Der sonstige Hirnnervenstatus war unauffällig, es bestand keine Sprach- oder Sprechstörung. Es fand sich eine diskrete sensible Hemisymptomatik rechts. Die Muskeleigenreflexe waren seitengleich auslösbar, Pyramidenbahnzeichen waren nicht nachweisbar.

Klinisch-chemische Untersuchungen

Elektrolyte, Nierenretentionswerte, Leberwerte, Cholesterin, Triglyzeride und Schilddrüsenwerte waren unauffällig, es fand sich lediglich eine leichte Thrombozytopenie (153 Gpt/l), das sonstige Blutbild war unauffällig. Im Rahmen der Suche nach thrombophilen Risikofaktoren wurde in der erweiterten Gerinnungsdiagnostik eine heterozygote Faktor-V-Leiden Mutation als thrombophiler Risikofaktor diagnostiziert.

Ergänzende Untersuchungen

In der CT-Untersuchung des Schädels (**Abb. 1**) fanden sich bilaterale Hirninfarkte, die vor der Okkluder-Implantation noch nicht gesehen worden waren. Eine Rhythmusstörung wurde mittels Langzeit-Elektrokardiogramm (EKG) ausgeschlossen, es bestand durchgehend ein Sinusrhythmus. Eine Stenose der hirnversorgenden Gefäße ließ sich weder extra- noch intrakraniell mittels Doppler- und Duplex-Sonographie nachweisen. In der transösophagealen Echokardiographie (TEE) zeigte sich ein Thrombus am linksatrialen Okkludersystem (**Abb. 2**).

Therapie und Verlauf

Sekundärprophylaktisch erfolgte eine intravenöse Heparin-gabe (PTT 60–70 Sekunden) und anschließend eine Antikoagulation mit Phenprocoumon. Unter dieser Therapie bildete sich der Thrombus innerhalb von 3 Wochen zurück und war in der TEE-Kontrolle nicht mehr nachweisbar (**Abb. 3**). Zerebral-ischämische Ereignisse traten bei mittlerweile einjähriger Verlaufsuntersuchung nicht mehr auf.

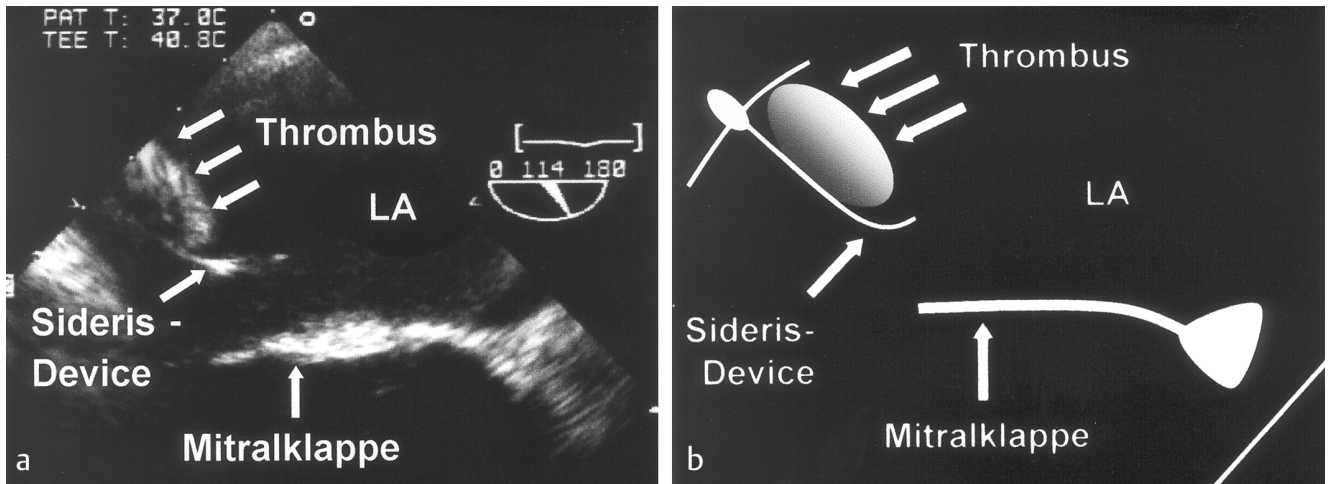


Abb.2 TEE. **a)** 10×7 mm großer Appositionsthrombus am linksatrialen Okkludersystem des Vorhofseptumverschlusses. **b)** Schematische Legende zu a.

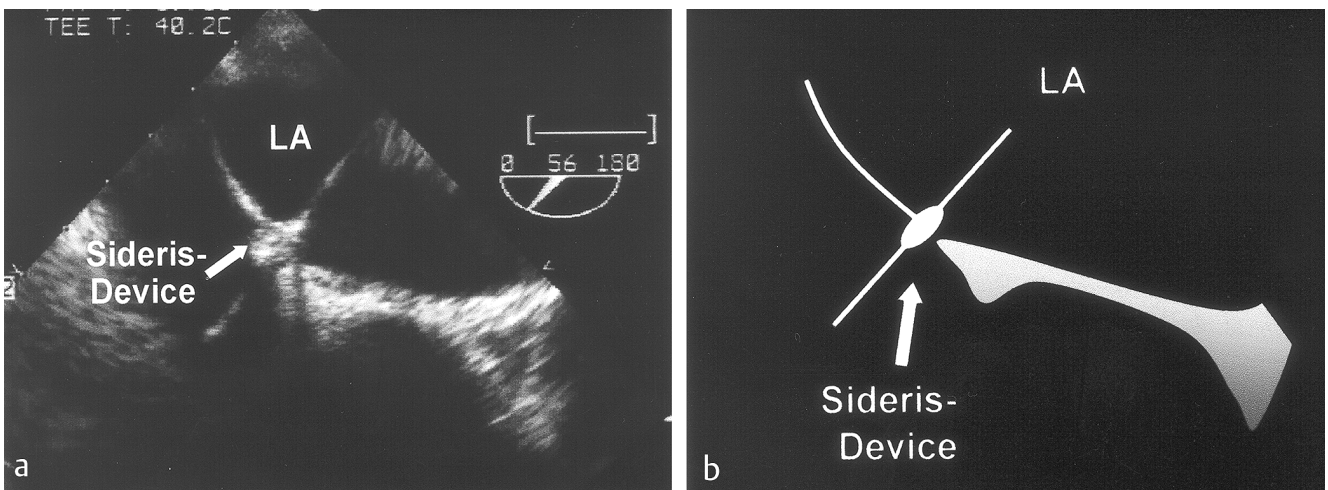


Abb.3 Kontroll-TEE nach Antikoagulantien-Therapie. **a)** Kein Nachweis eines Thrombus. **b)** Schematische Legende zu a.

Diskussion

Insbesondere bei jüngeren Patienten mit zerebralen Ischämien müssen paradoxe Embolien durch ein persistierendes Foramen ovale (PFO) in der Ursachenabklärung berücksichtigt werden. Ein PFO ist bei zerebraler Ischämie insbesondere dann in Erwägung zu ziehen, wenn andere Risikofaktoren fehlen. Umgekehrt finden sich bei Patienten mit zerebraler Ischämie und PFO signifikant seltener zusätzliche zerebrovaskuläre Risikofaktoren (12). Ein PFO wurde in Sektionsserien mit einer Prävalenz von 27% gefunden, es findet sich jedoch in bis zu 40–56% der insbesondere jüngeren Patienten mit Schlaganfall ungeklärter Ursache („cryptogenic stroke“) (4, 8, 12, 13).

Letztlich besteht bei einem Patienten mit zerebraler Ischämie und PFO eine Therapieindikation, wenn nach sorgfältiger Diagnostik andere Ursachen wenig wahrscheinlich sind und künftig ein erhöhtes Risiko für paradoxe Embolien vermutet werden muss (6, 9, 10). Die anamnestisch mitgeteilte Varizenoperation bei unserem Patienten wurde auch ohne Nachweis einer Beinvenenthrombose als Risikofaktor für eine paradoxe Embolie gewertet. Der Nachweis einer peripheren Beinvenenthrombose

gelingt ohnehin nur in etwa 10% der Patienten (14). Darüber hinaus stellt die heterozygote Faktor-V-Leiden Mutation bei unserem Patienten einen thrombophilen Risikofaktor dar.

Das Rezidivrisiko für zerebrale Ischämien bei gleichzeitigem PFO wird mit 3–4% pro Jahr angegeben. Bei einer sekundärpräventiven Dauertherapie mit oralen Antikoagulantien muss vor allem das 2%ige Risiko von signifikanten Blutungen bedacht werden (10). Nach einem interventionellen PFO-Verschluss ist die Weiterbehandlung derzeit ebenfalls noch unklar (5). Am häufigsten wird für einen Zeitraum von 3–6 Monaten Acetylsalicylsäure (100mg/d) empfohlen. Das Risiko für weitere zerebrale Ischämien bleibt bei diesen Patienten aber vor allem im ersten Jahr nach Verschluss weiterhin erhöht (17, 19).

Neben dem prozeduralen Risiko des interventionellen PFO-Verschlusses, das bei entsprechender Erfahrung mit den Device-Systemen bei etwa 2% liegt (3), sind Langzeitkomplikationen zu bedenken (19). Kurz nach Einführung wurden erste Komplikationen mit dem „buttoned device“ nach Sideris berichtet: Abschwimmen in das rechte Atrium, Ausbildung einer linksatrialen thrombotischen Auflagerung bei Verkipfung des Okkluders,

Embolisation in Pulmonalarterien, Perforation eines Okkluderanteils durch das Myokard mit Ausbildung eines Hämoperikards (1, 5, 11, 16, 18). Diese Komplikationen traten aber alle kurz im zeitlichen Zusammenhang zur Implantation des Device-Systems auf. Wegen technischer Probleme und der hohen Komplikationsrate gerade mit dem Device-System von Sideris wurde dieses zwischenzeitlich vom Markt genommen.

Der bei unserem Patienten mittels TEE diagnostizierte Thrombus auf dem linksatrialen Okkluderanteil fiel 6 Jahre nach Implantation auf und erklärt die bilateralen Hirninfarkte als Folge wiederholter embolischer Ereignisse. Dies steht im Widerspruch zur Auffassung, dass nach Endothelialisierung des Okkludermaterials kein Thromboserisiko mehr bestünde und regelhaft keine dauerhafte Antikoagulation oder Thrombozytenaggregationshemmung fortgeführt werden muss (2, 17). Hier muss jedoch der Typ des verwendeten Okkluders und sein spezifisches Komplikationsprofil berücksichtigt werden. Unter der Antikoagulantientherapie bildete sich der linksatriale Thrombus unseres Patienten innerhalb von 3 Wochen zurück.

Fazit

Der Fall unseres Patienten belegt zum ersten Mal die schon früher diskutierte Möglichkeit (7), dass es als seltene Komplikation auch nach Jahren noch zu thrombotischen Komplikationen in Folge eines interventionellen Verschluss des Vorhofseptums kommen kann. Zumindest in Verdachtsfällen sollte eine TEE auch im längerfristigen Verlauf erfolgen. Vor Implantation eines Okkluders ist eine umfassende Gerinnungsanalyse (Antithrombin-III-Aktivität, Protein C-Aktivität, Protein S-Aktivität, APC-Ratio, Lupus-Antikoagulans), die auch genetische Diagnostik einschließt (Faktor V-Leiden Mutation, Prothrombin G202210A) notwendig. Problematisch ist hierbei, dass die klinische Bedeutung einiger Faktoren, wie der heterozygoten Faktor V-Leiden Mutation oder des Homozygotein-Spiegels, noch nicht vollständig geklärt ist. In der Weiterbetreuung dieser Patienten ist zu beachten, dass solche Störungen ein erhöhtes Rezidivrisiko für Hirninfarkte bedingen können und deshalb eine Indikation für weitergehende therapeutische Eingriffe in das Gerinnungssystem darstellen können. Generelle Empfehlungen für ein Vorgehen in solchen Fällen können derzeit aufgrund der fehlenden Datenlage nicht abgegeben werden. Unsere Kasuistik belegt u.U. eine höhere Komplikationsrate eines interventionellen PFO Verschlusses bei gleichzeitigem Vorliegen einer solchen Störung.

Autorenerklärung: Die Autoren erklären, dass sie keine finanziellen Verbindungen mit einer Firma haben, deren Produkt in dem Beitrag eine wichtige Rolle spielt (oder mit einer Firma, die ein Konkurrenzprodukt vertreibt).

Literatur

- 1 Arabia FA, Rosado LJ, Lloyd TR, Sethi GK. Management of complications of Sideris transcatheter devices for atrial septal defect closure. *J Thorac Cardiovasc Surg* 1993; 106: 886–888
- 2 Berger F, Uhlemann F, Nürnberg JH, Haas NA, Lange PE. Transkatheterverschluss des persistierenden Foramen ovale als Möglichkeit zur Vermeidung paradoxer Embolien? *Dtsch Med Wochenschr* 1997; 122: 1371–1376
- 3 Braun MU, Fassbender D, Schoen SP, Haass M, Schrader R, Scholtz W, Strasser RH. Transcatheter closure of patent foramen ovale in patients with cerebral ischemia. *J Am Coll Cardiol* 2002; 39: 2019–2025
- 4 Cabanes L, Mas LJ, Cohen A et al. Atrial septal aneurysm and patent foramen ovale as risk factor for cryptogenic stroke in patients less than 55 years of age. *Stroke* 1993; 12: 1865–1873
- 5 Chatterjee T, Windecker S, Seiler C, Meier B. Nonsurgical closure of secundum atrial septal defect and patent foramen ovale. *J Clin Basic Cardiol* 2001; 4: 35–38
- 6 Chaturvedi S. Coagulation abnormalities in adults with cryptogenic stroke and patent foramen ovale. *J Neurol Sci* 1998; 160: 158–160
- 7 Daniel WG. Transcatheter closure of patent foramen ovale. Therapeutic overkill or elegant management for selected patients at risk? *Circulation* 1992; 86: 2013–2015
- 8 Hagen PT, Scholz DG, Edwards WD. Incidence and size of patent foramen ovale during the first 10 decades of life: an autopsy study of 965 normal hearts. *Mayo Clin Proc* 1984; 59: 17–20
- 9 Job FP, Hanrath P. Diagnostik, klinische Bedeutung und Therapie des offenen Foramen ovale. *Dtsch Med Wochenschr* 1996; 121: 919–925
- 10 Konstantinides S, Just H. Ventiloffenes Foramen ovale: Konservative oder operative Therapie? *Z Kardiol* 2000; 89: 63–71
- 11 Lambert V, Losay J, Piot JD et al. Late complications of percutaneous closure of atrial septal defects with the Sideris occluder. *Arch Mal Coeur Vaiss* 1997; 90: 245–251
- 12 Lamy C, Giannesini C, Zuber M et al. Clinical and imaging findings in cryptogenic stroke. Patients with and without patent foramen ovale: The PFO-ASA study. *Atrial Septal Aneurysm Stroke* 2002; 33: 706–711
- 13 Lechat PH, Mas JL, Lascault G et al. Prevalence of patent foramen ovale in patients with stroke. *N Engl J Med* 1988; 3: 1148–1152
- 14 Lethen H, Flachskampf FA, Schneider R et al. Frequency of deep vein thrombosis in patients with patent foramen ovale and ischemic stroke or transient ischemic attack. *Am J Cardiol* 1997; 80: 1066–1069
- 15 Schröder R, Schneider M, Teupe C, Winkelmann B. Verschluss eines Vorhofseptumdefektes mittels Schirmprothese. *Dtsch Med Wochenschr* 1995; 120: 321–324
- 16 Sievert H, Ensslen R, Spies H et al. Nicht-operativer Verschluss des Vorhofseptumdefektes bei Erwachsenen. Erfahrungen mit dem Rashkind- und dem Sideris-Okkluder. *Dtsch Med Wochenschr* 1994; 119: 1341–1345
- 17 Wahl A, Meier B, Haxel B et al. Prognosis after percutaneous closure of patent foramen ovale for paradoxical embolism. *Neurology* 2001; 57: 1330–1332
- 18 Walsh KP, Tofeig M, Kitchiner DJ, Peart I, Arnold R. Comparison of the Sideris and Amplatzer septal occlusion devices. *Am J Cardiol* 1999; 83: 933–936
- 19 Windecker S, Wahl A, Chatterjee T et al. Percutaneous closure of patent foramen ovale in patients with paradoxical embolism. Long term risk of recurrent thromboembolic events. *Circulation* 2000; 101: 893–898