

Klinik für Allgemeine Innere Medizin¹ und Neurologische Klinik², Inselspital Bern

¹P. Mäder, ¹M. Baumgartner, ²M. Arnold, ¹A. Stucki, ¹Z. Stanga

Irreversible bilaterale Amaurose bei einem 36-jährigen Immigranten

Irreversible Bilateral Amaurosis in a 36-year-Old Immigrant

Anamnese und Befunde

Ein 36-jähriger, illegal aus Bosnien-Herzegowina in die Schweiz eingereister Mann, wird inhaftiert und stürzt am gleichen Tag auf einer Toilette ohne Vorboten zu Boden. Im Anschluss an den Sturz klagt der Patient über eine Schwäche des rechten Armes und einen beidseitigen Visusverlust, im Weiteren wird ein rechtsseitiges Hinken bemerkt. Zwei Tage danach erfolgt die erste neurologische Untersuchung zur Beurteilung der Haft- und Transportfähigkeit des Patienten. Zu diesem Zeitpunkt wird die Diagnose eines psychogenen Ausnahmezustandes bei drohender Ausschaffung gestellt. Neun Tage später, nach Auftreten eines ataktischen Gangbildes, eines kindlichen Verhaltens, einer Nahrungsverweigerung, einer Amnesie und einer Enuresis wird eine Schädel-CT-Untersuchung veranlasst. Diese zeigt ausgedehnte Infarktzone, nahezu den gesamten Okzipitallappen beidseits einschliessend. Als Nebenfund wird eine Subarachnoidalzyste links temporopolar beschrieben (Abb. 1).

Der Patient wird daraufhin zur weiteren Betreuung und Abklärung auf die Bewachungsstation des Inselspital Bern verlegt. Bei Eintritt können eine blande persönliche und Systemanamnese erhoben werden, insbesondere werden Alkohol-, Nikotin- oder Drogenkonsum verneint. Relevante internistische oder neurologische Krankheiten werden negiert. Im Status präsentiert sich ein junger Patient, wechselnd kooperativ/orientiert mit globaler Gedächtnisstörung. Im Neurostatus kann die Koordination bei eingeschränkter Kooperation nicht geprüft werden, der Positionsversuch ist symmetrisch, alle vier Extremitäten

können bewegt werden. Die Sensibilität ist allseits symmetrisch vorhanden, das Babinskizeichen ist bds. negativ. Hauptbefundlich liegt eine kortikale Blindheit vor.

Differentialdiagnose

Zerebrovaskuläre Erkrankungen, herzchirurgische Eingriffe sowie zerebrale und koronare Angiographien gelten heute als häufigste Ursachen kortikaler Blindheit [1, 2].

Im Weiteren wurde in mehreren Fallbeschreibungen eine transiente kortikale Blindheit bei der Präeklampsie infolge Vasospasmen beobachtet [3, 4, 5].

Weitere Ursachen einer kortikalen Blindheit sind in Tab 1. zusammengefasst.

Neben Blindheit leiden die Patienten häufig an Verwirrtheit, Desorientiertheit und visuellen Halluzinationen. Die Gedächtnisstörungen können durch bilaterale hippocampische oder thalamische Läsionen erklärt werden. Diese Strukturen werden ebenfalls durch die Arteria cerebri posterior versorgt.

Eine Sonderform der kortikalen Blindheit stellt das Anton-Syndrom dar, bei welchem der Betroffene die Blindheit nicht wahrnimmt und sogar verneint.

Die kortikale Blindheit ist am häufigsten durch einen beidseitigen Verschluss der Arteriae (Aa) cerebri posteriores bedingt, sodass in unserem Fall ein thromboembolisches Geschehen (Top-of-the basilar-Syndrom) in Frage kommen könnte. Die Suche nach einer Emboliequelle blieb jedoch unergiebig und ein oft dabei beobachtetes langandauerndes Koma, bedingt durch die ausgedehnten Infarzierungen des Okzipitalhirns, fehlte. Differentialdiag-

nostisch käme auch ein Infarkt im Rahmen einer Basilarismigräne in Frage [6], die bei negativer Kopfschmerzanamnese und fehlender Begleitsymptomatik eher unwahrscheinlich scheint. Der angiographische Befund, der im Bereich der A. carotis interna und externa Unregelmässigkeiten im Rahmen einer fibromuskulären Dysplasie zeigt, ist bei sonst unauffälligen Flussverhältnissen der intrakraniellen Gefässe kaum an der Pathogenese beteiligt. Insbesondere wurde keine Gefässdissektion nachgewiesen. Die mit einer kortikalen Blindheit auch in Zusammenhang gebrachte zerebrale Angiitis [7] konnte bei normalen Entzündungsparametern und negativen Autoimmunantikörper weitgehend ausgeschlossen werden. In den Laboruntersuchungen gab es keine Hinweise für Elektrolytstörungen [8, 9] und auch keinen Nachweis von Drogenkonsum [10]. Eventuelle vorgängige Untersuchungen mit Kontrastmitteln fanden keine statt [1, 11]. Obwohl eine zerebrale Blindheit bereits bei milden Kopfverletzungen auftreten kann [12, 13] und unser Patient initial gestürzt ist, scheint diese Ursache in diesem

Tab. 1: Kortikale Blindheit: Ursachen

- Zerebrovaskuläre Erkrankungen
- Herzchirurgie
- Angiographie (koronar/zerebral)
- Präeklampsie
- Basilarismigräne
- Hyperkalkämie; Hypomagnesiämie
- Heroin
- Zytostatika
- Porphyrie
- Posttraumatisch
- Vaskulitis
- Anton-Syndrom [16]; Churg-Strauss [17]

Fall eher unwahrscheinlich, Hinweise für ein schweres Schädelhirntrauma fanden sich bei den bildgebenden Untersuchungen keine. Zerebrale Blindheit nach milden Kopfverletzungen wird hauptsächlich bei Kindern beschrieben und ist nahezu immer vollständig regredient.

Weiterführende Abklärungen

Die zerebrale Angiographie sowie die Aortenbogenangiographie zeigen Veränderungen, die mit einer fibromuskulären Dysplasie vereinbar sind. Die A. basilaris ist eher kaliberschwach mit deutlich verminderter und unregelmässiger Kontrastierung der Aa. cerebri posteriores beidseits.

In der MRI- und CT-Untersuchung des Schädels (Abb. 1) werden ausgedehnte, etwas blutig inbibierte ältere bis subakute Insulte okzipital, temporo-okzipital sowie links thalamisch nachgewiesen. Die Lokalisationen der Insulte entsprechen den Versorgungsgebieten der Aa. cerebri posteriores. Zudem findet sich eine Arachnoidalzyste temporopolar links. Frische Schädelkalottenfrakturen als Hinweise für Gewaltwirkung wurden ausgeschlossen.

In der Ultraschall-Untersuchung der hirnersorgenden Arterien zeigt sich ein unauffälliger Befund der Karotisstrombahnen und des vertebrobasilären Systems. Die transkranielle Untersuchung ist bis auf eine diskrete Asymmetrie der Flussgeschwindigkeit in den Aa. cerebri posteriores ohne nachweisbare Gefässstenose unauffällig.

Im weiteren werden folgende Befunde erhoben: normaler Gerinnungsstatus; normale Koronarangiographie; negative Serologien bei leichter Transaminasenerhöhung; kein Nachweis von Autoimmunantikörpern; leichte Schrankenstörung in der Liquorpunktion; hochnormales Homocystein (15 µmol/L).

Verlauf

Während des Aufenthalts fällt eine ausgeprägte Anosognosie (= Unfähigkeit, eigene, durch Krankheit bedingte Funktionsausfälle zu erkennen; in diesem Fall kortikale Blindheit) des Patienten auf. Er muss

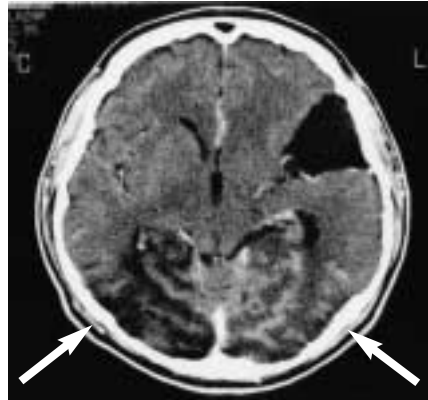


Abb. 1

mehrmals täglich darauf aufmerksam gemacht werden, dass er nichts mehr sieht. Bei der psychiatrischen Beurteilung fällt neben der Blindheit eine deutliche Beeinträchtigung der mnestischen Funktionen auf, die ansatzweise an das amnestische Syndrom bei Läsion der temporomesialen Strukturen erinnert. Die Angaben zur Anamnese sind sehr unzuverlässig und eine Konfabulation wird vermutet.

Die Genese der ausgedehnten bilateralen Insulte okzipital und temporo-okzipital bei diesem jungen Patienten blieb nach umfangreicher Diagnostik unklar. Im Anschluss an die Akuthospitalisierung folgte eine 4-wöchige intensive stationäre neurologische Rehabilitation mit Verbesserung des Gangbildes und Förderung der Selbstständigkeit. Die Blindheit blieb bestehen. Der weitere Krankheitsverlauf ist unbekannt. Der Patient wurde zur weiteren Betreuung in sein Heimatland überführt.

Diagnose

Kortikale Blindheit m/b:

- ausgedehntem Infarkt okzipital bds. im Basilarisstromgebiet unklarer Aetiologie
- Anosognosie

Kommentar

Der erste dokumentierte Fall einer transienten kortikalen Blindheit geht auf Alexander den Grossen zurück, der während der Schlacht von Cyropolis 329 n. Chr. durch einen Stein eines Katapults am Kopf getroffen wurde und anschliessend an einer

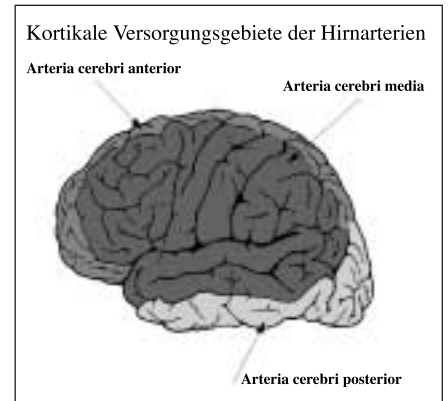


Abb. 2

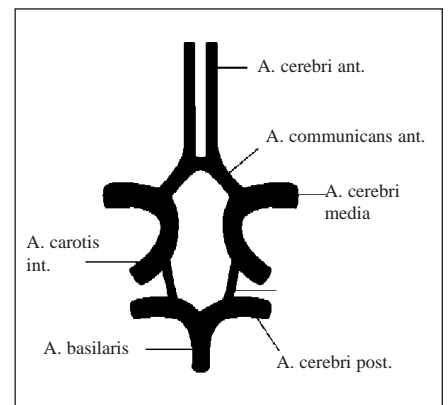


Abb. 3

transienten beidseitigen Blindheit litt [14]. 1826 beschrieb J.P. Gamma als erster Arzt eine transiente zerebrale Blindheit eines 22-jährigen Hufschmiedes, der sich mit einem schweren Hammer am Hinterkopf verletzt und nach Aderlass und 100-fachem Ansetzen von Blutegeln am Hinterkopf das Augenlicht wiedergewinnt [15].

Die kortikale Blindheit ist charakterisiert durch einen Sehverlust bei intaktem vorerem Sehapparat (normaler Pupillenreflex auf Licht, intakter Korneareflex, normale Augenmotilität) und wird verursacht durch bilaterale Läsionen der temporo-okzipitalen Sehrinde, meist bedingt durch beidseitigen Verschluss der A. cerebri posterior.

Die beiden Aa. cerebri posteriores gehen in der Regel T-förmig aus der A. basilaris hervor und sind durch die Aa. communicantes posteriores mit den Karotiden verbunden. In etwa 10% der Fälle entspringt die A. cerebri posterior direkt aus der Arteria carotis interna. Mit ihren Hauptästen, der A. quadrigeminalis, der A. temporalis inferior

und der A. okzipitalis, versorgt die A. cerebri posterior die Gegend der Corpora quadrigemina, die Unterfläche des Temporallappens und das Okzipitalhirn mit den Sehzentren, den okzipitalen Teil des Balkens, den Gyrus parahippocampalis sowie Teile der Hirnschenkel und Thalamus (Abb. 2 und 3).

Das Auftreten kortikaler Blindheit durch bilateralen Insult des Okzipitalhirns bei jungen Patienten ist nicht alltäglich.

Die ausgeprägte psychosoziale Problematik des Patienten bei drohender Ausschaffung sowie die eindrückliche zum Anton-Syndrom gehörende Anosognosie haben die Diagnostik initial fehlgeleitet und verzögert.

Die klinische Unterscheidung zwischen kortikaler und psychotischer Blindheit ist sehr schwierig. Während der Verlust von gezielten Schutzmechanismen des Auges auf Bedrohung und das Fehlen des optokinetischen Nystagmus auf eine kortikale Blindheit hinweisen können, sind eine genaue Anamneseerhebung, körperliche Untersuchung und gezielte Zusatzuntersuchungen (insbesondere bildgebende Untersuchungen) unerlässlich, um Diagnostik und Therapie nicht zu verzögern.

Zusammenfassung

Wir berichten über einen 36-jährigen Immigranten mit akutem, initial unklarem neurologischem/psychotischem Krankheitsbild. Im Vordergrund steht die beidseitige Blindheit, welche sich im weiteren Verlauf als kortikale Blindheit durch Insulte des Okzipitalhirns unklarer Genese herausstellt. Erschwerend in der Diagnostik besteht eine eindrückliche Anosognosie im Rahmen eines Anton-Syndroms.

Schlüsselwörter: Kortikale Blindheit – Anosognosie – Anton-Syndrom – Okzipitale Infarkte

Summary

We report on a 36-year-old man with a history of mild head trauma. The initial clinical findings and the CT-scan of the brain revealed no pathological result, although the patient suffered from weakness of the right arm and bilateral blindness. Those findings were interpreted as psychogenic disorder. Nine days later he developed an instable gait, a child like attitude, amnesia and enuresis. The CT-scan revealed a subacute bilateral occipital stroke in the region of the arteriae cerebri posteriores. No cause for the stroke was found. In spite of the rareness of cortical blindness in young people as a cause of stroke, a detailed medical history and clinical examination should always be performed, and by unclearness additional investigations should be considered.

Key words: cortical blindness – anosognosia

Résumé

Il s'agit d'un homme de 36 ans avec une histoire de traumatisme crânien léger. Les examens cliniques et le CT-scan du cerveau n'ont indiqué aucune pathologie, bien que le patient ait souffert de faiblesse du bras droit et d'une cécité bilatérale. Deux jours après la clinique a été interprétée en tant que désordre psychogène. Le malade développe ensuite une démarche instable, une amnésie et une enuresis. Le CT-scan indique une apoplexie occipitale bilatérale subaiguë dans la région des artères cérébrales postérieures. Aucune cause de l'apoplexie a pu être trouvée. Malgré la rareté de la cécité corticale chez les jeunes, les antécédents médicaux et un examen clinique détaillés devraient toujours être exécutés, et par manque de clarté des investigations additionnelles devraient être considérées.

Mots-clés: amaurose – accident vasculaire – cérébral – traumatisme crânien

Bibliographie

1. Aldrich MS, Alessi AG, Beck RW et al. Cortical blindness: aetiology, diagnosis, and prognosis. *Ann Neurol* 1987; 21: 149-58.
2. Antonellis J, Kostopoulos K, Rambaoui A et al. Cortical blindness following coronary arteriography: A rare but self-cured complication. Two case reports. *Angiology* 1996; 47: 803-6.
3. Niehaus L, Meyer BU, Hoffmann KT. Transiente kortikale Blindheit bei EPH-Gestose infolge zerebraler Vasospasmen. *Nervenarzt* 1999; 70: 931-4.
4. Cunningham FG; Fernandez CO; Hernandez C. Blindness associated with preeclampsia and eclampsia. *Am J Obstet Gynecol* 1995; 172: 1291-8.
5. Duncan R; Hadley D; Bone I et al. Blindness in eclampsia: CT and MR imaging. *J Neurol Neurosurg Psychiatry* 1989; 52: 899-902.
6. Aldrich MS, Vanderzant CW, Alessi AG et al. Ictal cortical blindness with permanent visual loss. *Epilepsia* 1989; 30: 116-20.
7. Amagasaki K, Takeuchi N, Kakizawa T et al. Bilateral cortical blindness associated with cerebral angitis. *Acta Neurochir* 2002; 144: 749.
8. Kaplan PW. Reversible hypercalcemic cerebral vasoconstriction with seizures and blindness: a paradigm for eclampsia? *Clin Electroencephalogr* 1998; 29: 120-3.
9. Garg MK, Mophapatro AK, Dugal JS et al. Cortical blindness in acute intermittent porphyria. *J Assoc Physicians India* 1999; 47: 727-9.
10. Brandli M, Otte A, Muller-Brand J. Cortical blindness following heroin intoxication. *Nuklearmedizin* 2000; 39: 16-9.
11. Kwok BW, Lim TT. Cortical blindness following coronary angiography. *Singapore Med J* 2000; 41: 604-5.

Korrespondenzadresse

Dr. Z. Stanga
Oberarzt für Innere Medizin
und Klinische Ernährung
Inselspital
3010 Bern

E-mail: zeno.stanga@insel.ch

12. Yamamoto LG, Bart RD. Transient blindness following mild head trauma. Criteria for a benign outcome. *Clin Pediatr (Phila)* 1988; 27: 479-83.
13. Rodriguez A, Lozano JA, Del Pozo D et al. Post- traumatic transient cortical blindness. *Int Ophthalmol* 1993; 17: 277-83.
14. Lascaratos J. The wounding of Alexander the Great in Cyropolis (329 BC): The first reported case of the syndrome of transient cortical blindness? *Surv Ophthalmol* 1997; 42: 283-7.
15. Feinsod M. Leeches for the Unfortunate Locksmith: Self-inflicted Post-traumatic Transient Cerebral Blindness-Mode of Treatment and Underlying Mechanism (1826). *Neurosurgery* 2001; 48: 660-3.
16. Argenta PA; Morgan MA. Cortical blindness and Anton syndrome in a patient with obstetric hemorrhage. *Obstet Gynecol* 1998; 91: 810-2.
17. Dinc A, Soy M, Pay S et al. Case report: A case of Churg- Strauss Syndrome presenting with cortical blindness. *Clinical Rheumatology* 2000; 19: 318-20.