

Infarto cerebral arterial tras traumatismo al nacimiento

E. Oñate Vergara^a, I. Sota Busselo^a, M. Cortajarena Altuna^a, V. Collado Espiga^a, J. Echeverría Lecuona^a, R. Gaztañaga Expósito^b, A. Nogués Pérez^c e I. Paisán Grisolia^a

Unidades de ^aNeonatología, ^bNeurología y ^cRadiología. Servicio de Pediatría. Hospital Donostia. San Sebastián. España.

El infarto arterial perinatal representa una importante causa de déficit neurológicos que incluyen retraso mental, del desarrollo motor, epilepsia y defectos cognitivos graves. La mayoría de los infartos ocurren en recién nacidos a término, por un tromboembolismo desde un vaso intracraneal o extracraneal asociado a un factor de riesgo tal como asfixia al nacimiento, enfermedades cardíacas, hematológicas o infecciosas. La asociación con el parto instrumental no ha sido claramente demostrada, aunque existen casos descritos en la literatura especializada.

La incidencia en el período perinatal se estima en uno de cada 4.000 recién nacidos a término y año. Se describen tres nuevos casos en recién nacidos a término con antecedentes de parto instrumental y se revisa la etiopatogenia, el diagnóstico y la evolución de esta entidad.

Palabras clave:

Recién nacido. Infarto. Convulsión. Trombofilia. Parálisis cerebral.

ARTERIAL STROKE AFTER BIRTH TRAUMA

Perinatal arterial stroke is a significant cause of neurological deficit, including mental retardation, delayed motor development, epilepsy, and severe cognitive impairment. Most strokes occur in term neonates, due to thromboembolism from an intracranial or extracranial vessel associated with a risk factor such as asphyxia at birth and heart, hematological or infectious diseases. An association with instrumental delivery has not been clearly demonstrated, although several cases have been described in the literature.

The incidence of stroke in the perinatal period is estimated to be 1/4000 term neonates per year. We describe three new cases of stroke in term neonates with instrumental delivery and describe the etiopathogenesis, diagnosis and outcome of this entity.

Key words:

Newborn. Infarction. Convulsion. Thrombophilia. Cerebral palsy.

INTRODUCCIÓN

El infarto arterial perinatal, está adquiriendo mayor protagonismo como causa de parálisis cerebral y otras alteraciones neurológicas incluyendo epilepsia y deterioro cognitivo¹.

La incidencia en el período perinatal, se estima en uno de cada 4.000 recién nacidos a término y año¹⁻³ aunque es difícil de determinar, ya que algunos son asintomáticos y pueden no ser diagnosticados inicialmente².

La patogénesis del infarto cerebral (IC) se debe a la interrupción brusca del flujo de una arteria cerebral. La isquemia es secundaria a embolia o a trombosis. La asociación con el parto instrumental no ha sido claramente demostrada, aunque existen casos descritos en la literatura médica^{4,5}. El diagnóstico requiere confirmación por imagen⁶.

OBSERVACIÓN CLÍNICA

Paciente 1

Recién nacido varón de 2 días de vida que ingresa por sospecha de infección. La exploración física fue normal salvo ligera irritabilidad. Primer hijo de madre sana de 33 años. Embarazo controlado con ecografías normales. Parto vaginal (fórceps) en la semana 39 + 2 de gestación. Test de Apgar al minuto de 9 y a los 5 min de 10. pH arterial de cordón 7,25. Parámetros antropométricos, dentro de la normalidad.

La bioquímica sanguínea incluidos amonio y lactato, hemograma, pruebas de coagulación, gasometría capilar y la bioquímica y citología del líquido cefalorraquídeo (LCR) realizados al ingreso, fueron normales. Radiología de tórax normal. Hemocultivo, urocultivo, proteína C reactiva (PCR) de enterovirus y cultivo bacteriano en LCR negativos.

A las 50 h de vida, presentó un episodio convulsivo clónico de extremidades superiores de 10 s de duración,

Correspondencia: Dra. E. Oñate Vergara.
Servicio de Pediatría. Hospital Donostia.
Avda. Dr. Begiristain, s/n. 20080 San Sebastián. España.
Correo electrónico: eonate@chdo.osakidetza.net

Recibido en julio de 2005.
Aceptado para su publicación en enero de 2006.

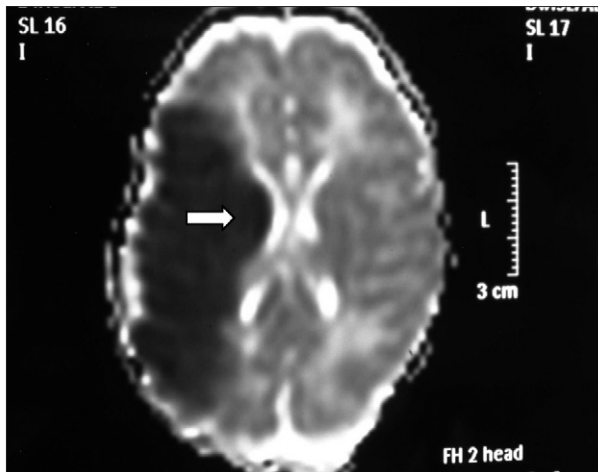


Figura 1. RM axial con técnicas de difusión (DW-MRI). Ausencia de señal en el lóbulo parietal derecho.

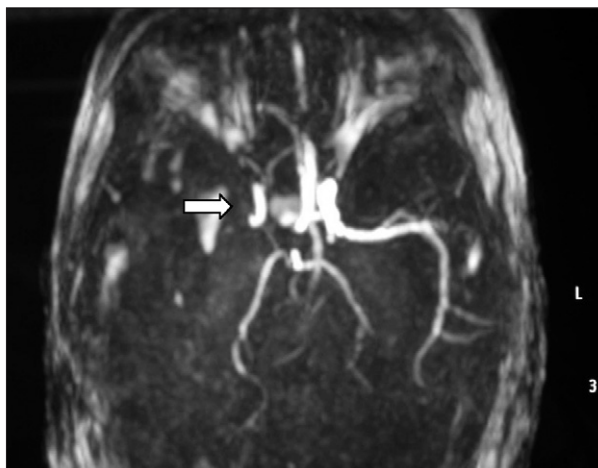


Figura 2. Angio-RM: ausencia de ACM derecha.

con desviación de cabeza a la derecha, que cedió espontáneamente. Se inició tratamiento con fenobarbital intravenoso. En el electroencefalograma (EEG) realizado se observaron descargas de ondas agudas en áreas bifrontales, y la ecografía cerebral objetivó una dilatación de la región parietal del ventrículo lateral derecho.

Ante los hallazgos clínicos, a los 3 días de vida se realiza resonancia magnética (RM) cerebral, apreciándose un extenso infarto agudo dependiente de la arteria cerebral media derecha (fig. 1). El EEG y la ecografía cerebral realizadas a los 5 días, mostraron, respectivamente, presencia de ondas agudas frontales derechas ocasionales y un aumento de ecogenicidad en la región parietal, temporal derecha y tálamo derecho. Se completó el estudio con una ecografía Doppler cerebral y una angio-RM (fig. 2) que objetivaron ausencia de flujo en arteria cerebral media derecha confirmando el diagnóstico de infarto cerebral.

El electrocardiograma (ECG) fue normal, en la ecocardiografía presentaba un foramen oval permeable de 2,5 mm con cortocircuito izquierda-derecha siendo el resto normal. El estudio de hipercoagulabilidad demostró normalidad de la coagulación, la mutación G1691A factor V de Leiden y la de la protrombina PTG20210A estaban ausentes, la lipoproteína A (15mg/dl), homocisteína (5,35 μ mol/l), antitrombina III (78,1%), proteína C activada (56%), proteína S activada (80%), anticuerpos anticardiolipina (< 3 PLU/ml) en rangos normales para nuestro laboratorio y el anticoagulante lúpico y β_2 -glucoproteína-1 eran negativos.

La evolución clínica fue favorable por lo que a los 13 días de vida fue dado de alta con fenobarbital oral el cual fue retirado paulatinamente hasta su suspensión a las 2 semanas.

A los 3 meses de vida, presentaba hipotonía axial, con inicio de hipertensión a nivel de la extremidad superior izquierda de predominio en bíceps con inclusión de pulgar izquierdo. El EEG fue normal y la ecografía cerebral mostraba atrofia importante del hemisferio cerebral derecho.

En la actualidad, a los 6 meses de vida, no ha repetido episodios convulsivos. Presenta hemiparesia izquierda con hipertensión moderada del bíceps braquial, puño cerrado e inclusión del pulgar. La sedestación es parcial. Presión voluntaria con la mano derecha desde los 5 meses y medio, la izquierda la mantiene cerrada e hipertónica. Actitud contemplativa no muy expresiva. En las extremidades inferiores los reflejos osteotendinosos izquierdos son vivos con aumento del área reflexógena.

Paciente 2

Recién nacido varón de 2 h de vida que ingresa por distrés respiratorio. Primer hijo de madre sana de 28 años. Embarazo controlado. Parto instrumental (espátulas) en semana 41 de gestación. Test de Apgar al minuto de 9 y a los 5 min de 10. pH arterial de cordón: 7,18. Parámetros antropométricos, dentro de la normalidad. A la exploración física presentaba un cefalohematoma parietal izquierdo, estado general afectado con mala coloración, test de Silverman 3, tórax hiperinsuflado con buena entrada de aire bilateral, el resto de exploración por aparatos fue normal. A las 12 h de vida, presentó tres episodios de crisis de cianosis con bradicardia e hipotonía generalizada, que precisaron ventilación con mascarilla.

La bioquímica sanguínea, incluyendo amoníaco, lactato y pirúvico, hemograma, pruebas de coagulación y gasometría capilar, bioquímica y citología de LCR, fueron normales. Radiografía de tórax, normal. Hemocultivo, urocultivo, PCR de enterovirus y cultivo bacteriano en LCR, negativos.

Se realizaron EEG y ecografía cerebral a las 24 h de vida que fueron normales. Ante la persistencia de la hipotonía, se realizó al quinto día de vida RM cerebral que

mostró hallazgos compatibles con una lesión isquémica en el territorio arterial de la cerebral media bilateral, asociado a hemorragias subcorticales en dicho territorio, así como a nivel de sustancia blanca periauricular izquierda (fig. 3).

En el estudio cardiológico realizado al día siguiente de su ingreso, presentaba en el ECG un intervalo QT prolongado secundario a hipoxia, en la ecocardiografía se apreciaba un foramen oval permeable de 1,5 mm y mínimo cortocircuito izquierda-derecha. En el estudio de hipercoagulabilidad se observó coagulación normal, la mutación G1691A factor V de Leiden y la de la protrombina PTG20210A estaban ausentes, los valores de lipoproteína A (14,5 mg/dl), homocisteína (3,31 μ mol/l), antitrombina III (118,7%), proteína C activada (96,5%), proteína S activada (116%), anticuerpos anticardiolipina (2 PLU/ml) en rangos normales y el anticoagulante lúpico y los anticuerpos β_2 -glucoproteína-1 negativos.

No fueron autorizados por la familia otros procedimientos diagnósticos por lo que tampoco se dispone de seguimiento posterior por imagen.

Durante el ingreso recibió tratamiento con fenobarbital oral. A los 16 días de vida fue dado de alta, presentando a la exploración neurológica hipotonía cervicoaxial. Se retiró progresivamente el fenobarbital hasta su suspensión a las 2 semanas.

A los 4 meses presentó una buena evolución clínica con exploración neurológica normal. A lo largo de los 2 años y medio que ha permanecido bajo control, su exploración neurológica ha sido normal en todo momento con un buen desarrollo psicomotor aunque ha presentado dificultades en la adquisición del lenguaje.

Paciente 3

Recién nacido varón de 8 h de vida que ingresa por presentar crisis de palidez con desaturación. Primer hijo vivo (un aborto anterior) de madre sana de 34 años. Gestación conseguida tras técnica de reproducción asistida, embarazo controlado con ecografías normales. Parto vaginal (espátulas) en la semana 39 + 3 de gestación. Test de Apgar al minuto de 9 y a los 5 min de 10. pH arterial de cordón 7,22. Parámetros antropométricos, dentro de la normalidad. La exploración física por aparatos fue normal. A las 24 h de vida, presentó un episodio de hipotonía generalizada con ligera disminución de movilidad de brazo derecho.

La bioquímica sanguínea incluídos amonio y lactato, pruebas de coagulación, gasometría capilar y la bioquímica y citología del LCR, fueron normales. En el hemograma se objetivó leucocitosis con desviación izquierda. Radiología de tórax normal. Hemocultivo, urocultivo, PCR de enterovirus y cultivo bacteriano en LCR negativos.

La ecografía cerebral y el EEG fueron normales.

Presenta una evolución clínica y analítica favorable por lo que es dado de alta a la semana de vida.

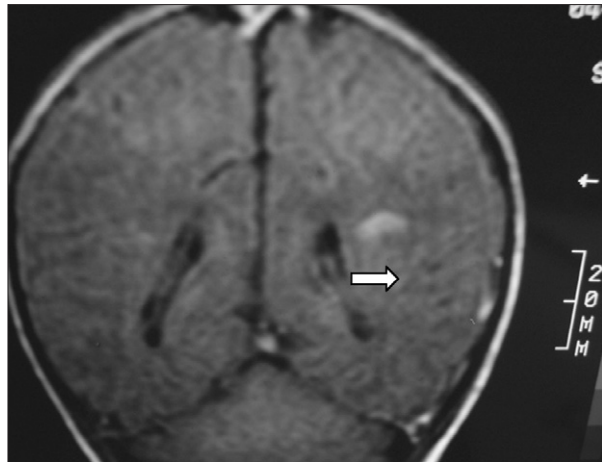


Figura 3. T1 coronal. Zona de infarto en fase hemorrágica en sustancia blanca paraventricular izquierda dependiente del territorio de la ACM izquierda. Áreas hemorrágicas corticosubcorticales del mismo hemisferio.

A los 4 meses de vida se constató una hemiparesia derecha por lo que se realizó RM cerebral, presentando atrofia de la mayor parte del lóbulo parietal izquierdo y del tálamo del mismo lado con múltiples cavidades porencefálicas en el territorio de la arteria cerebral media izquierda. Se observaba así mismo un ensanchamiento del ventrículo lateral derecho (figs. 4 y 5). La angio-RM está pendiente de realización.

El estudio de hipercoagulabilidad demostró coagulación normal, la mutación G1691A factor V de Leiden y la de la protrombina PTG20210A estaban ausentes, la lipoproteína A (16 mg/dl), homocisteína (5 μ mol/l), antitrombina III (103%), proteína C activada (62%), proteína S activada (66%), anticuerpos anticardiolipina (9 PLU/ml), estaban en rangos normales para nuestro laboratorio. El anticoagulante lúpico fue negativo. Los anticuerpos IgA, IgG, IgM β_2 -glucoproteína-1 fueron positivos.

Actualmente a los 6 meses de vida, persiste la hemiparesia derecha, con incapacidad para la sedestación.

DISCUSIÓN

Desde el avance de técnicas de imagen se ha visto que la incidencia de IC en el período neonatal es mayor de la sospechada por las manifestaciones clínicas.

El período perinatal es una época de aumento de riesgo de fenómenos protrombóticos, siendo el IC 34 veces más frecuente entre 2 días anteriores y un día posterior al parto².

La incidencia de IC se incrementa durante el embarazo, en el que además de apreciarse una tendencia a un estado de hipercoagulabilidad fisiológica^{7,8}, en la mitad de los casos pueden asociarse otros factores de riesgo tales como asfíxia perinatal, preeclampsia, corioamnionitis, anomalías cardíacas, policitemia e infecciones sistémicas⁹ aunque diversos autores señalan no haber encontra-

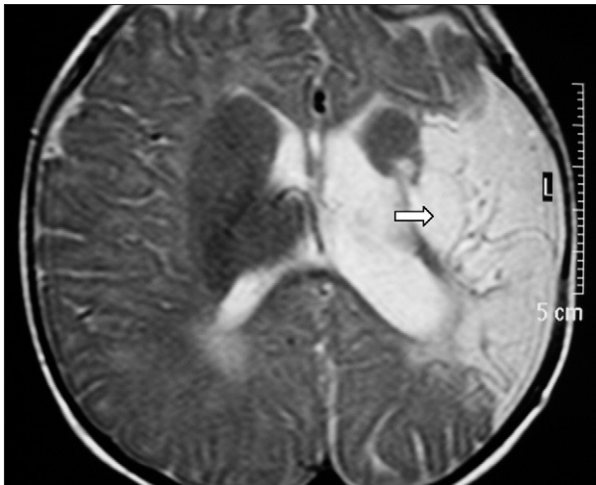


Figura 4. T2 axial. Atrofia de la mayor parte del lóbulo parietal izquierdo y del tálamo de ese lado.

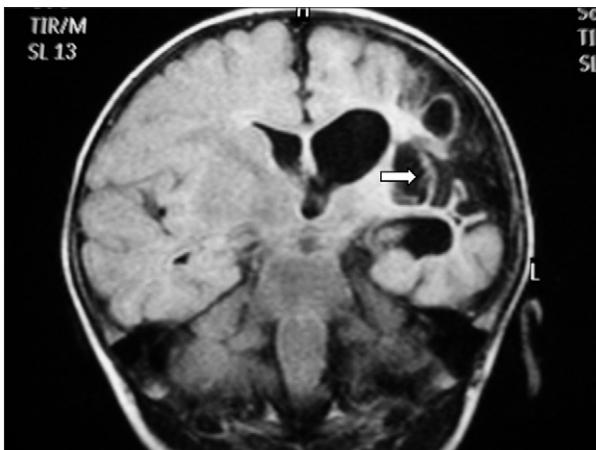

Figura 5. Flair coronal: hemiatrofia izquierda con múltiples cavidades porencefálicas en el territorio de la ACM izquierda.

do diferencias significativas en la presencia de estos factores entre sujetos con infarto y controles¹.

Las cardiopatías congénitas o los cortocircuitos transitorios derecha-izquierda favorecen el IC. La relativa elevada incidencia de IC arterial neonatal podría ser consecuencia de un embolismo paradójico dado que el filtro pulmonar es obviado¹⁰. Los primeros 2 pacientes presentaba en el estudio ecocardiográfico un mínimo foramen oval permeable.

El parto instrumental, ha sido descrito como factor de riesgo de trombosis venosa y arterial^{4,5}. En todos nuestros casos el parto fue instrumental.

En los últimos años está adquiriendo importancia el estudio de los factores protrombóticos que podrían contribuir hasta en el 35-53% a la aparición de IC¹¹.

Entre éstos destacan la mutación del factor V de Leiden¹², mutación de la protrombina, el incremento de la li-

poproteína A y la hiperhomocisteinemia^{13,14}. Otros factores conocidos son la deficiencia de proteína C y S, déficit de antitrombina III, resistencia a la proteína C activada¹⁵, la presencia de anticuerpos antifosfolípido (anticoagulante lúpico, anticuerpos anticardiolipina y anticuerpos β_2 -glucoproteína-1)^{2,16-18}.

En nuestros primeros 2 pacientes el estudio de hipercoagulabilidad fue rigurosamente normal. El tercer caso presentaba positividad para anticuerpos anti- β_2 -glucoproteína-1.

Ebeling et al¹¹ presentaron una serie de 6 niños con infarto isquémico cerebral en edades comprendidas entre un día de vida y 11,5 meses con títulos positivos de dichos anticuerpos y concluían que a pesar de tener que interpretarse los resultados con precaución ya que se desconocía si el aumento era secundario a lesión vascular o daño cerebral asociado o realmente indicaba mecanismo trombogénico molecular, era una determinación que podría ser de utilidad en el diagnóstico de infarto cerebral en niños. Recientemente, los datos presentados en un estudio *in vitro* realizado por Fischetti et al¹⁹ indican que los anticuerpos anti-B2GPI son capaces de desencadenar la cascada de la coagulación en presencia de factores proinflamatorios como los fosfolípidos.

La manifestación clínica más frecuente de un IC en el recién nacido son las convulsiones^{2,4,11} como en el primer paciente. En su ausencia, puede presentarse como hipotonía, letargia e incluso episodios de dificultad respiratoria y/o apnea⁴ lo cual puede dificultar la sospecha diagnóstica. En nuestro tercer paciente, los signos clínicos presentes en el período neonatal fueron inespecíficos y no se llegó al diagnóstico hasta los 4 meses de edad tras la realización de una RM por presentar hemiparesia derecha. En el período neonatal inmediato, no suele ser habitual la existencia de focalidad como forma de presentación de IC^{2,20}.

El diagnóstico de certeza es por imagen siendo la RM por difusión la técnica más habitualmente utilizada por ser en particular sensible para la detección temprana de IC^{2,21}. La angio-RM es útil para determinar el vaso ocluido^{2,22}. La ecografía cerebral resulta siempre diagnóstica de IC cuando es realizada al menos 72 h después del inicio de los síntomas, siendo sólo en el 44% de los pacientes en los que se efectúa previamente^{4,23}. El EEG tiene significado pronóstico en las primeras 24 h². Un trazado anormal unilateral o bilateral está en la mayoría de las ocasiones asociado a un mal pronóstico motor²⁴.

El IC neonatal es una importante causa de parálisis cerebral y de otras secuelas neurológicas, como epilepsia y retraso cognitivo^{1,25-27}. Es responsable de al menos el 22-70% de la parálisis cerebral congénita hemipléjica de la población a la que afecta¹. La incidencia de hemiplejía sin embargo es variable según autores^{18,28}. Un tercio de los niños con infarto cerebral neonatal, tendrán un de-

sarrollo normal a largo plazo²⁹. La rápida categorización del pronóstico motor podría permitir identificar a los pacientes que se beneficiarían de una rehabilitación precoz. Se sabe que la topografía de la lesión es crucial para determinar el pronóstico motor, de manera que se desarrolla con más frecuencia una hemiparesia espástica en los IC que afectan al tronco principal de la arteria cerebral media (ACM) (sobre todo lesiones bilaterales o que afectan más del 10% del volumen intracraneal) que en los que afectan a vasos distales. Del mismo modo, los IC que afectan conjuntamente a los ganglios de la base (GB), cápsula interna (CI) y hemisferios cerebrales (HC), se asocian con hemiparesia; teniendo un mejor pronóstico motor si únicamente afectan a 1 o 2 de las localizaciones mencionadas^{19,30,31}. El primero y el tercero de los pacientes descritos pueden incluirse respectivamente en los grupos mencionados previamente, habiendo desarrollado ambos hemiparesia. El pronóstico motor del segundo paciente que no presentaba afectación del tronco principal de ACM ni concomitantemente de GB, CI y HC, ha sido mejor.

Como resumen queremos señalar que el IC en el período neonatal se presenta más frecuentemente de lo esperado hasta hace pocos años. Los síntomas pueden ser sutiles y pasar desapercibidos en el momento inicial. El parto instrumental podría considerarse factor de riesgo de desarrollar IC aunque son necesarios más estudios al respecto. El diagnóstico se basará en la sospecha clínica confirmada con técnicas por imagen. Una vez realizado el diagnóstico deberá realizarse un exhaustivo estudio de trombofilia dada la elevada incidencia de trastornos hematológicos relacionados con el IC y la importancia de su conocimiento para la planificación de futuros embarazos.

BIBLIOGRAFÍA

1. Wu YW, March WM, Croen LA, Grether JK, Escobar GJ, Newman TB. Perinatal stroke in children with motor impairment: A population-based study. *Pediatrics*. 2004;114:612-9.
2. Nelson KB, Lynch JK. Stroke in newborn infants. *Lancet Neurol*. 2004;3:150-8.
3. Estan J, Hope P. Unilateral neonatal cerebral infarction in full term infants. *Arch Dis Child*. 1997;76:88-93.
4. Govaert P, Vanhaesebrouck P, Praeter C. Traumatic neonatal intracranial bleeding and stroke. *Arch Dis Childhood*. 1992;67:840-5.
5. Roessman U, Miller RT. Thrombosis of the middle cerebral artery associated with birth trauma. *Neurology*. 1980;30:889-92.
6. Mercuri E, Cowan F. Cerebral infarction in the newborn infant: Review of the literature and personal experience. *Eur J Paediatr Neurol*. 1999;3:255-63.
7. Ros HS, Liechtenstein P, Belloc R, Petersson G, Cnattingius S. Pulmonary embolism and stroke in relation to pregnancy: How can high-risk women be identified? *Am J Obstet Gynecol*. 2002;186:198-203.
8. Schmidt B, Zipursky A. Thrombotic disease in newborn infants. *Clin Perinatol*. 1984;11:461-88.
9. Kurnik K, Kosch A, Sträter R, Schobess R, Heller C, Nowak-Göttl U, et al. Recurrent thromboembolism in infants and children suffering from symptomatic neonatal arterial stroke. A prospective follow-up study. *Stroke*. 2003;34:2887-93.
10. Pellicer A, Cabañas F, García-Alix A, Pérez-Higueras A, Quero J. Stroke in neonates with cardiac right-to-left shunt. *Brain Dev*. 1992;14:381-5.
11. Ebeling F, Petäjä J, Alanko S, Hirvasniemi A, Holm T, Lähde M, et al. Infant stroke and beta-2-glycoprotein-1 antibodies: Six cases. *Eur J Pediatr*. 2003;162:678-81.
12. Mercuri E, Cowan F, Gupte G, Manning R, Laffan M, Rutherford M, et al. Prothrombotic disorders and abnormal neurodevelopmental outcome in infants with neonatal cerebral infarction. *Pediatrics*. 2001;6:1400-4.
13. Günther G, Junker R, Sträter R, Schobess R, Kurnik K, Kosch A, et al. Symptomatic ischemic stroke in full-term neonates: Role of acquired and genetic prothrombotic risk factors. *Stroke*. 2000;31:2437-41.
14. Andrew ME, Monagle P, Veber G, Chan A. Thromboembolic disease and antithrombotic therapy in newborns. *Hematology*. 2001;358-74.
15. Bonduel M, Sciuccati G, Hepner M, Torres AF, Pierony G, Fronthof JP. Prethrombotic disorders in children with arterial ischemic stroke and sinovenous thrombosis. *Arch Neurol*. 1999;56:967-71.
16. Roddy SN, Giang DW. Antiphospholipid antibodies and stroke in an infant. *Pediatrics*. 1991;87:933-5.
17. De Klerk OL, De Vries TW, Sinnige LG. An unusual cause of neonatal seizures in a newborn infant. *Pediatrics*. 1997;100:E8.
18. Nestoridi E, Buonanno F, Jones R, Krishnamoorthy K, Grant P, Van Cott E. Arterial ischemic stroke in childhood: The role of plasma-phase risk factors. *Curr Opin Neurol*. 2002;15:139-44.
19. Fischetti F, Durigutto P, Pellis V, Debeus A, Macor P, Bulla R, et al. Thrombus formation induced by antibodies to beta-2-glycoprotein-1 is complement-dependent and requires a priming factor. *Blood*. 2005;106:2340-6.
20. Nelson KB, Ellenberg JH. Neonatal signs as predictors of cerebral palsy. *Pediatrics*. 1979;64:225-32.
21. Cowan FM, Pennock JM, Hanrahan JD, Manji KP, Edwards AD. Early detection of cerebral infarction and hypoxic ischemic encephalopathy in neonates using diffusion-weighted magnetic resonance imaging. *Neuropediatrics*. 1994;25:172-5.
22. Koelfen W, Wentz U, Freund M, Schultze C. Magnetic Resonance angiography in 140 neuropediatric patients. *Pediatr Neurol*. 1995;12:31-8.
23. Pellicer A, Del Campo M, Quero J, Cabañas F. Cerebral arterial infarction in neonates diagnosed by cerebral ultrasound and color Doppler flow imaging. *Pediatr Res*. 1997;42:391A.
24. Mercuri E, Rutherford M, Cowan F, Pennock J, Counsell S, Papadimitriou M, et al. Early prognostic indicators in infants with neonatal cerebral infarction: A clinical, EEG and MRI study. *Pediatrics*. 1999;103:39-46.
25. Screenan C, Bhargava R, Robertson CM. Cerebral infarction in the term newborn: Clinical presentation and long-term outcome. *J Pediatr*. 2000;137:351-5.
26. DeVeber GA, MacGregor D, Curtis R, Mayank S. Neurologic outcome in survivors of childhood arterial ischemic stroke and sinovenous thrombosis. *J Child Neurol*. 2000;15:316-24.
27. Lee J, Croen LA, Backstrand KH, Yoshida CK, Henning LH, Lindan C, et al. Maternal and infant characteristics associated with perinatal arterial stroke in the infant. *JAMA*. 2005;293:723-9.

28. De Vries LS, Groenendaal F, Eken P, Van Haastert IC, Rademaker KJ, Meiners LC. Infarctions in the vascular distribution of the middle cerebral artery in preterm and full term infants. *Neuropaediatrics*. 1997;28:88-96.
29. Screenan C, Bhargava R, Robertson C. Cerebral infarction in the term newborn: Clinical presentation and long term outcome. *J Pediatr*. 2000;137:351-5.
30. Ganesan V, NG V, Chong WK, Kirkham FJ, Conelly A. Lesion volume, lesion location and outcome after middle cerebral artery territory stroke. *Arch Dis Chil*. 1999;81:295-300.
31. Boardman JP, Ganesan V, Rutherford MA, Saunders DE, Mercuri E, Cowan F. Magnetic resonance image correlates of hemiparesia after neonatal and childhood middle cerebral artery stroke. *Pediatrics*. 2005;115:321-6.