



## Brève communication

# Anosognosie de l'hémiplégie dans un infarctus protubérantiel

M. Assenova, Z. Benecib, M. Logak

Service de Neurologie, Centre Hospitalier Laënnec, Creil.

Reçu le : 28/06/2005 ; Reçu en dernière révision le : 06/10/2005 ; Accepté le : 08/11/2005.

### RÉSUMÉ

**Introduction.** L'anosognosie de l'hémiplégie (AHP) est l'absence de conscience du déficit moteur unilatéral. Ce syndrome est rapporté habituellement à des lésions étendues fronto-pariétales de l'hémisphère mineur, à des lésions périthalamiques ou à une atteinte de leurs connexions avec des structures corticales et sous-corticales. On connaît peu les AHP liées à des lésions du tronc cérébral. **Cas clinique.** Une femme, âgée de 79 ans, droitnière, sans antécédents de troubles démentiels ou de maladies psychiatriques, mais atteinte d'une hypertension artérielle et d'une fibrillation auriculaire paroxystique, présenta une hémiparésie gauche brutale associée à un déficit sensitif hémicorporel gauche et à une dysarthrie. L'IRM cérébrale révéla un infarctus récent protubérantiel droit, intéressant les régions antéro-médianes du pont. La patiente eut une anosognosie modérée de l'hémiparésie gauche durant la première semaine sans signes d'héminégligence spatiale gauche, d'hémiatomatognosie gauche, de syndrome confusionnel persistant ou d'autres lésions corticales ou sous-corticales significatives. **Conclusion.** Le mécanisme physiopathogénique présumé de cette AHP associée à un infarctus de la protubérance serait une désactivation fonctionnelle des aires frontales et pariétales.

**Mots-clés :** Anosognosie • Infarctus protubérantiel

### SUMMARY

**Anosognosia for hemiplegia with pontine infarction.**

M. Assenova, Z. Benecib, M. Logak, Rev Neurol (Paris) 2006; 6-7: 747-749

**Introduction.** Anosognosia for hemiplegia (AHP) is unawareness of unilateral motor deficit. This syndrome usually is reported in association with large lesions of the nondominant frontal and parietal lobes, the perithalamic lesions or their connexions with cortical or subcortical structures. Little is known about AHP in patients with brainstem's infarctions. **Case report.** A 79-year-old right handed woman, without history of intellectual deterioration or psychiatric diseases, with hypertension and paroxysmal atrial fibrillation, was admitted with acute left hemiplegia, somatosensory left deficit and slurred speech. Cerebral MRI indicated a recent infarct in the right anteromedial pontine territory. The patient had moderate anosognosia for hemiplegia (AHP) during the first week after the onset of stroke. There was no sign of left spatial hemineglect or left hemiasomatognosia, no persistant mental confusion and no associated significant cortical or subcortical lesions. **Conclusion.** We presumed that AHP is compatible with brainstem's lesions, particularly with pontine infarcts. The pathogenesis of AHP in pontine infarcts may result from the functional deactivation of frontal and parietal areas.

**Keywords:** Anosognosia • Pontine infarct

### INTRODUCTION

L'anosognosie de l'hémiplégie (AHP) est l'absence de conscience du déficit moteur hémicorporel. Ce syndrome est rapporté habituellement à des lésions étendues fronto-pariétales droites (de l'hémisphère mineur), à des lésions thalamiques et périthalamiques, ou à une atteinte de leurs connexions avec des structures corticales et sous-corticales. On connaît mal les anosognosies liées à des lésions du tronc cérébral, plus particulièrement de la protubérance. Très peu de cas ont été rapportés. Leur pathogénèse n'est pas complètement élucidée.

### OBSERVATION

*Cas 147 299.* — Une femme, âgée de 79 ans, droitnière, aux antécédents d'hypertension artérielle, de dyslipidémie mixte, de goutte, d'arythmie complète par fibrillation auriculaire (AC/FA) paroxystique et d'asthme, fut adressée aux Urgences. Un malaise sans perte de connaissance était survenu 48 heures auparavant, associé à une incapacité fonctionnelle à la marche, des troubles de l'élocution, un syndrome confusionnel, des nausées et des vomissements.

L'examen neurologique montrait un déficit moteur de l'hémicorps gauche, incomplet, à prédominance brachio-faciale, un déficit sensitif modéré intéressant toutes les modalités sensitives, et

**Tirés à part :** M. ASSENOVA, Service de Neurologie, Centre Hospitalier Laënnec, boulevard Laënnec, BP 72, 60109 Creil.

en particulier la sensibilité superficielle (tact léger, température, douleur/piqûre), siégeant au membre supérieur gauche, au membre inférieur gauche et au tronc.

Il existait une AHP gauche modérée, selon le questionnaire d'anosognosie de Starkstein (Starkstein *et al.*, 1992). La patiente ne rapportait pas son déficit moteur spontanément, ni après des questions spécifiques concernant la force motrice du côté gauche. Elle l'admettait uniquement après sa démonstration par les techniques habituelles de l'examen neurologique. Le syndrome confusionnel et la somnolence, rapportés par les médecins urgentistes, avaient disparu en 24 heures. Au moment de l'examen, la patiente était vigile, orientée dans le temps et dans l'espace. Elle connaissait sa pathologie cardiaque et était capable de donner la justification de son traitement habituel. La patiente ne présentait pas d'antécédent de détérioration cognitive, ni de maladie psychiatrique. Il n'y avait pas de signes d'héminégligence spatiale gauche, ni d'hémiasomatognosie. Le test de bissection de ligne était accompli correctement, et la patiente était capable de désigner sur commande, avec sa main droite, différentes parties de son corps et de son espace extra-personnel. Son score au Folstein's Mini-Mental State Examination était dans les limites de la normale (26/30 pour un niveau d'études inférieur au certificat d'études primaires). Elle ne présentait pas de paramnésies délirantes, ni d'idée délirante au sujet de l'absence ou de l'appartenance à autrui de son hémicorps gauche, ni d'illusions kinesthésiques. Il n'y avait pas non plus d'extinction visuelle, sensitive ou d'agnosie tactile.

Une récupération motrice fut observée dès la première semaine. L'AHP gauche disparut au bout d'une semaine. Les troubles sensitifs régressèrent vers la fin de la troisième semaine d'hospitalisation.

Les deux premiers scanners X cérébraux (sans injection de produit de contraste) ne furent pas contributifs : le premier montrait une atrophie cortico-sous-corticale modérée, le second était ininterprétable en raison d'importants artefacts. En revanche, le troisième scanner X cérébral révéla une hypodensité protubérantielle droite (Fig. 1). L'IRM cérébrale, réalisée au début de la troisième semaine, mettait en évidence des anomalies de signal, sous forme d'hypersignal sur les séquences de diffusion, FLAIR et T2, d'hyposignal T1, touchant la partie droite de la protubérance (large lésion à prédominance antéro-médiane), du mésencéphale et du vermis, ainsi qu'une lésion infra-centimétrique de la substance blanche sous-corticale au niveau de la région occipitale droite, témoignant d'un accident vasculaire cérébral ischémique vertébro-basilaire récent. Il existait, par ailleurs, une image lacunaire séquellaire, infra-centimétrique, touchant la substance blanche périvertriculaire dans la région frontale droite, invisible sur les séquences de diffusion. Les séquences angio-IRM du polygone de Willis montraient une perméabilité normale des parties distales des deux artères vertébrales, du tronc basilaire et des artères cérébrales postérieures, mais un aspect grêle. Le système carotidien était perméable, avec un aspect irrégulier et infiltré.

L'écho-Doppler des troncs supra-aortiques montrait un athérome carotidien diffus, avec des plaques calcifiées irrégulières, provoquant une sténose à 60 p. 100 à droite et à 80 p. 100 à gauche, avec des artères ophtalmiques symétriques. Les artères sous-clavières apparaissaient surchargées, avec une sténose proximale de l'artère sous-clavière droite et un hémio-détournement intermittent de l'artère vertébrale droite.

Par ailleurs, la patiente présentait une arythmie complète par fibrillation auriculaire à l'admission, pour laquelle un traitement anticoagulant efficace avait été initié, associé à un traitement anti-arythmique.

L'échocardiographie trans-thoracique montrait une oreillette gauche de taille normale, sans thrombus visible, et des cavités

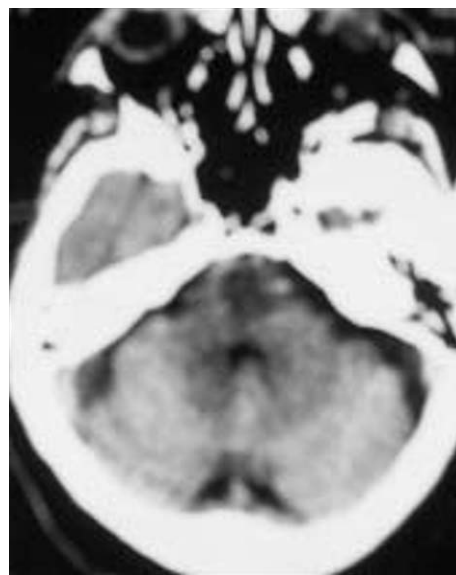


Fig. 1. – Scanner X cérébral montrant une large hypodensité protubérantielle droite à prédominance antéro-médiale.

*Brain CT showing large infarct in the right anteromedial pontine region.*

droites dilatées avec une hypertension artérielle pulmonaire, en rapport avec une malformation congénitale pulmonaire droite.

## DISCUSSION

L'AHP liée à une lésion du tronc cérébral (et notamment de la protubérance) est méconnue et rarement rapportée dans la littérature, et son mécanisme physiopathogénique est encore non élucidé. Les mécanismes physiopathogéniques de l'AHP après lésions hémisphériques droites sont discutés.

Une des théories la plus largement admise est la théorie de la découverte (« discovery theory », Levine *et al.*, 1991). Les difficultés pour prendre conscience de l'hémi-parésie ou l'hémihypoesthésie impliquent de gros défauts d'auto-observation et d'analyse. En cas de déficit partiel (unilatéral dans ces cas), la compensation perceptive (perceptual completion) s'oppose à la découverte du déficit par l'individu atteint. Les conditions qui contribuent à la difficulté de découverte du déficit sont : (1) les troubles de l'auto-observation et de l'interprétation des « preuves » (notamment fournies par la vue), (2) le phénomène des membres gauches « fantômes » grâce à la compensation perceptive par l'hémicorps droit sain, (3) l'héminégligence spatiale gauche avec déviation de la tête et des yeux vers la droite, (4) le déficit somatosensitif hémicorporel, (5) l'altération des fonctions cognitives, et (6) la désorganisation mentale, le mauvais contrôle mental et l'absence de flexibilité mentale.

L'AHP découle d'une difficulté de prise de conscience du déficit, donc d'un problème cognitif et pas d'une répression (d'une tendance personnelle au déni de la maladie). Les lésions sous-jacentes incluent une atteinte du système sensori-

moteur des lobes frontal et pariétal de l'hémisphère droit, à l'origine du déficit somatosensitif, de l'hémiplégie et de la négligence spatiale, mais aussi une atteinte cérébrale diffuse, exacerbant la perturbation mentale, bridant les capacités cognitives indispensables à la découverte du déficit.

La complexité des mécanismes impliqués dans l'AHP explique probablement le contraste entre le nombre important d'AHP rapportées à des lésions corticales, voire thalamiques droites, et le nombre très faible d'observations d'AHP rapportées à des lésions du tronc cérébral.

Il a été rapporté un cas d'AHP durable après un hématomate protubérantiell droit chez une femme, âgée de 83 ans, atteinte d'une maladie d'Alzheimer légère (Bakchine *et al.*, 1997). Ce cas a été interprété comme une forme d'anosognosie spécifique dans la démence d'Alzheimer, ne s'appliquant pas à des déficits cognitifs ou comportementaux ; elle devrait être recherchée systématiquement en cas d'association de maladie d'Alzheimer et d'accident vasculaire cérébral.

Evyapan et Kumral (1999) ont rapporté quatre observations d'AHP symptomatique d'infarctus protubérantiels intéressant les régions antéro-latérales ou antéro-médianes. Ces patients n'avaient pas de troubles démentiels, ni de désordres psychiatriques. Dans deux cas, il s'agissait d'un infarctus protubérantiell antéro-latéral : droit pour l'un, avec une AHP légère, et gauche, pour l'autre, avec une AHP modérée (Starkstein *et al.*, 1992). Dans les deux autres cas, l'infarctus protubérantiell était antéro-médian : l'un droit et l'autre gauche, avec une AHP sévère dans les deux cas. Le déficit neurologique comportait chez tous les patients une hémiparésie proportionnelle contralatérale à la lésion, associée à un déficit sensitif hémicorporel modéré, prédominant sur la sensibilité superficielle, et à une dysarthrie. La SPECT-imagerie, réalisée chez un des patients, présentant un infarctus pontique antéro-latéral gauche, montrait une hypoperfusion fronto-pariétale bilatérale. Dans cette série, les sujets ne présentaient aucune lésion corticale ou sous-corticale associée.

Le cas que nous avons rapporté présente des similitudes avec ceux décrits par Evyapan et Kumral (1999). L'analyse de toutes les observations laisse présumer que la sévérité de l'AHP paraît être plus importante en cas d'atteinte protubérantielle antéro-médiane.

Plusieurs explications peuvent être avancées pour rendre compte de l'AHP observée chez cette patiente.

Levine *et al.* (1991) ont suggéré que l'anosognosie représente un défaut de l'exploration résultant de plusieurs déficits simultanés, incluant la déafférentation, la détérioration intellectuelle et la négligence. La détérioration intellectuelle (Levine *et al.*, 1991 ; Starkstein *et al.*, 1992) ne s'applique pas à cette patiente qui ne présentait aucun trouble cognitif ou psycho-comportemental ayant pu contribuer à l'AHP. Le syndrome confusionnel initial a régressé en 24 heures alors que l'AHP a persisté pendant une semaine. Par ailleurs, la patiente ne présentait pas de négligence personnelle ni extra-personnelle. La perte du feed-back somato-sensitif (Levine, 1990 ; Levine *et al.*, 1991) avec déficit proprioceptif est une condition nécessaire pour une anosognosie persis-

tante. Chez cette patiente, le déficit sensitif n'a été ni sévère ni prédominant. Il prédominait sur la sensibilité superficielle et non sur la proprioception. Enfin, il a régressé deux semaines après la disparition de l'AHP.

D'autres théories suggèrent le rôle d'une certaine inflexibilité mentale ou de déficits du self-monitoring et de la représentation interne (Levine *et al.*, 1991 ; Starkstein *et al.*, 1992). Stuss et Benson (1986) affirment que des régions du lobe frontal sont impliquées dans la conscience de soi et dans le monitoring des fonctions cognitives. L'hypoperfusion fronto-pariétale bilatérale observée en SPECT chez un des patients de la série d'Evyapan et Kumral (1999) suggère que la perturbation des circuits frontopariéto-sous-corticaux, activés par les structures du tronc cérébral, pourrait contribuer à l'AHP dans les infarctus protubérantiels. Cette hypothèse nous paraît applicable à notre cas. Un syndrome dysexécutif frontal prédominant a été rapporté chez la patiente avec une maladie d'Alzheimer légère décrite par Bakchine *et al.* (1997). Ce pattern cognitif aurait pu jouer un rôle décisif dans l'apparition de l'AHP.

Chez notre patiente, ainsi que chez les sujets de la série d'Evyapan et Kumral (1999), la seule lésion pertinente était située dans les régions antéro-médio-latérales hautes de la protubérance, touchant les faisceaux cortico-spinaux et les noyaux réticulaires médians et latéraux du pont. Ces dernières structures ont des projections directes vers le système limbique, le thalamus et les régions sous-thalamiques, et des projections indirectes à travers les noyaux diencephaliques, vers le striatum et les régions corticales pariéto-frontales. Ce système complexe à travers ses nombreuses connexions pourrait fournir des informations concernant le schéma corporel.

## CONCLUSION

Cette observation montre qu'une AHP peut se manifester après une lésion protubérantielle. Cette AHP pourrait résulter de la désactivation fonctionnelle des aires frontales et pariétales et incite à reconsidérer le rôle du pont dans l'architecture complexe du système qui sous-tend la perception et la conscience de notre propre corps.

## RÉFÉRENCES

- BAKCHINE S, CRASSARD I, SEILHAN D. (1997). Anosognosia for hemiplegia after a brainstem haematoma: a pathological case. *J Neurol Neurosurg Psychiatry*, 63: 686-689.
- EvyAPAN D, KUMRAL E. (1999). Pontine anosognosia for hemiplegia. *Neurology*, 53: 647-649.
- LEVINE DN. (1990). Unawareness of visual and sensorimotor defects: a hypothesis. *Brain Cogn*, 13: 233-281.
- LEVINE DN, CALVANO R, RINN WE. (1991). The pathogenesis of anosognosia for hemiplegia. *Neurology*, 41: 1770-1781.
- STARKSTEIN SE, FEDOROFF JP, PRICE TR *et al.* (1992). Anosognosia in patients with cerebrovascular lesions: a study of causative factors. *Stroke*, 23: 1446-1453.
- STUSS DT, BENSON DF. (1986). The frontal lobes. Raven Press. New York.