

Prolongierte Migräneaura vs. akuter ischämischer Insult

Sichere Diagnose mittels cMRT im „Lyse-Fenster“?

Die Differenzialdiagnose zwischen akutem ischämischem Hirninsult und prolongierter Aura bei Migräne kann diagnostische Schwierigkeiten bereiten. Insbesondere im Zeitalter der systemischen Lyse des Hirninfarkts ist diese Differenzialdiagnose entscheidend des „Time-is-brain-Konzepts“ für die Patienten von entscheidender Bedeutung [1]. Daher kann es gerade in der Akutphase innerhalb des so genannten „Lyse-Fensters“ von entscheidender Bedeutung sein, die Differenzialdiagnose mittels eines zusätzlichen rasch verfügbaren objektivierbaren Parameters zu sichern, v. a. dann, wenn eine suffiziente Anamneseerhebung wie etwa im Rahmen einer Sprachstörung nicht möglich ist. Damit wäre es einerseits möglich, die Indikation für eine Lysetherapie sicher zu stellen bzw. die potenziellen Nebenwirkungen eines solchen Vorgehens bestmöglich zu vermeiden.

Wir stellen anhand unseres Vorgehens bei zwei Patienten exemplarisch dar, dass die Durchführung eines diffusions-/perfusionsgewichteten cMRTs geeignet ist, als ein solcher objektivierbarer Parameter in der Akutphase eingesetzt zu werden, um die

schwierige Diagnose einer Migräne mit prolongierter Aura sicher zu stellen.

Methoden und Patienten

Methodik

Die MRT-Messungen wurden an einem 1,5-Tesla-MR-Ganzkörperscanner (Intera, Philips, Best, Niederlande) mit einer Standardkopfspule durchgeführt. Für die Fragestellung nach einem akuten ischämischen Insult ist an unserer Klinik ein Standardprotokoll mit FLAIR-, axialer Perfusions- (PWI), axialer Diffusionsbildgebung (DWI) mit ADC („apparent diffusion coefficient“) -Map, TOF- und KM-MRA der intra- und extrakraniellen supraaortalen Blutgefäße implementiert. Die Perfusionsbildgebung wurde mit einer dynamischen T2*-gewichteten Single-shot-echo-planar-imaging-Sequenz aufgenommen und mit einer Matrix von 256×256 rekonstruiert. Insgesamt wurde ein Block mit 20 axialen Schichten nach Bolusgabe von 25 ml Gadolinium-DTPA (0,5 mmol/L, Magnevist, Schering) gescannt. Bei der Diffusionsbildgebung wurden 20 Schichten mit einer echoplanaren Spinechosequenz in 3 orthogonalen Raumrichtungen mit einer zusätzlichen Kalkulation des ADC-Maps gemessen,

um eine Fehlinterpretation von Diffusionsbildern durch den T2-Durchscheineffekt zu vermeiden. Abschließend wurde eine schnelle kontrastmittelverstärkte MR-Angiographie vom Aortenbogen bis zum Circulus arteriosus Willisii gemessen, um die Frage nach einer Makroangiopathie abzuklären. Das Prinzip der Auswertung der MR-Bildgebung ist im Detail bei Nasel et al. beschrieben [2].

Patienten

Auf der Stroke-Unit unserer Klinik wurden zwei junge Patienten behandelt, die innerhalb von 2 h nach akut aufgetretener Aphasie und Hemiparese rechts zur stationären Aufnahme kamen, so dass sich die Frage nach einer systemischen Lysetherapie ergab.

Patient 1

Bei einem 31-jährigen Patienten kam es während einer Busfahrt zu einer plötzlich aufgetretenen Sprach- und Sehstörung. Der hinzugerufene Notarzt brachte den Patienten unter der Verdachtsdiagnose eines Schlaganfalls zur möglichen Durchführung einer systemischen Lyse in unsere Klinik. Die klinisch-neurologische Untersuchung ergab eine motorisch betonte

globale Aphasie, eine homonyme Hemianopsie nach rechts sowie eine leichtgradige Hemiparese rechts bei beidseits lebhaften Muskeleigenreflexen und fehlendem Nachweis eines Babinski-Phänomens. Der Wert entsprechend der National Institute of Health (NIH) Stroke Scale wurde mit 11 eingeschätzt [3].

Patient 2

Bei einem 26-jährigen Patienten traten plötzlich eine Sprachstörung sowie eine Schwäche der rechten Körperhälfte auf, weswegen er in unsere Klinik gebracht wurde. Klinisch-neurologisch zeigten sich bei Aufnahme eine motorische Aphasie sowie eine leichtgradige, rein motorische Hemiparese rechts. Die Muskeleigenreflexe waren seitengleich mittellebhaft, das Babinski-Phänomen beidseits negativ. Es ergab sich somit ein NIH Stroke Scale Score von 9 [3].

Ergebnisse

Bei beiden Patienten wurde ein diffusions-/perfusionsgewichtetes cMRT durchgeführt, welches in der Akutphase letztendlich den entscheidenden diagnostischen Hinweis lieferte.

Patient 1

Mittels MRT-Diffusionswichtung (DWI) konnte bei dem 31-jährigen Patienten, bei dem es akut zu einer motorischen Aphasie, einer homonymen Hemianopsie nach rechts sowie einer leichtgradigen Hemiparese rechts gekommen war, eine für einen Infarkt verdächtige Diffusionsstörung ausgeschlossen werden. Allerdings stellte sich eine Minderperfusion im hinteren Mediaposterior-Grenzstromgebiet ohne Kontrastmittelanreicherung dar (■ Abb. 1). Der extra- und intrakranielle MR-Angiographie-Befund war unauffällig.

Nach 4 h bildete sich die Symptomatik komplett zurück und es kam zu halbseitigen Kopfschmerzen, Übelkeit, Photo- und Phonophobie, die auf Gabe von 1000 mg ASS rasch remittierten. Der Patient berichtete nunmehr, dass bei ihm seit dem 12. Lebensjahr eine Migräne mit Aura besteht mit bisher 3-maligen ähnlichen Attacken. Allerdings waren in den beiden Jahren zuvor keine erneuten Migräneattacken aufgetreten. Nach Durchführung einer Du-

Zusammenfassung · Summary

Nervenarzt 2007 · 78:1420–1424 DOI 10.1007/s00115-007-2324-y
© Springer Medizin Verlag 2007

J. Kraus · S. Golaszewski · G. Luthringshausen · R. Hold · G. Pilz · G. Tasch · G. Ladurner
**Prolongierte Migräneaura vs. akuter ischämischer Insult.
Sichere Diagnose mittels cMRT im „Lyse-Fenster“?**

Zusammenfassung

Hintergrund. Die Differenzialdiagnose zwischen akutem ischämischem Hirninsult und prolongierter Aura bei Migräne ist insbesondere im Zeitalter der systemischen Lyse des Hirninfarkts entsprechend des „Time-is-brain-Konzepts“ von entscheidender Bedeutung. Wir stellen exemplarisch an zwei Patienten den Wert der zerebralen Magnetresonanztomographie (cMRT) in der Akutsituation dar. **Methoden und Patienten.** In unserer Klinik wurden zwei junge Patienten zur systemischen Lysetherapie gebracht, bei denen es plötzlich zu einer globalen Aphasie und einer Hemiparese rechts gekommen war. Eine weitergehende Exploration war aufgrund der Aphasie nicht möglich, weswegen in der Akutphase zur weiteren Klärung ein cMRT mit Diffusions- und Perfusionswichtung durchgeführt wurde.

Ergebnis. Mittels diffusionsgewichteter cMRT konnte ein frischer Infarkt ausgeschlossen werden, es stellte sich jedoch bei beiden

Patienten eine links zerebrale Minderperfusion dar. Nach Rückbildung der Symptome und Auftreten von halbseitigen Kopfschmerzen berichteten beide Patienten über eine vorbestehende Migräne mit Aura.

Schlussfolgerung. Eine kontralateral zur betroffenen Körperseite gelegene Minderperfusion der funktionsgestörten Hirnregion im cMRT wurde bisher nur bei wenigen Patienten mit prolongierter Migräneaura beschrieben. Unsere beiden Fallberichte unterstreichen eindrucksvoll, dass die Durchführung eines cMRT, falls in der Akutphase rasch verfügbar, entscheidend zur Diagnosestellung beiträgt, insbesondere wenn es um die Frage einer Lysetherapie geht.

Schlüsselwörter

Migräne mit Aura · Zerebrale Minderperfusion · Systemische Lysetherapie · Magnetresonanztomographie · Ischämischer Hirninsult

Prolonged migrainous aura and acute ischemic insult. Differential diagnosis by diffusion- and perfusion-weighted cMRI

Summary

Background. According to the “time is brain” concept, differential diagnosis of acute stroke and prolonged migrainous aura is of vital importance in this era of systemic thrombolysis for acute cerebral ischemia. We demonstrate the value of cerebral magnetic resonance imaging (cMRI) in acute situations by presenting two patients.

Patients and methods. Two patients were sent to our hospital for lysis treatment after the sudden appearance of global aphasia and slight right-sided hemiparesis. Further exploration was impossible due to the aphasia, and therefore we performed diffusion- and perfusion-weighted cMRI.

Results. We excluded acute cerebral infarction by the aid of diffusion-weighted cMRI, however left-sided cerebral hypoperfusion

was seen in both patients. After resolution of neurologic symptoms, unilateral headache occurred and both patients reported pre-existing migraine with aura.

Conclusion. Hypoperfusion of the malfunctioning brain region contralateral to the affected side of the body has been described on cMRI in only a few patients with prolonged migrainous aura. We conclude from our two cases that – provided rapid availability – cMRI can add important information for differential diagnosis, in particular when lysis therapy is a treatment option.

Keywords

Cerebral hypoperfusion · Ischemic stroke · Magnetic resonance imaging · Migraine with aura · Systemic lysis therapy

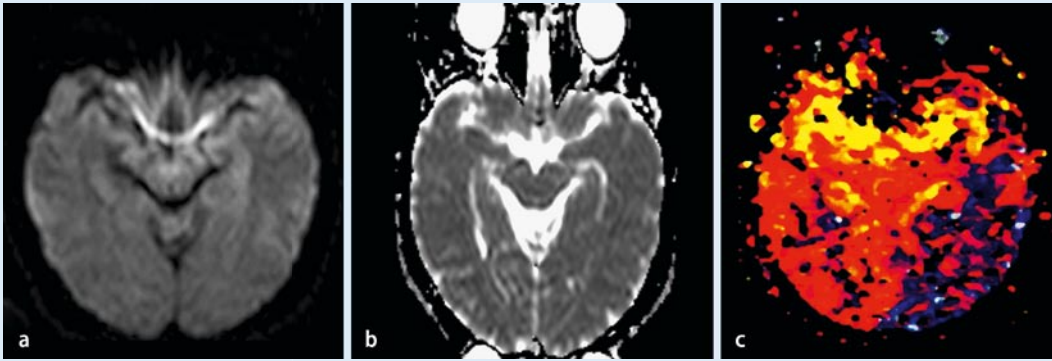


Abb. 1 ▲ 31-jähriger Patient mit Migräne mit prolongierter Aura. **a** In der MR-Diffusionsbildgebung kein Hinweis für ein zytotoxisches Ödem bzw. eine frische Infarktzierung 2 h nach einer plötzlich aufgetretenen motorisch betonten globalen Aphasie, einer homonymen Hemianopsie nach rechts sowie einer leichtgradigen Hemiparese rechts. **b** ADC-Map. **c** Die standardisierte Bolusspitzenzeit in der MR-Perfusionsbildgebung („standardised time to peak“, stdTTP) zeigt eine reduzierte Perfusion links okzipitotemporal im Bereich des hinteren Media-posterior-Grenzstromgebiets linksseitig (dunkelblaue, graue und schwarze Regionen in der farbcodierten Darstellung des stdTTP)

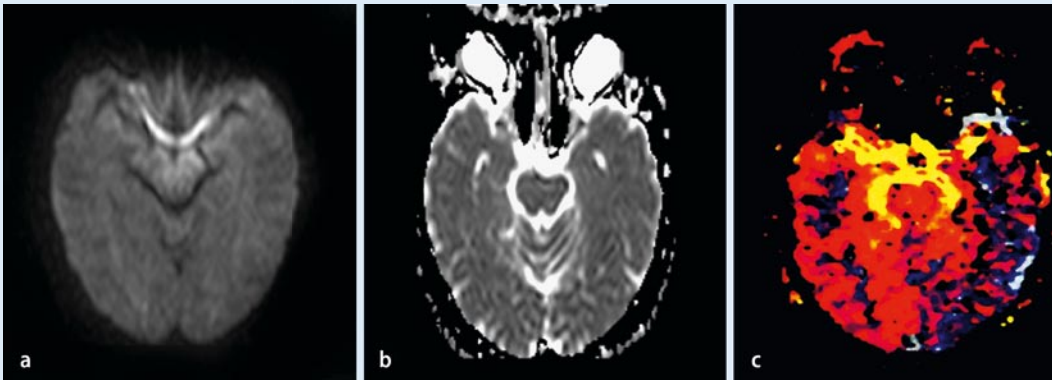


Abb. 2 ▲ 26-jähriger Patient mit einer plötzlich aufgetretenen Sprachstörung sowie einer Schwäche der rechten Körperhälfte. **a** Die MR-Diffusionsbildgebung 90 min nach Auftreten der klinischen Symptomatik zeigt wiederum keine Zeichen einer Restriktion als Ausdruck einer frischen Infarktzierung. **b** ADC-Map. **c** In der MR-Perfusionsmessung zeigt sich im Bereich des linken Media- und Posteriorstromgebiets temporookzipital und parainsulär eine deutliche Erhöhung des standardisierten „time to peak“ (stdTTP) bzw. eine deutliche Verminderung des zerebralen Blutvolumens (CBV) als Ausdruck einer ausgedehnten Perfusionsstörung (dunkelblaue, graue und schwarze Regionen in der farbkodierten Darstellung des stdTTP). In Zusammenschau mit der Klinik und der übrigen Zusatzdiagnostik werden diese Veränderungen in der MR-Perfusion im Rahmen einer Migräne mit prolongierter Aura interpretiert

plexsonographie der hirnersorgenden Arterien, eines EEGs, eines 24-Stunden-EKGs, einer transthorakalen Echokardiographie und einer ausgiebigen Laboruntersuchung (Routine, kardiovaskuläre Risikofaktoren), die jeweils unauffällige Befunde ergaben, konnte der Patient am Folgetag beschwerdefrei entlassen werden.

Patient 2

Auch bei dem 26-jährigen Patienten mit akut aufgetretener motorischer Aphasie sowie leichtgradiger Hemiparese rechts zeigte sich im Perfusions-MRT eine Minderperfusion im linken temporookzipitalen Mediastromgebiet sowie parain-

sulär links ohne Darstellung einer auf ein Infarktareal hinweisenden Diffusionsstörung in der Diffusionswichtung (■ **Abb. 2**). In der extra- und intrakraniellen MR-Angiographie wurde ein unauffälliger Befund erhoben.

Im Weiteren bildete sich die Symptomatik komplett zurück und es kam zu einseitigen pulsierenden Kopfschmerzen mit Übelkeit und Erbrechen und rascher Besserung auf die Gabe von Metoclopramid und 1000 mg ASS. Die daraufhin erhebbare Anamnese ergab, dass der Patient in der Adoleszenz an Migräne mit Aura litt, wobei vom 11. bis zum 16. Lebensjahr mehrere ähnliche Attacken aufgetreten waren, zuletzt jedoch seit mehr als 10 Jahren nicht

mehr. Im EEG zeigte sich ein ausgedehnter Herdbefund links temporal bei fehlendem Nachweis von epilepsietypischen Potenzialen und normaler Grundaktivität. Die Duplexsonographie der hirnersorgenden Arterien, das 24-Stunden-EKG sowie die transthorakale Echokardiographie und die ausführliche Laboruntersuchung ergaben unauffällige Befunde. Der Patient konnte nach unauffälliger EEG-Kontrolle 2 Tage später in beschwerdefreiem Zustand nach Hause entlassen werden.

Diskussion

Die Differenzialdiagnose zwischen akutem ischämischem Hirninsult und pro-

longierter Aura bei Migräne bzw. Migräneinfarkt kann sich manchmal als sehr schwierig erweisen. Dies ist insbesondere der Fall, wenn, wie bei den beiden exemplarisch vorgestellten Patienten, eine ausführliche Anamneseerhebung aufgrund des Vorliegens einer Aphasie nur sehr eingeschränkt möglich ist. Dabei war diese Differenzialdiagnose gerade bei unseren beiden jungen Patienten von entscheidender Bedeutung, da es laut Außenanamnese zu einem plötzlichen Auftreten der neurologischen Ausfallserscheinungen gekommen war und beide Patienten somit potenzielle Lysekandidaten waren. Es bestand also eine komplizierte Akutsituation im Spannungsfeld einer einerseits bestmöglichen Behandlung eines potenziellen ischämischen Insults mittels systemischer, ggf. auch intraarterieller Lyse. Andererseits bestand ein wenn auch geringes Risiko einer bei jungen, gesunden Patienten wenig wahrscheinlichen Komplikation bei einer möglicherweise eben wegen des Vorliegens einer insgesamt eher wahrscheinlichen Migräneaura nicht indizierten Lyse. Letzten Endes konnte durch die rasche Durchführung eines cMRTs mittels dessen das Vorliegen eines Infarktareals ausgeschlossen wurde, die Diagnose eine Migräne mit prolongierter Aura gestellt werden. Sowohl der klinische Verlauf als auch die nach Remission der Aphasie erhebliche Anamnese mit dem Vorliegen einer Migräne mit Aura bei beiden Patienten in der Vorgeschichte sind ein weiterer wichtiger Beleg dafür, dass die während der Akutphase erhobenen MRT-Befunde ein korrektes Ergebnis lieferten.

Der dargestellte Verlauf der beiden Patienten unterstreicht erneut entsprechend des Stroke-Unit-Konzepts die enorme Wichtigkeit der Versorgung von Schlaganfallpatienten an Zentren mit entsprechender neurologischer Expertise und apparativer Ausstattung [4, 5, 6]. Dabei muss betont werden, dass bei fehlender rascher Verfügbarkeit eines cMRTs entsprechend des „Time-is-brain-Konzepts“ im Einzelfall möglichst keine weitere wertvolle Zeit zur Durchführung einer weitergehenden Diagnostik verstreichen darf und man sich ggf. nach ausführlicher Prüfung möglicher Kontraindikationen und Risiken doch eher für die Durchführung einer systemischen Lyse entscheiden muss.

Eine kontralateral zur betroffenen Körperseite gelegene Minderperfusion der funktionsgestörten Hirnregion im cMRT wurde bisher in der Literatur nur bei wenigen Patienten mit Migräne mit prolongierter Aura beschrieben [7, 8, 9, 10, 11, 12]. Dabei zeigte sich ebenso wie bei unseren beiden Patienten eine kontralaterale Hypoperfusion während der Aura. In einer kleineren Fallserie trat eine kontralaterale Hypoperfusion im cMRT ausschließlich während einer Aura auf, wohingegen sich eine Veränderung der Perfusion im cMRT bei Migräneattacken ohne Aura nicht nachweisen ließ [7]. Zwar sind die zellulären bzw. molekularen Ursachen der Hypoperfusion während der Migräneaura noch weitgehend ungeklärt, Untersuchungen des zerebralen Blutflusses mit unterschiedlichen bildgebenden Verfahren (transkraniale Dopplersonographie, PET, SPECT sowie Perfusions-MRT, MRT mit Diffusionswichtung und funktionelles MRT) zeigen an, dass es entsprechend der „Spreading-depression-Theorie“ zunächst zu einer wellenförmigen Suppression der neuronalen elektrischen Aktivität kommt [10, 11, 13]. Dies führt zu einem umschriebenen Anstieg des zerebralen Blutflusses zu Beginn der Aura gefolgt von einer unterschiedlich lang andauernden Hypoperfusion, die vermutlich die neurologischen Ausfallserscheinungen während der Aura bedingt. Im Anschluss daran kommt es zu einem zeitlich sehr variablen Intervall eines möglicherweise reaktiven, umschriebenen Anstiegs des Blutflusses. Die weitergehende Klärung der zugrunde liegenden pathophysiologischen Mechanismen ist sicherlich im Hinblick auf eine Verbesserung der Diagnostik und auch der Therapie der Migräne äußerst wichtig.

Fazit für die Praxis

Die Erfahrungen aus der Behandlung unserer beiden Patienten zeigen eindrucksvoll, dass die Durchführung eines MRTs mit Perfusionswichtung – falls dieses in der Akutphase rasch verfügbar ist – wertvolle Hinweise zur im Einzelfall möglicherweise schwierigen und im Hinblick auf die mögliche Durchführung einer systemischen Lyse therapeutisch äußerst relevanten Differenzialdiagnose

zwischen prolongierter Migräneaura und ischämischem Insult liefern kann.

Korrespondenzadresse

PD Dr. J. Kraus

Neurologische Universitätsklinik, Paracelsus Medizinische Privatuniversität, Christian-Doppler-Klinik, Salzburger Landeskliniken
Ignaz-Harrer-Straße 79, 5020 Salzburg
Österreich
joerg.kraus@salk.at

Interessenkonflikt. Der korrespondierende Autor gibt an, dass kein Interessenkonflikt besteht.

Literatur

1. Heckmann JG, Erbguth FJ, Hilz MJ et al. (2001) Die Hirndurchblutung aus klinischer Sicht. Med Klin (Munich) 96: 583–592
2. Nasel C, Kronsteiner N, Schindler E et al. (2004) Standardized time to peak in ischemic and regular cerebral tissue measured with perfusion MR imaging. AJNR Am J Neuroradiol 25: 945–950
3. Brott T, Adams HP Jr, Olinger CP et al. (1989) Measurements of acute cerebral infarction: a clinical examination scale. Stroke 20: 864–870
4. Demchuk AM, Tanne D, Hill MD et al. (2001) Predictors of good outcome after intravenous tPA for acute ischemic stroke. Neurology 57: 474–480
5. Heuschmann PU, Kolominsky-Rabas PL, Misselwitz B et al. (2004) Einflussfaktoren auf die stationäre Liegezeit nach Schlaganfall in Deutschland. Dtsch Med Wochenschr 129: 299–304
6. Heckmann JG, Stadter M, Dutsch M et al. (2004) Einweisung von Nicht-Schlaganfallpatienten auf eine Stroke Unit. Dtsch Med Wochenschr 129: 731–735
7. Cutrer FM, Sorensen AG, Weisskoff RM et al. (1998) Perfusion-weighted imaging defects during spontaneous migrainous aura. Ann Neurol 43: 25–31
8. Jacob A, Mahavish K, Bowden A et al. (2006) Imaging abnormalities in sporadic hemiplegic migraine on conventional MRI, diffusion and perfusion MRI and MRS. Cephalalgia 26: 1004–1009
9. Lindahl AJ, Allder S, Jefferson D et al. (2002) Prolonged hemiplegic migraine associated with unilateral hyperperfusion on perfusion weighted magnetic resonance imaging. J Neurol Neurosurg Psychiatry 73: 202–203
10. Oberndorfer S, Wober C, Nasel C et al. (2004) Familial hemiplegic migraine: follow-up findings of diffusion-weighted magnetic resonance imaging (MRI), perfusion-MRI and [99mTc] HMPAO-SPECT in a patient with prolonged hemiplegic aura. Cephalalgia 24: 533–539
11. Relja G, Granato A, Ukmar M et al. (2005) Persistent aura without infarction: description of the first case studied with both brain SPECT and perfusion MRI. Cephalalgia 25: 56–59
12. Sanchez DR, Bakker D, Wu O et al. (1999) Perfusion weighted imaging during migraine: spontaneous visual aura and headache. Cephalalgia 19: 701–707
13. Aurora SK, Welch KM (2000) Migraine: imaging the aura. Curr Opin Neurol 13: 273–276

Copyright: Mit der Annahme eines Beitrags überträgt der Autor dem Springer-Verlag das ausschließliche, räumlich und zeitlich uneingeschränkte Recht zur Vervielfältigung durch Druck, Nachdruck und beliebige sonstige Verfahren und das Recht zur Übersetzung für alle Sprachen und Länder.

Checkliste vor Manuskriptabgabe

- komplette Autorenangaben und Korrespondenzanschrift
- Angabe der Zeichenzahl des Manuskripts
- kurzer Titel, ggf. Untertitel
- deutsche Zusammenfassung mit Schlüsselwörtern (max. 1000 Zeichen)
- englischer Titel, englisches Abstract, Keywords (max. 1000 Zeichen)
- Strukturierung, Zwischenüberschriften (auch im Diskussionsteil von Originalarbeiten)
- Umfang:
 - max. 30.000 Zeichen für „Übersichten“ und „Weiterbildungen“
 - max. 20.000 Zeichen für „Originalien“
 - max. 10.000 Zeichen für „Kasuistiken“ bzw. „Aktuelles“
- korrekte Angabe der Literatur (max. 30 Zitate)
- Diskette!!

Leitfaden für unsere Autoren

Eingereicht werden können deutschsprachige Manuskripte, die noch nicht an anderer Stelle publiziert oder zur Publikation eingereicht wurden. Das Manuskript muss von allen beteiligten Autoren einer Arbeitsgruppe genehmigt sein. Manuskripte (*in dreifacher Ausfertigung*) sind mit Diskette zu senden an einen der Herausgeber.

Prof. Dr. T. Brandt
(Federführender Herausgeber
für das Gebiet Neurologie)
Neurologische Klinik
der Ludwig-Maximilians-Universität
Klinikum Großhadern
Marchioninistraße 15
D-81377 München

Prof. Dr. W. Hacke
Neurologische Klinik der Universität
Im Neuenheimer Feld 400
D-69120 Heidelberg

Prof. Dr. W. Maier
Psychiatrische Universitätsklinik
Sigmund-Freud-Straße 25
D-53105 Bonn

Prof. Dr. H.-J. Möller
Psychiatrische Klinik
der Ludwig-Maximilians-Universität
Nußbaumstraße 7
D-80336 München

Prof. Dr. J. Noth
Neurologische Klinik – Medizinische Fakultät der RWTH
Pauwelsstraße 30
D-52074 Aachen

Prof. Dr. H. Saß
(Federführender Herausgeber
für das Gebiet Psychiatrie)
Psychiatrische Klinik der RWTH
Pauwelsstraße 30
D-52074 Aachen

Allgemeines

Das Manuskript muss formal wie inhaltlich so durchgearbeitet sein, dass spätere Änderungen nicht mehr notwendig werden. Der Autor trägt die Verantwortung für die vollständige Anonymisierung aller patientenbezogenen Daten.

Umfangsbeschränkung

„Übersichten“ und „Weiterbildung“ dürfen einschl. Abbildungen und Tabellen, die entsprechend abzuschätzen sind, eine Zeichenzahl von 30.000 Zeichen nicht überschreiten (dies ist in jedem Textverarbeitungsprogramm einfach abzurufen; es entspricht in etwa 18 1/2 zeilig beschriebenen DIN-A-4 Seiten (30 Zeilen mit je 55 Anschlägen). „Originalien“ weisen einen Umfang von max. 20.000 Zeichen (ca. 12 Manuskriptseiten) auf. Beiträge für die Rubriken „Kasuistiken“ bzw. „Aktuelles“ dürfen 10.000 Zeichen bzw. 6 Manuskriptseiten (s.o.) nicht überschreiten.

Gliederung

Das Manuskript ist einseitig und mit breitem Rand zu schreiben, die Blätter sind durchnummerieren.

Erstes Manuskriptblatt: 1. kurzer, klarer Titel (ggf. Untertitel), 2. Namen aller Autoren, 3. Klinik- bzw. Institutsangabe, 4. evtl. Fußnoten zum Titel (mit * kennzeichnen), 5. Korrekturadresse mit Telefon, Fax und e-mail-Adresse. **Zweites Manuskriptblatt:** Zusammenfassung (höchstens 150 Wörter), mit bis zu 5 Schlüsselwörtern.

Drittes Manuskriptblatt: Englische Übersetzung des Beitragstitels mit Abstract und bis zu 5 Keywords.

Der Beitragstext ist durch *Zwischenüberschriften* übersichtlich zu gliedern. Dies trifft auch für den Diskussionsteil von Originalarbeiten zu. Am Rand ist die gewünschte Position von Abbildungen und Tabellen anzugeben.

Danksagungen sind an das Ende der Arbeit vor die Literatur zu stellen.

Tabellen sind an das Ende des Textes nach der Literatur zu setzen, zu nummerieren und mit Überschriften zu versehen.

Abbildungen sind zu nummerieren und vom Text getrennt zu halten. Die Legenden sind am Ende des Textes nach den Tabellen aufzuführen.

Literatur

Das Literaturverzeichnis ist auf 30 Zitate zu beschränken. Dabei ist auf weiterführende Literatur hinzuweisen (Schlüsselliteratur).

Es dürfen nur im Text zitierte Arbeiten aufgeführt werden. Sie sind nach dem jeweils ersten Autorennamen alphabetisch anzuordnen und durchnummerieren. Im Text sind nur die Zitatnummern zu verwenden [in eckigen Klammern].

Zeitschriftenbeiträge werden zitiert: 1. Sämtliche Autorennamen mit nachgestellten Initialen der Vornamen; 2. Jahreszahl in runden Klammern; 3. Beitragstitel; 4. nach den internationalen Regeln (Index Medicus) abgekürzter Titel der Zeitschrift; 5. Bandnummer mit Doppelpunkt; 6. Anfangs- und Endseitenzahl der Arbeit.

Beispiel: Leppert D, Wieser HG (1993) Schwangerschaft, Antikonzeption und Epilepsie. *Nervenarzt* 64:494–503
Bücher werden zitiert: 1. Sämtliche Autorennamen mit nachgestellten Initialen der Vornamen; 2. Jahreszahl in runden Klammern; 3. Beitragstitel; 4. In: gefolgt von Herausgebernamen mit nachgestellten Initialen der Vornamen; 5. Buchtitel; 6. Verlagsname; 7. Verlagsort; 8. Seitenzahlen.

Beispiel: Brenner HD, Kraemer S, Hermanutz U, Hodel B (1990) Cognitive treatment in schizophrenia. In: Straube ER, Halweg K (eds) *Schizophrenia: concepts, vulnerability, and intervention*. Springer, Berlin Heidelberg New York, pp 161–192

Interessenkonflikt

Autoren sollen beim Einreichen Ihres Manuskripts alle finanziellen Verbindungen mit einer Firma, deren Produkt in dem Artikel eine wichtige Rolle spielt, oder einer Firma, die ein Konkurrenzprodukt vertreibt, offenlegen. Auch wenn kein Interessenkonflikt besteht, ist dies explizit anzugeben.

Abbildungen

Der Autor ist verantwortlich, dass Abbildungen, auf denen ein Patient erkennbar ist, vom Dargestellten bzw. dessen gesetzlichem Vertreter genehmigt worden ist. Er ist ferner dafür verantwortlich, bei Übernahme von Abbildungen die Abdruckgenehmigung des Copyright-Inhabers einzuholen.

Alle Abbildungsvorlagen sind auf der Rückseite mit dem Autorennamen sowie mit „oben“ oder „unten“ zu bezeichnen.

Halbtonabbildungen sind als scharfe, kontrastreiche Hochglanzabzüge einzureichen.

Strichzeichnungen sind als Originalvorlagen oder als gute Kopien in druckfertiger Form vorzulegen. Zeichnungen sollten doppelt so groß sein wie das endgültige Format.

Manuskripte auf Disketten

Es werden nur Arbeiten mit beigelegter Diskette angenommen. Genaueres finden Sie unter den „Hinweisen zur Manuskripterstellung“ unter *DerNervenarzt.de*. Bitte senden Sie erst dann Daten an den Verlag, wenn Ihre Arbeit zur Publikation angenommen wurde.