



Brève communication

Œdème cérébral vasogénique par syndrome de reperfusion post-endartérectomie carotidienne

S. Aubert¹, F. Sellal¹, O. Rouyer², N. Chakfe³, C. Marescaux¹, V. Wolff¹

¹ Département de neurologie, hôpital civil, Strasbourg.

² Service de physiologie et d'explorations fonctionnelles, hôpital civil, Strasbourg.

³ Service de chirurgie vasculaire, hôpital civil, Strasbourg.

Reçu le : 06/09/2006 ; reçu en révision le : 07/02/2007 ; accepté le : 19/03/2007.

RÉSUMÉ

Introduction. Le syndrome de reperfusion (ou d'hyperperfusion) peut compliquer une endartérectomie ou une angioplastie carotidienne. **Observation.** Nous rapportons le cas d'un patient de 54 ans qui a présenté un syndrome de reperfusion après une endartérectomie carotidienne réalisée sur une sténose asymptomatique de découverte fortuite. Le syndrome de reperfusion a été révélé par un état de mal épileptique suivi d'un déficit post-critique hémicorporel gauche prolongé régressif. L'IRM cérébrale en séquence FLAIR a montré un hypersignal fronto-pariétal droit sans anomalie en séquence de Diffusion, évoquant un œdème vasogénique transitoire. L'évolution clinique et radiologique favorable confirme le bon pronostic de l'œdème vasogénique contrairement à l'œdème cytotoxique qui peut aussi compliquer une endartérectomie. **Conclusion.** Devant un déficit neurologique focal ou des manifestations épileptiques survenant après une endartérectomie, il faut penser au syndrome de reperfusion et réaliser une IRM cérébrale (avec des séquences FLAIR et de Diffusion), ce qui permettra de mettre en évidence un œdème vasogénique de meilleur pronostic qu'un œdème cytotoxique.

Mots-clés : Reperfusion • Hyperperfusion • Endartérectomie carotidienne • Sténose carotidienne • Œdème vasogénique

SUMMARY

Reperfusion syndrome with cerebral vasogenic oedema after carotid artery endarterectomy.

S. Aubert, F. Sellal, O. Rouyer, N. Chakfe, C. Marescaux, V. Wolff, Rev Neurol (Paris) 2007; 163: 8-9, 840-844

Introduction. Reperfusion (or hyperperfusion) syndrome may be a possible complication of carotid artery endarterectomy or angioplasty. **Observation.** We report the case of a 54-year-old man who underwent a right carotid endarterectomy for an asymptomatic carotid stenosis and developed reperfusion syndrome a few days after surgery. The symptoms were marked by a prolonged partial epileptic status and then left hemiplegia lasting several days. Brain MRI with Diffusion sequences was normal, whereas there was a right frontoparietal hypersignal in FLAIR sequences, suggesting the presence of brain vasogenic oedema. Clinical and neuroradiological outcomes were good, confirming the relative good prognosis attributed to vasogenic brain oedema in previous similar publications. This condition may be misdiagnosed as cytotoxic brain oedema, another possible complication of carotid endarterectomy, whose management and prognosis are different. **Conclusion.** When a focal neurological deficit or epileptic seizures follow carotid artery endarterectomy, it is important to consider reperfusion syndrome. MRI (with FLAIR and Diffusion sequences) will show a vasogenic brain oedema, with a better prognosis than what can be expected with cytotoxic oedema.

Keywords: Reperfusion • Hyperperfusion • Carotid endarterectomy • Carotid artery stenosis • Vasogenic brain oedema

INTRODUCTION

Une endartérectomie carotidienne peut se compliquer de manifestations neurologiques focales en rapport avec un accident ischémique cérébral le plus souvent d'origine embolique, à point de départ carotidien, avec une symptomatologie en post-opératoire immédiat. Néanmoins, il existe une autre complication retardée, de nature non ischémique, qui est le syndrome de reperfusion ou d'hyperperfusion cérébrale, associant des céphalées, un déficit neurologique focal et des

manifestations épileptiques. Nous rapportons le cas d'un patient qui a présenté un syndrome de reperfusion après une endartérectomie carotidienne réalisée sur une sténose carotidienne serrée asymptomatique.

OBSERVATION

Cas n° 1227261 : chez un patient de 54 ans, fut mis en évidence à l'auscultation lors d'une visite de médecine du travail systématique un souffle carotidien droit. Le patient présentait comme

Correspondance : V. WOLFF, Département de neurologie, hôpital civil, 1, place de l'Hôpital, 67100 Strasbourg.
E-mail : valerie.wolff@chru-strasbourg.fr.

facteurs de risque cardio-vasculaire : un tabagisme modéré sevré, une hypertension artérielle et une hypercholestérolémie de découverte récente et non traitées. L'échographie-Doppler et l'angi-scanner des troncs supra-aortiques (Fig. 1a) montrèrent une sténose serrée à 90 p. 100 de l'artère carotide interne droite (selon les critères NASCET) et une hypoplasie de l'axe carotidien gauche. Le scanner cérébral initial s'avéra normal. La décision d'une endarterectomie carotidienne fut prise malgré le caractère asymptomatique de cette sténose.

L'intervention se déroula sans difficulté avec cependant une certaine labilité tensionnelle per-opératoire (entre 80 et 150 mmHg de systolique et entre 50 et 100 mmHg de diastolique). Les suites opératoires initiales furent simples, l'écho-Doppler des troncs supra-aortiques de contrôle ne montra pas d'anomalie. Un traitement par anti-agrégants plaquettaires (aspirine et clopidogrel) fut instauré.

Deux jours après l'intervention, le patient présenta une crise généralisée tonico-clonique de quelques minutes avec une brève confusion post-critique ; le scanner cérébral était normal. Le lendemain, le patient présenta des clonies de l'hémitrunc gauche avec une généralisation secondaire de la crise. En post-critique, le patient garda un déficit moteur hémicorporel gauche modéré pendant plusieurs heures. Cinq jours après l'endarterectomie, l'évolution fut marquée par un état de mal partiel clonique hémicorporel gauche durant 45 minutes, traité par benzodiazépines et fosphénytoïne par voie intraveineuse. Le patient garda alors un déficit moteur post-critique complet hémicorporel gauche avec une hémiasomatognosie ayant persisté pendant cinq jours. Par la suite on ne retrouva à l'examen qu'une parésie faciale gauche qui disparut totalement en plusieurs semaines.

Le contrôle de l'écho-Doppler carotidien avec Doppler trans-crânien était normal. Le scanner cérébral fait à 4 jours objectiva une hypodensité fronto-pariétale droite et l'IRM à 9 jours montra un hypersignal de même topographie en séquence FLAIR sans anomalie sur la séquence de Diffusion (Fig. 1b et 1c). L'évolution radiologique fut favorable avec une disparition complète des anomalies à 21 jours (Fig. 1d). Le SPECT cérébral réalisé en post-opératoire (à 14 jours) mit en évidence un hypodébit discret de 10 p. 100 dans le territoire de l'artère carotide interne droite par rapport à celui de l'artère carotide interne gauche ; l'injection de Diamox retrouva une bonne réserve vasculaire.

DISCUSSION

La triade évocatrice d'un syndrome de reperfusion (ou d'hyperperfusion) post-endarterectomie associe des céphalées (absentes chez notre patient), souvent précéssives, un déficit neurologique focal, des crises épileptiques voire un état de mal avec à l'imagerie une hémorragie intracérébrale ou un œdème vasogénique (Piepgras *et al.*, 1988). Le pic de fréquence du syndrome de reperfusion se situe entre le cinquième et le septième jour post-opératoire avec une incidence très variable allant de 3 p. 100 à 13 p. 100 des cas (Naylor *et al.*, 1993). La plupart des cas de syndrome de reperfusion ont été décrits post-endarterectomie carotidienne, mais ce phénomène semble également compliquer les angioplasties carotidiennes, et avec une incidence allant jusqu'à 6-7 p. 100.

Sur le plan physiopathologique, la sténose carotidienne entraîne une ischémie chronique relative (« perfusion de

misère »), ce qui entraîne une vasodilatation artériolaire avec augmentation du volume sanguin cérébral et diminution de la réserve cérébro-vasculaire (Naylor *et al.*, 1993). Après levée de l'obstacle en post-opératoire, une absence de vasoconstriction et une perte de l'autorégulation peuvent persister (Naylor *et al.*, 1993 ; Karapanayiotides *et al.*, 2005). En effet, les artéioles, dilatées à un point extrême et pendant une longue période, ont alors perdu leur capacité de vasoconstriction (Hosoda *et al.*, 2001). En cas de syndrome de reperfusion, le risque hémorragique au niveau cérébral est multiplié d'un facteur 10 et une hypertension intracrânienne est possible dans moins de 5 p. 100 des cas (Hosoda *et al.*, 2001). Comme nous l'avons décrit dans notre cas personnel, l'évolution habituelle du syndrome de reperfusion se fait vers l'amélioration progressive avec récupération du déficit et régression des céphalées, hormis les formes avec hypertension intracrânienne qui sont de plus mauvais pronostic avec une mortalité décrite entre 36 à 63 p. 100 (Hosoda *et al.*, 2001). Les anomalies à l'IRM cérébrale ont tendance à régresser rapidement puisqu'il s'agit d'un œdème non pas cytotoxique mais vasogénique (Fujimoto *et al.*, 2004).

Les facteurs prédisposant à ce type de complication post-opératoire, initialement décrits par Piepgras (Piepgras *et al.*, 1988), comprennent l'existence d'une hypertension artérielle ancienne et mal équilibrée (Piepgras *et al.*, 1988 ; Hosoda *et al.*, 2001 ; Ogasawara *et al.*, 2003 ; Karapanayiotides *et al.*, 2005) ; en effet, l'existence d'une hypertension artérielle pré-opératoire est un facteur de risque d'hypertension artérielle post-opératoire, qui elle-même augmente le risque de déficit neurologique significatif et de décès (Towne et Bernhard, 1980) d'où l'intérêt d'un contrôle tensionnel optimal avant et après l'endarterectomie carotidienne (Dalman *et al.*, 1999). L'existence d'un accident vasculaire cérébral, ancien ou récent (Sundt *et al.*, 1975 ; Thompson, 1979), de troubles de la coagulation (Thompson, 1979), d'une sténose carotidienne controlatérale supérieure à 90 p. 100 (Naylor *et al.*, 1993 ; Hosoda *et al.*, 2001 ; Ogasawara *et al.*, 2003) ou d'une occlusion de celle-ci, d'un débit sanguin cérébral défectueux au niveau d'autres artères intracrâniennes (Reigel *et al.*, 1978 ; Hosoda *et al.*, 2001) sont également des facteurs de risque reconnus. Piepgras, en 1988, notait par ailleurs qu'il semblait exister un risque individuel surajouté, par abaissement du seuil de déclenchement de l'hyperperfusion (à pression artérielle normale) chez certains sujets. Par convention, on définit l'hyperperfusion par l'augmentation de plus de 100 p. 100 du débit sanguin cérébral par rapport aux valeurs pré-opératoires. Si l'on tient compte de cette définition, l'hyperperfusion serait présente chez 30 p. 100 des patients après endarterectomie carotidienne (Naylor *et al.*, 1993 ; Sbarigia *et al.*, 1993) sans être toujours symptomatique (Ogasawara *et al.*, 2003).

L'évaluation du débit sanguin cérébral peut se faire soit par écho-Doppler trans-crânien (Sbarigia *et al.*, 1993 ; Jansen *et al.*, 1994), soit par SPECT cérébral avec acétazolamide (Russel *et al.*, 1990 ; Hosoda *et al.*, 2001 ; Kuroda *et al.*, 1993 ; Ogasawara *et al.*, 2003) ; toutefois, la première

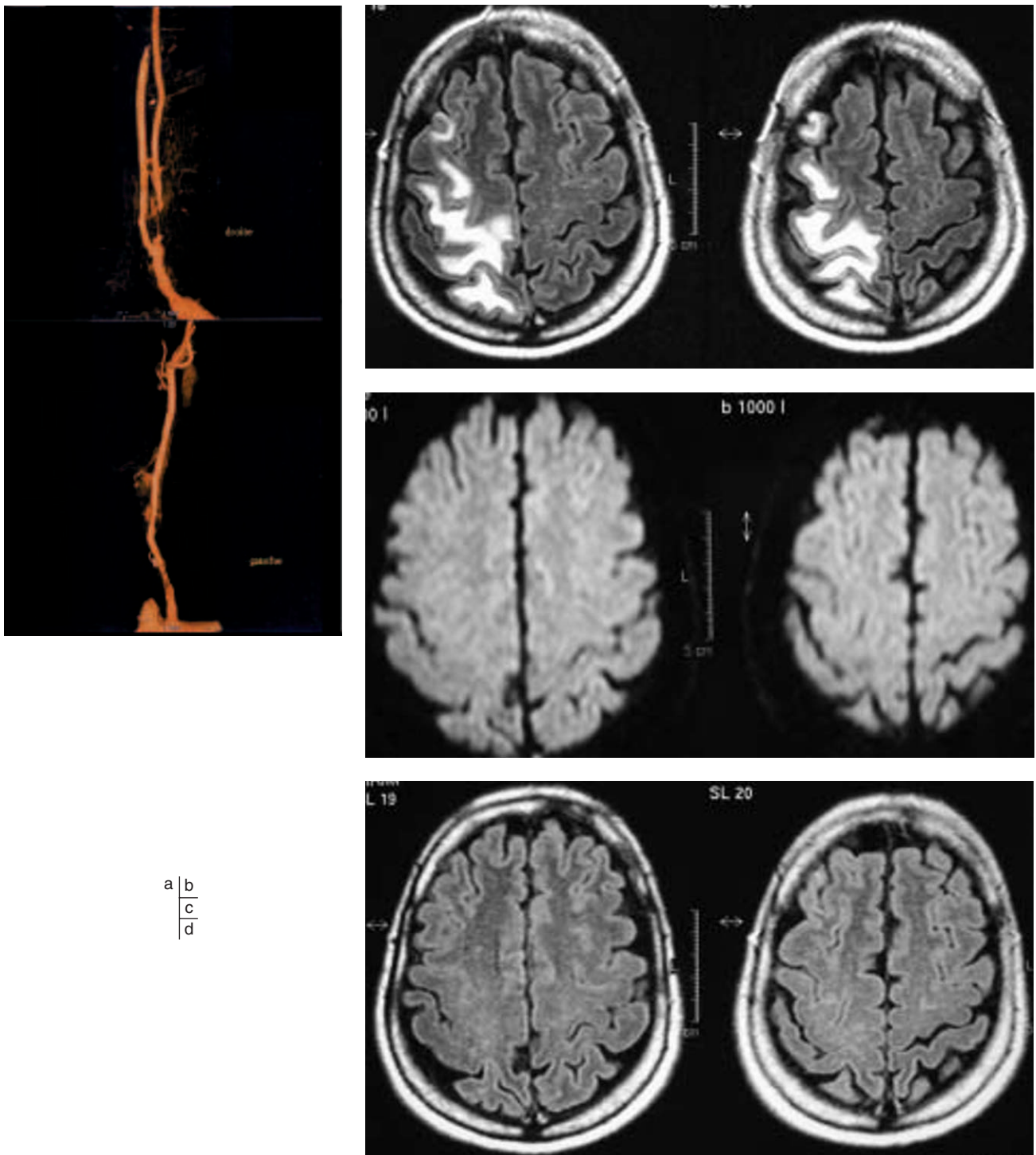


Fig. 1. – (a) Angioscanner des tronc supra-aortiques pré-opératoire : sténose à 90 p. 100 de l'artère carotide interne droite ; (b) IRM cérébrale à J9 : la séquence FLAIR montre un hypersignal fronto-pariétal droit ; (c) IRM cérébrale à J9 : la séquence de Diffusion est normale ; (d) IRM cérébrale à J21 : la séquence FLAIR montre la disparition de l'hypersignal fronto-pariétal droit.

(a) Preoperative angioscan of the supra-aortic trunk: 90 p. 100 obstruction of the right internal carotid; (b) FLAIR sequence brain MRI on day 9: right frontoparietal high intensity signal; (c) brain MRI on day 9: normal diffusion sequence; (d) FLAIR sequence brain MRI on day 21: the right frontoparietal high intensity signal has disappeared.

technique n'est fiable que tant que le diamètre artériel est constant ; lorsque cela n'est plus le cas, cela peut entraîner une sur- ou une sous-estimation du débit sanguin cérébral (Bishop *et al.*, 1986). Que ce soit en écho-Doppler transcrânien ou en SPECT, en post-opératoire, la vitesse de l'artère cérébrale moyenne est augmentée du côté homolatéral à l'endarterectomie carotidienne et à un moindre degré également de l'autre côté (Naylor *et al.*, 1993 ; Hosoda *et al.*, 2001 ; Karapanayiotides *et al.*, 2005), sans que cette dernière observation n'ait pu être clairement expliquée. La vitesse normale de l'artère cérébrale moyenne est d'environ 100 cm/s. On considère qu'il existe une hyperperfusion lorsque cette valeur est doublée. L'étude d'Ogasawara *et al.* en 2003, portant sur 81 patients présentant une sténose supérieure à 70 p. 100 selon les critères NASCET, et ayant bénéficié d'un SPECT avec acétazolamide pré- et post-opératoire, a montré que les sujets ne présentant pas d'hyperperfusion en post-opératoire immédiat restaient stables. Au contraire, parmi ceux qui voyaient leur débit sanguin cérébral augmenter, un quart était ensuite symptomatique (syndrome de reperfusion) entre J5 et J6, malgré un traitement anti-hypertenseur ; les trois quarts restants voyaient leur débit sanguin cérébral se normaliser à 72 heures. Contrairement à ce que nous attendions, il y avait un discret hypodébit carotidien droit chez notre patient, ce qui pourrait être expliqué par la réalisation tardive du SPECT par rapport à la date opératoire. Nous présumons qu'en post-opératoire immédiat, il devait exister un hyperdébit droit. Par ailleurs, différentes études ont montré que la mesure pré-opératoire de la réserve vasculaire ou réactivité cérébrale et déterminante pour évaluer le risque de syndrome de reperfusion. Celle-ci s'évalue en mesurant le débit sanguin cérébral de repos puis après acétazolamide. Plusieurs études ont permis de prouver que les patients présentant une réactivité cérébrale normale lors du test à l'acétazolamide en pré-opératoire, étaient ceux dont le débit sanguin cérébral n'augmentait pas ou peu en post-opératoire, alors que si la réactivité était abaissée avant l'intervention, le débit sanguin cérébral augmentait à J1 du même côté et à un moindre degré également en controlatéral (Naylor *et al.*, 1993 ; Hosoda *et al.*, 2001 ; Ogasawara *et al.*, 2003). A contrario, la durée du clampage carotidien, l'usage ou non d'un shunt pendant la procédure ne semblent pas statistiquement reliés à un risque accru de syndrome de reperfusion (Naylor *et al.*, 1993 ; Ogasawara *et al.*, 2003).

Le cas clinique présenté pose le problème, devant l'apparition de crises d'épilepsie et d'un déficit moteur en phase post-opératoire d'une endarterectomie carotidienne, de la difficulté du diagnostic différentiel entre un accident ischémique cérébral et un syndrome de reperfusion cérébrale dont le pronostic est différent. L'IRM avec des séquences de Diffusion et FLAIR permet d'objectiver l'œdème vasogénique. En fait, le syndrome de reperfusion post-endarterectomie carotidienne est une entité qui reste rarement diagnostiquée cliniquement, et dont l'incidence est relativement sous-estimée car souvent pauci- ou asymptomatique. Même si le pronostic est habituellement bon, l'évolution

peut parfois être grave. Il serait donc intéressant d'avoir des éléments prédictifs du risque de survenue de ce type de complication en pré-opératoire afin de mieux sélectionner les patients pouvant justifier d'une endarterectomie carotidienne, notamment lorsque la sténose est asymptomatique. Le SPECT cérébral avec injection d'acétazolamide pourrait être proposé pour dépister une faible réactivité cérébrale, elle-même facteur de risque supplémentaire de complications en post-opératoire.

Remerciement

Nous remercions tout particulièrement le Pr Izzie-Jacques Namer, du département de médecine nucléaire de l'hôpital de Haute-pierre à Strasbourg, pour sa collaboration et pour la réalisation de l'imagerie SPECT.

RÉFÉRENCES

- BISHOP CC, POWELL S, RUTT D, BROWSE NL. (1986). Transcranial Doppler measurement of middle cerebral artery blood flow velocity: a validation study. *Stroke*, 17: 913-915.
- DALMAN JE, BEENAKKERS IC, MOLL FL, LEUSINK JA, ACKERSTAFF RG. (1999). Transcranial Doppler monitoring during carotid endarterectomy helps to identify patients at risk of postoperative hyperperfusion. *Eur J Vasc Endovasc Surg*, 18: 222-227.
- FUJIMOTO S, TOYODA K, INOUE T, HIRAI Y, UWATOKO T, KISHIKAWA K, YASUMORI K, IYASHI S, IIDA M, OKADA Y. (2004). Diagnostic impact of transcranial color-coded real-time sonography with echo contrast agents for hyperperfusion syndrome after carotid endarterectomy. *Stroke*, 35: 1852-1856.
- HOSODA K, KAWAGUCHI T, SHIBATA Y, KAMEI M, KIDOGUCHI K, KOYAMA J, FUJITA S, TAMAKI N. (2001). Cerebral vasoreactivity and internal carotid artery flow help to identify patients at risk for hyperperfusion after carotid endarterectomy. *Stroke*, 32: 1567-1573.
- JANSEN C, SPRENGERS AM, MOLL FL, VERMEULEN FE, HAMERLIJNCK RP, VAN GIJN J, ACKERSTAFF RG. (1994). Prediction of intracerebral haemorrhage after carotid endarterectomy by clinical criteria and intraoperative transcranial Doppler monitoring. *Eur J Vasc Surg*, 8: 303-308.
- KARAPANAYIOTIDES T, MEULI R, DEVUYST G, PIECHOWSKI-JOZWIAK B, DEWARRAT A, RUCHAT P, VON SEGESSER L, BOGOUSSLAWSKY J. (2005). Postcarotid endarterectomy hyperperfusion or reperfusion syndrome. *Stroke*, 36: 21-26.
- KURODA S, KAMIYAMA H, ABE H, HOUKIN K, ISOBE M, MITSUMORI K. (1993). Acetazolamide test in detecting reduced cerebral perfusion reserve and predicting long-term prognosis in patients with internal carotid artery occlusion. *Neurosurgery*, 32: 912-918; discussion 918-919.
- NAYLOR AR, WHYMAN MR, WILDSMITH JA, MCCLURE JH, JENKINS AM, MERRICK MV, RUCKLEY CV. (1993). Factors influencing the hyperaemic response after carotid endarterectomy. *Br J Surg*, 80: 1523-1527.
- OGASAWARA K, YUKAWA H, KOBAYASHI M, MIKAMI C, KONNO H, TERASAKI K, INOUE T, OGAWA A. (2003). Prediction and monitoring of cerebral hyperperfusion after carotid endarterectomy by using single-photon emission computerized tomography scanning. *J Neurosurg*, 99: 504-510.
- PIEPGRAS DG, MORGAN MK, SUNDT TM JR, YANAGIHARA T, MUSSMAN LM. (1988). Intracerebral hemorrhage after carotid endarterectomy. *J Neurosurg*, 68: 532-536.

- REIGEL MM, HOLLIER LH, SUNDT TM JR, PIEPGRAS DG, SHARBROUGH FW, CHERRY KJ. (1987). Cerebral hyperperfusion syndrome: a cause of neurologic dysfunction after carotid endarterectomy. *J Vasc Surg*, 5: 628-634.
- RUSSELL D, DYBEVOLD S, KJARTANSSON O, NYBERG-HANSEN R, ROO-TWELT K, WIBERG J. (1990). Cerebral vasoreactivity and blood flow before and 3 months after carotid endarterectomy. *Stroke*, 21: 1029-1032.
- SBARIGIA E, SPEZIALE F, GIANNONI MF, COLONNA M, PANICO MA, FIORANI P. (1993) Carotid endarterectomy hyperperfusion syndrome: preliminary observations for identifying at risk patients by transcranial Doppler sonography and the acetazolamide test. *Eur J Vasc Surg*, 7: 252-256.
- SUNDT TM, SANDOK BA, WHISNANT JP. (1975). Carotid endarterectomy. Complications and preoperative assessment of risk. *Mayo Clin Proc*, 50: 301-306.
- THOMPSON JE. (1979). Complications of carotid endarterectomy and their prevention. *World J Surg*, 3: 155-165.
- TOWNE JB, BERNHARD VM. (1980). The relationship of postoperative hypertension to complications following carotid endarterectomy. *Surgery*, 88: 575-580.