

〈症例報告〉

高度の健忘症を呈した右内包膝部梗塞の1例

加藤 裕司 溝井 令一 山元 敏正
田村 直俊 島津 智一 島津 邦男

要約 症例は77歳女性（右利き）。急性発症の物忘れを主訴に来院。神経学的には麻痺、感覚障害、構音障害などは認めなかった。Mini-mental state examination, レーヴン色彩マトリックスの高次機能検査の成績はいずれも低下していたが、記憶項目での減点が主で、教育歴が低いことを考慮すると、知能は保たれていると考えた。これに対し、Wechsler Memory Scale-Rでは言語性、視覚性記憶ともに著明に低下しており健忘を呈していた。脳MRI拡散強調画像で右内包膝部に高信号領域を認めたため、脳梗塞と診断し加療した。脳血流SPECTで右視床、右基底核、右前頭葉に血流減少がみられ、視床—皮質間の投射路の障害が本例の健忘に関与していると思われる。右内包膝部梗塞による健忘はまれではあるが、本例の如く、梗塞巣が膝部下方に及ぶ場合には高度の健忘を来たしうるので留意する必要がある。

Key words : 脳梗塞, 右内包膝, 健忘, 視床—前頭葉投射路

(日老医誌 2008; 45: 220-224)

緒言

内包膝部は視床と大脳皮質を結ぶ種々の神経線維が通過する部位であり、この部位の障害によって、記憶障害・自発性低下・せん妄など多彩な神経心理学的症状を呈することが知られている^{1)~19)}。われわれは、右内包膝部から視床前核にかけての脳梗塞において高度の健忘症を呈した症例を経験したので、文献的考察を加え報告する。

症例

症例：77歳，女性，右利き。

主訴：物忘れ。

現病歴：2007年3月上旬頃から、聞いたことをすぐに忘れ、家人に同じ質問を何度もするようになった。用件を頼まれても、うなづくがその直後には忘れ、他の事をしていることがしばしばみられるようになった。また、物をどこにしまったか忘れ、毎日、物探しをしていた。同年4月6日、連絡を受けた娘に連れられ、当院神経内科を受診し入院した。

既往歴：高血圧、心房細動。近医に通院中、降圧薬のみで抗血栓薬は内服していない。

教育歴・職歴：小学2年修了。家事手伝いの後、主婦。

入院時現症：一般身体所見では、血圧164/74 mmHg、脈拍76/分、不整であった。神経学的所見では、意識清明で、構音障害はなく、脳神経、運動系、感覚系、小脳系にも特記すべき異常所見はなかった。

高次脳機能検査所見：一般知能検査は、Mini-mental state examination (MMSE) が15/30点で記憶障害が目立った。レーヴン色彩マトリックスは19/36点であった。記憶検査では、数唱が順唱4桁、逆唱3桁であった。Wechsler Memory Scale-Revised (WMSR) では、各指標は言語性56点、視覚性50未満、一般記憶50未満、注意力/集中力68、遅延再生56と77歳健常平均-2SD以下で極めて低値であった。

検査所見：血液・一般生化学検査では特記すべき異常所見を認めなかった。

画像所見：入院時の頭部MRI T2強調画像（水平断）で、右内包膝部から視床前核にかけて直径10 mmの高信号域を認め、拡散強調画像でも高信号を呈し、比較的新しい虚血病変と考えられた（図1A）。第10病日に撮影したT1強調画像（冠状断）では、右内包膝部に外側下部辺縁の高信号を伴った低信号域が描出され、梗塞後の出血と考えられた（図1B）。MRAでは脳主幹動脈に有意な狭窄や閉塞を認めなかった。Voxel-based specific regional analysis for Alzheimer's disease (VSRAD[®])²⁰⁾を用いて、海馬の容積を定量したが、有意な萎縮を認め

Y. Kato, Y. Mizoi, T. Yamamoto, N. Tamura, T. Shimazu,
K. Shimazu : 埼玉医科大学神経内科

受付日：2007. 7. 18, 採用日：2007. 10. 17

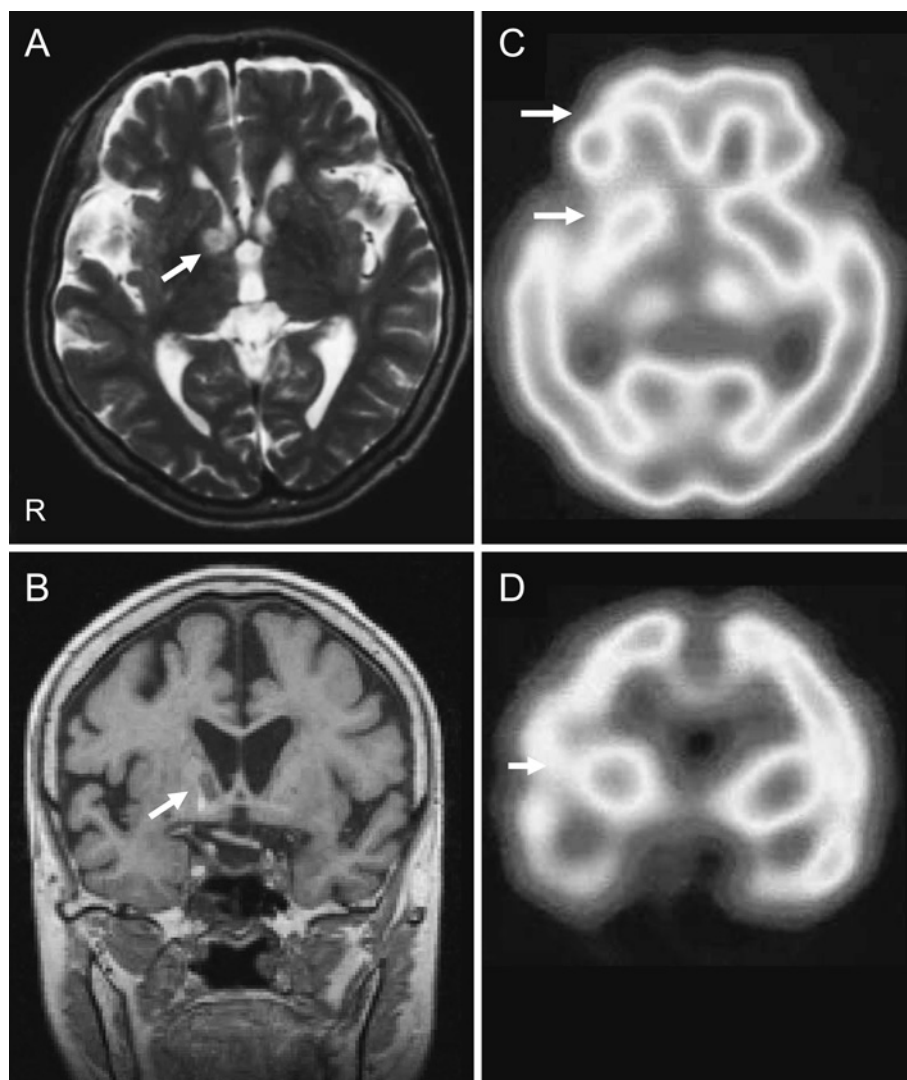


図1 頭部MRIおよび脳血流SPECT

- A: T2強調画像水平断, 入院時 (病変部位を白矢印で示す, 以下同じ)
 B: T1強調画像冠状断, 第10病日
 C: 水平断, D: 冠状断 ^{99m}Tc -ECD SPECT (第4病日)

なかった。 ^{99m}Tc -ECD 脳血流 SPECT では, 右視床, 右基底核, 右前頭葉に血流減少を認めた (図 1C, D)。

脳波: 背景波は 8~9 Hz の α 波で, 全般性に 6 Hz の徐波の混入が散見されたが, 左右差や局在性ははっきりしなかった。

入院後経過: 入院経過中, 食欲は保たれ整容・洗面・入浴といった日常生活には全く問題なく不眠もなかった。ラクナ梗塞と診断し ozagrel, glycerol で点滴加療した。食事の内容や主治医の名前, 実施した検査のことを数分から 1 時間以内に忘れるなど, 健忘を中心とした症状の改善を認めないまま, 第 10 病日, 独歩で自宅退院した。その後, 発症から 3 カ月以降も記憶障害の改善

を認めなかった。

考 察

本例の脳梗塞病型としては, 動脈硬化に起因するラクナ梗塞あるいは心房細動合併に伴う心原性脳塞栓の両者が考えられる。病歴からは発症時期の同定が困難であり, 当初ラクナ梗塞として加療したが, 第 10 病日に撮影した MRI で梗塞巣に出血を合併しており, retrospective にみれば心原性脳塞栓を疑わせる。

本例に施行した MMSE, レーヴン色彩マトリックスの高次機能検査の成績はいずれも低下していたが, 記憶項目での減点が主であり, 教育歴が低いことを考慮する

表1 内包膝部梗塞により記憶障害を呈した症例

報告者	症例	梗塞巣	主な症状	記憶障害の転帰
Kooistra et al (1988)	69 歳男性	左内包膝～後脚	言語性優位の記憶障害, 右片麻痺, 構音障害	2 年後も残存
Markowitsh et al (1990)	15 歳男性	左内包膝	言語性の記憶障害, 失語, 右片麻痺	9 カ月後も残存
Akiguchi et al (1990)	記載なし	両側内包膝	言語性の記憶障害, 無為	程度は軽い
	記載なし	左内包膝	言語性の記憶障害, 無為	程度は軽い
	記載なし	左内包膝	言語性の記憶障害, 無為	程度は軽い
山鳥 (1990)	47 歳男性	左内包膝	言語性の記憶障害, 喚語障害	記載なし
頼ら (1990)	46 歳男性	左内包膝	言語性の記憶障害, 幻聴, 書字障害	退院後も残存
寺尾ら (1991)	89 歳女性	左内方膝	言語性, 視覚性ともに高度健忘	4 年後も残存
Tatemichi et al (1992)	60 歳男性	左内包膝	言語性の記憶障害, 混迷, 注意力低下	12 週後も残存
	79 歳女性	左内包膝	言語性の記憶障害, 混迷, 注意力低下	10 週後も残存
	61 歳男性	左内包膝	言語性の記憶障害, 混迷, 右上肢脱力	10 週後さらに悪化
	71 歳女性	左内包膝	言語性の記憶障害, 混迷, 右上肢脱力	2 年後に改善
	37 歳女性	左内包膝	言語性の記憶障害, 非流暢性言語, 混迷	3 カ月後に改善
	64 歳男性	右内包膝	視覚性の記憶障害, 混迷, 注意力低下	3 カ月後に改善
根来ら (1994)	70 歳男性	左内包膝下部	健忘, 嗜眠, 無為, 注意力低下	1 カ月後に改善
Schnider et al (1996)	62 歳女性	右内包膝	言語性, 視覚性ともに健忘	7 カ月後も残存
Moreaud et al (1996)	23 歳男性	左内包膝部	言語性, 視覚性の記憶障害, 無為	4 カ月後に改善
Tseg et al (1997)	51 歳男性	左内包膝～視床前核	言語性, 視覚性ともに健忘	9 カ月後も残存
	57 歳男性	左内包膝	健忘, 右片麻痺	3 カ月後に改善
	48 歳女性	右内包膝	健忘, 混迷	1 年後も残存
小林ら (1997)	61 歳男性	左内包後脚	言語性優位の記憶障害	入院中は改善なし
荒木ら (1998)	47 歳男性	右内包膝部, 淡蒼球	視覚性の記憶障害, 自発性低下	退院時に軽度改善
	55 歳男性	左内包膝部, 基底核, 放線冠	言語性の記憶障害, 自発性低下	半年後に軽度改善
Madureira et al (1999)	64 歳男性	左内包膝	記憶障害, 自発性低下	1 年後に改善
	70 歳男性	左内包膝	記憶障害, 自発性低下	1 年後も残存
	59 歳女性	左内包膝	記憶障害	10 カ月後に改善
	64 歳女性	右内包膝	記憶障害, 自発性低下	1 年後に改善
菊井ら (1999)	66 歳女性	右内包膝部～視床前核	健忘, 自発性低下, Horner 症候群	軽度の健忘が残存
Pantoni et al (2001)	74 歳男性	左内包膝	言語性の記憶障害, 混迷, 無為	1 年後も残存
	75 歳男性	左内包膝	言語性の記憶障害, 混迷, 無為	1 年後も残存
Chukwudelunzu et al (2001)	71 歳女性	左内包膝	健忘, 自発性低下	7 カ月後も残存
坂田ら (2004)	60 歳男性	左内包膝下部	健忘, 無為, 注意力低下	転院まで改善なし
筆者ら (2007)	77 歳女性	右内包膝部	言語性, 視覚性ともに健忘	3 カ月後も残存

と, 知能については比較的保たれていると思われた。これに対し, WMSR では言語性, 視覚性ともに著明な記憶障害を認めた。本例は, ①健忘の発症日時は現病歴から同定できなかったが, 急性発症の経過であり, 内包膝部以外に新鮮梗塞巣を認めなかったこと, ② VSRAD による統計学的解析で海馬の萎縮を認めなかったことから, 本例にみられた健忘は内包膝部梗塞によるものと考えた。

記憶障害や精神症状は内包膝部の梗塞で必ずしも出現するのではなく, その発現には内包膝下部の病巣との関連が指摘されている。内包膝下部には近接して前視床脚, 下視床脚が存在する。前視床脚は視床背内側核と前頭前野や前頭葉眼窩面, 前部帯状回とを結ぶ線維束で, この線維束の離断が健忘の発現に重要とされている⁷⁾。脳血

流 SPECT で右視床から右前頭葉の血流が減少していたが, これは先に述べた視床—前頭葉投射系の離断によって生じたものと考えられる。また, 下視床脚は記憶回路のひとつである Yakovlev 回路を構成している。これらに加え, 本例では MRI 冠状断の所見から近接する Papez 回路の一部である視床前核にも虚血が波及したと思われる。以上より, 本例にみられた高度の健忘は, 内包膝部の梗塞による前視床脚, 下視床脚, 視床前核の障害によって出現したと考えられる。

内包膝部梗塞により記憶障害を呈した報告は, 著者らが検索しえた範囲では本例を含め, 33 例ある (表 1)。病巣部位は左側 25 例, 右側 7 例, 両側 1 例であり, 左側が圧倒的に多く, 右側単独の障害により生じたのは 7 例 (21%) であった。これらの結果から, 内包膝部梗塞

における健忘の発症には左側がより重要であるといえる。従来、左側病変では言語性の記憶障害が、右側病変では視覚性の記憶障害がみられる傾向がある⁷⁾¹²⁾¹³⁾が、稀に本例のように右側病変でも言語性、視覚性記憶ともに高度に障害される場合もある⁹⁾ため注意を要する。この理由としては、言語中枢が右側にある可能性が考えられるが推測の域を出ない。

記憶障害の程度は、評価スケールが統一されておらず、また詳細な神経心理学的評価を欠くものもあり比較・検討するのは困難である。丹羽ら¹⁹⁾は、内包膝部梗塞10例のMRI冠状断画像を記憶力低下群とpure abulia群に分け検討しており、梗塞巣が本例のように内包膝部下方に及ぶものでは記憶障害を呈すると結論づけている。これは、前述したように前・下視床脚が内包膝部下部に近接しているためと考えられる。

内包膝部梗塞による記憶障害の予後については、過去の報告をまとめてみると(表)、改善(14例)、持続・残存(18例)となっており、発症時の記憶障害が軽いほど予後は良好であり、記憶障害が改善する場合には平均で5.9カ月を要し、左右差ははっきりしなかった。

ま と め

今回、詳細な神経心理学検査を実施し、右内包膝部梗塞により健忘のみを呈した症例を報告した。右内包膝部梗塞による健忘はまれではあるが、本例の如く、梗塞巣が膝部下方に及ぶ場合には高度の健忘を来たしうことを留意すべきである。また、本例のように麻痺や構音障害を呈さない場合には、脳卒中発作として捉えられず、見逃す可能性も考えられる。急性のものの忘れの鑑別として内包膝部の梗塞に注意する必要がある。

文 献

- 1) Kooistra CA, Heilman KM: Memory loss from a subcortical white matter infarct. *J Neurol Neurosurg Psychiatry* 1988; 51: 866-869.
- 2) Markowitsch HJ, von Cramon DY, Hofmann E, Sick CD, Kinzler P: Verbal memory deterioration after unilateral infarct of the internal capsule in an adolescent. *Cortex* 1990; 26: 597-609.
- 3) Akiyuchi I, Ino T, Hara K, Anegawa T, Kimura J: Acute-onset lethargia and prolonged abulia—A syndrome of the genu of internal capsule infarct. *Stroke* 1990; 21: I-149.
- 4) 山鳥 重: 白質病変の臨床的意義 虚血性白質病変と神経心理症状. *臨床神経* 1990; 30: 1348-1350.
- 5) 頼 嘉珀, 岡田 靖, 佐渡島省三, 朔 義亮, 桑原康雄, 藤島正敏: 精神分裂病様幻聴と特異な健忘・書字障害を呈した左内包膝部梗塞の1例. *脳神経* 1990; 42: 873-877.
- 6) 寺尾安生, 坂東充秋, 名倉博史, 山之内博, 石川尚志: 左内包膝部梗塞により持続性の健忘症を呈した一例. *臨床神経* 1991; 31: 1002-1006.
- 7) Tatemichi TK, Desmond DW, Prohovnik I, Cross DT, Gropen TI, Mohr JP, et al: Confusion and memory loss from capsular genu infarction: A thalamocortical disconnection syndrome? *Neurology* 1992; 42: 1966-1979.
- 8) 根来 清, 柿沼 進, 森松光紀: 左内包膝部下梗塞により急性一過性の嗜眠, 無為, 注意力低下, 健忘症を呈した1例. *脳卒中* 1994; 16: 68-73.
- 9) Schnider A, Gutbrod K, Hess CW, Schroth G: Memory without context: amnesia with confabulations after infarction of the right capsular genu. *J Neurol Neurosurg Psychiatry* 1996; 61: 186-193.
- 10) Moreaud O, Charnallet A, David D: Frontal lobe syndrome after a left genu capsular infarction. *Eur Neurol* 1996; 36: 322-324.
- 11) Tseg Y, Ryu S: Lacunar infarctions presenting as memory loss and mental changes: four cases report. *Chang Gung Med J* 1997; 20: 323-328.
- 12) 小林道子, 鄭 秀明, 村上博彦: 健忘症の責任病巣をGd-enhanced MRIにより明瞭化し得た内包膝部梗塞. *神経内科* 1997; 47: 618-620.
- 13) 荒木栄一, 佐藤文保, 竹乃山利夫, 田川皓一: 記憶障害および自発性低下を呈した内包膝部を障害する脳梗塞の2例. *神経内科* 1998; 48: 249-254.
- 14) Madureira S, Guerreiro M, Ferro JM: A follow-up study of cognitive impairment due to inferior capsular genu infarction. *J Neurol* 1999; 246: 764-769.
- 15) 菊井祥二, 中室卓也, 大佐古謙二郎, 後藤泰史, 錫村明生: 健忘症, 自発性低下を主徴とし, Horner症候群を伴った内包膝部, 視床前核梗塞の1例. *神経内科* 1999; 51: 446-448.
- 16) Pantoni L, Basile AM, Romanelli M, Piccini C, Sarti C, Nencini P, et al: Abulia and cognitive impairment in two patients with capsular genu infarct. *Acta Neurol Scand* 2001; 104: 185-190.
- 17) Chukwudelunzu FE, Meschia JF, Graff-Radford NR, Lucas JA: Extensive metabolic and neuropsychological abnormalities associated with discrete infarction of the genu of the internal capsule. *J Neurol Neurosurg Psychiatry* 2001; 71: 658-662.
- 18) 坂田尚広, 根来 清, 森松光紀, 生田尚美, 福迫俊弘: 左内包膝部下梗塞にて無為, 注意力低下, 健忘症をきたした1例. *内科* 2004; 93: 197-199.
- 19) 丹羽文俊, 滋賀健介, 中川正法: Pure abuliaを呈した左内包膝部梗塞の1例. *神経内科* 2003; 58: 415-418.
- 20) Hirata Y, Matsuda H, Nemoto K, Ohnishi T, Hirao K, Yamashita F, et al: Voxel-based morphometry to discriminate early Alzheimer's disease from controls. *Neurosci Lett* 2005; 382: 269-274.

Pure amnesia due to the right capsular genu infarction

Yuji Kato, Yoshikazu Mizoi, Toshimasa Yamamoto, Naotoshi Tamura, Tomokazu Shimazu and Kunio Shimazu

Abstract

A 77-year-old right-handed woman was admitted to our hospital with memory disturbance. Neurological examination was normal except for amnesia. Neuropsychological tests showed severe impairments in verbal and visual memories. Brain MRI revealed a fresh lacunar infarction in the genu of the right internal capsule. Decreased perfusion in the right thalamus and frontal lobe on ^{99m}Tc -ECD SPECT was attributable to disconnection of the thalamo-cortical tract by infarction. We consider that the patient's amnesia in this case was induced by infarction of the capsular genu, which includes some fibers from the anterior and inferior thalamic peduncles. Our findings demonstrated that lacunar infarction in the genu of the right internal capsule caused severe and persistent amnesia.

Key words: *Lacunar infarction, Genu of the right internal capsule, Amnesia, Thalamo-cortical tract*
(Nippon Ronen Igakkai Zasshi 2008; 45: 220-224)

Department of Neurology, Saitama Medical University