

Reçu le :
23 mai 2007
Accepté le :
6 avril 2008
Disponible en ligne
27 mai 2008

Disponible en ligne sur
 ScienceDirect
www.sciencedirect.com

Syndrome de Moyamoya et trisomie 21 : à propos de 2 cas

Moyamoya and Down syndrome: About 2 cases

L. Sfaihi ben Mansour^{1,*}, A. Ayedi¹, W. Chaari¹, H. Aloulou¹, T. Kammoun¹,
Z. Mnif², A. Mahfoudh¹, C. Triki³, M. Hachicha¹

¹ Service de pédiatrie, CHU Hedi Chaker, 3029 Sfax, Tunisie

² Service de radiologie, CHU Habib-Bourguiba, Sfax, Tunisie

³ Service de neurologie, CHU Habib-Bourguiba, Sfax, Tunisie

Summary

Moyamoya syndrome has rarely been reported in association with Down syndrome. We report on 2 cases in 3-year-old and 6-year-old female children with Down syndrome, who presented with neurological deficit. Imaging (magnetic-resonance angiography and digital-subtraction angiography) revealed the classical Moyamoya pattern. The neurological deficits persisted in both cases. One patient has developed epilepsy.

© 2008 Elsevier Masson SAS. All rights reserved.

Résumé

Le syndrome de Moyamoya est rare. La forme primaire de ce syndrome doit être distinguée de la forme secondaire, qui peut être associée à certaines affections, telles que la neurofibromatose, l'homocystinurie et la trisomie 21. Cette dernière association, bien que rare dans la littérature, n'est pas fortuite. Nous rapportons l'observation de 2 filles atteintes de trisomie 21 ayant présenté un déficit moteur à l'âge de 6 ans et 3 ans. L'imagerie cérébrale initiale montrait de multiples accidents vasculaires cérébraux ischémiques. Le diagnostic de syndrome de Moyamoya a été confirmé par l'artériographie, qui montrait une oblitération proximale de la carotide interne avec des signes de circulations collatérales dans les 2 cas. Les 2 enfants ont été traités par un antiagrégant plaquettaire. L'évolution a été marquée par la persistance du déficit moteur et d'un retard du langage dans 1 cas et par l'apparition d'une épilepsie dans le 2^e cas.

© 2008 Elsevier Masson SAS. Tous droits réservés.

Mots clés : Moyamoya, Trisomie 21, Enfant

1. Introduction

La maladie de Moyamoya, ou maladie occlusive des vaisseaux intracrâniens, est une affection rare, définie à l'angiographie par une sténose progressive et bilatérale de la terminaison carotidienne, s'étendant plus au moins vers les artères cérébrales moyenne et postérieure, associée à une circulation de suppléance dans la région des noyaux-gris centraux, à partir des artères perforantes et choroïdiennes. La forme idiopathique ou primaire de ce syndrome, qui peut être familiale, doit être distinguée des formes secondaires associées à cer-

taines maladies systémiques, telles que la neurofibromatose, l'irradiation, l'homocystinurie et la trisomie 21.

Cette dernière association, bien que rare dans la littérature, n'est pas fortuite. La physiopathologie de cette association est encore mal élucidée et le mécanisme de l'obstruction vasculaire dans la trisomie 21 avec syndrome de Moyamoya est non connu. Nous rapportons 2 observations de maladie Moyamoya avec trisomie 21.

2. Observations

2.1. Observation 1

Cette enfant, de sexe féminin, était issue d'une grossesse normale, avec accouchement à terme par voie basse. Elle

* Auteur correspondant.
e-mail : lamia_benmansour@yahoo.fr

était suivie pour trisomie 21 avec retard psychomoteur. Un épisode de « lourdeur » du membre supérieur droit avait été noté à l'âge de 5 ans, qui avait régressé spontanément en quelques minutes. La patiente était admise à l'âge de 6 ans pour une hémiplégié droite d'apparition brutale. À l'examen neurologique, l'enfant était consciente, avec une hémiplégié, une paralysie faciale droite et une aphasie. L'IRM cérébrale a montré un aspect en faveur d'une ischémie récente au niveau du territoire sylvien superficiel et pariétal gauche, avec une atrophie corticale et sous-corticale sus-tentorielle et des petites lésions ischémiques au niveau de la substance blanche des centres semi-ovales (fig. 1). L'artériographie cérébrale a montré une oblitération proximale de la carotide interne avec des signes de circulation collatérale, évoquant le syndrome de Moyamoya (fig. 2). L'échographie cardiaque et celle des vaisseaux du cou étaient normales. Le dosage de l'antithrombine III, des protéines C et S était normal. L'enfant était traité par antiagrégant plaquettaire (Aspégic®) et Tri B®. Par la suite, le déficit moteur persistait ainsi que des troubles du langage. On n'a pas noté pas de récurrence, avec un recul de 5 ans.

2.2. Observation 2

Une enfant de sexe féminin, suivie pour trisomie 21 avec retard psychomoteur, était admise à l'âge de 3 ans pour une hémiparésie d'installation brutale. À l'admission, l'enfant

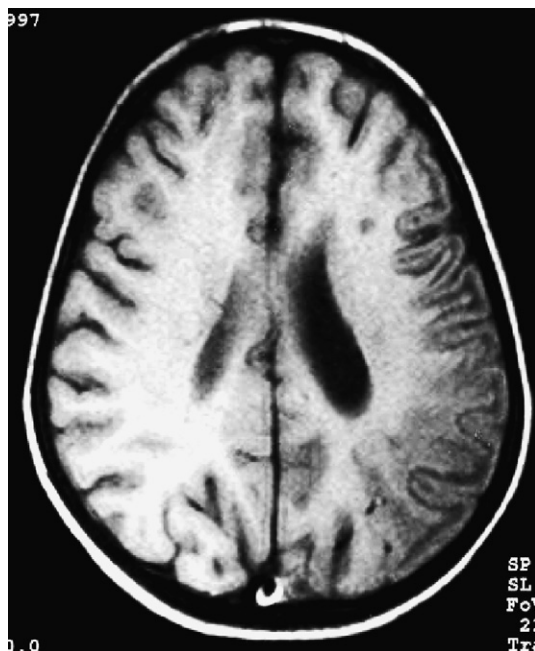

Figure 1. IRM cérébrale, séquence pondérée T₂ (observation 1) : hypersignal dans le territoire de l'artère sylvienne superficielle gauche.

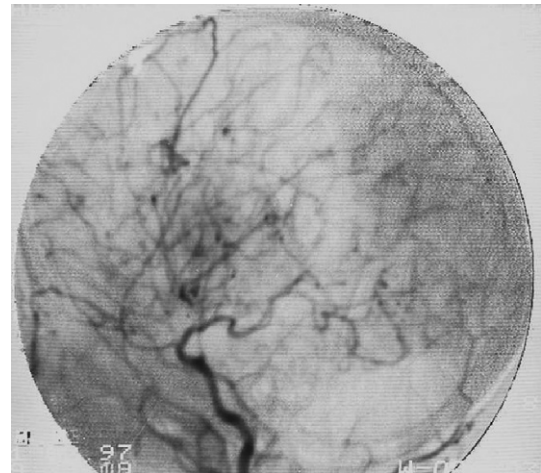


Figure 2. Artériographie cérébrale (observation 1) : oblitération proximale des carotides avec signes de circulation collatérale évoquant une maladie de Moyamoya.

était apyrétique, consciente et l'examen a confirmé une hémiparésie droite. Le scanner cérébral a montré des hypodensités ischémiques multiples et bilatérales de nature séquellaire (fig. 3). L'artériographie cérébrale a montré une oblitération de la terminaison du siphon carotidien, avec un important réseau de suppléance à partir des branches carotidiennes externes et d'un réseau capillaire autour du siphon carotidien, évocateurs du syndrome de Moyamoya. L'IRM, réalisée 2 ans plus tard devant l'apparition d'une épilepsie résistante au traitement, montrait une atrophie corticale et sous-corticale importante avec de multiples lésions ischémiques.

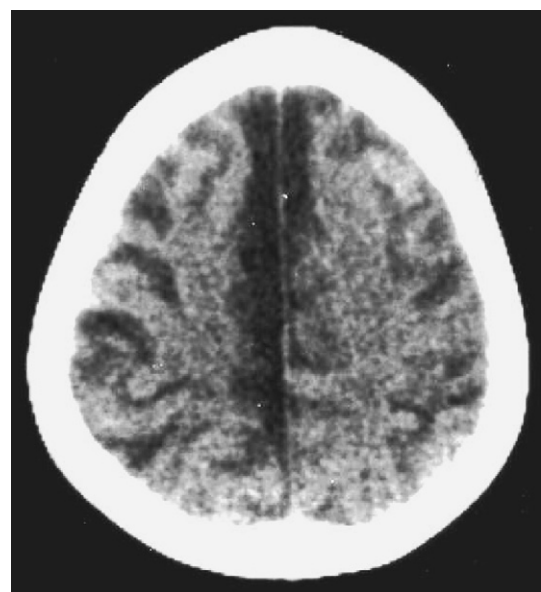


Figure 3. Scanner cérébral (observation 2) : des hypodensités ischémiques multiples et bilatérales.

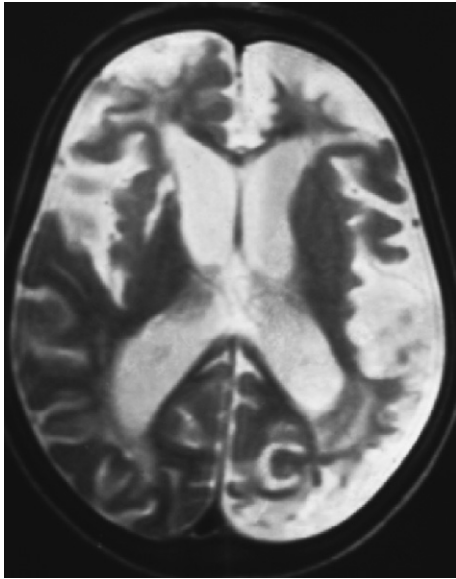


Figure 4. IRM après 2 ans d'évolution (observation 2) : présence d'une atrophie cortico-sous-corticale importante avec multiples lésions ischémiques et une leucodystrophie.

ques et une leucodystrophie secondaire (fig. 4). La mesure de la vitesse de conduction nerveuse a montré des signes électriques d'atteinte neurogène, avec démyélinisation périphérique. Les potentiels évoqués auditifs étaient modérément perturbés, témoignant de troubles de maturation des voies sensitives centrales.

L'enfant était traitée par héparine et phénobarbital. L'évolution a été marquée par la persistance d'une hypotonie généralisée avec déficit du membre supérieur droit, d'un syndrome cérébelleux et d'une épilepsie rebelle sous Valproate de sodium et carbamazépine.

3. Discussion

La maladie de Moyamoya est une artériopathie cérébrale occlusive, responsable d'accidents ischémiques chez l'enfant. Elle est définie à l'angiographie par une sténose progressive et bilatérale (parfois unilatérale au début) de la terminaison carotidienne, s'étendant plus au moins vers les artères cérébrales moyennes et antérieures, associée à une circulation de suppléance dans la région des noyaux-gris centraux, à partir des artères perforantes et choroïdiennes. Ce réseau s'étend, puis disparaît à un stade tardif [1-3].

Cette affection est surtout rencontrée en Asie (Japon et Corée). Elle est exceptionnelle chez les caucasiens. Sa prévalence est estimée à 0,1 pour 100 000 habitants au Japon [4]. La prédominance est féminine, avec une sexe-ratio de 1,8 [5]. Dans une série pédiatrique de 31 cas d'accidents vas-

culaires cérébraux ischémiques, Ben Mansour [5] a rapporté 6 cas de Moyamoya (19,3 %), tous de sexe féminin. Ce syndrome survient avec 2 pics de fréquence : le 1^{er} dans la 1^{re} décennie de la vie, avec surtout des accidents ischémiques et le 2^e dans la 4^e décennie, avec surtout des manifestations hémorragiques [6]. La maladie de Moyamoya peut être primitive ou secondaire à une athérosclérose, une méningite, une maladie auto-immune, des séquelles d'irradiation cérébrale, une maladie de Recklinghausen, un lupus érythémateux disséminé, une anémie de Fanconi, une dysplasie fibromusculaire ou une trisomie 21 [1,7-9].

L'incidence du syndrome de Moyamoya chez les enfants trisomiques est presque 3 fois plus importante que dans la population générale [10]. En effet, un enfant trisomique est généralement plus prédisposé aux accidents vasculaires (coronarien, rétinien, cérébral...) [10-13]. Cette association, bien que rare (47 cas ont été rapportés dans la littérature), n'est pas fortuite [14].

Le mécanisme exact de l'occlusion vasculaire dans la trisomie 21, avec la maladie de Moyamoya n'est pas connu et plusieurs hypothèses ont été proposées [14]. Elle est probablement due à une dysplasie vasculaire congénitale. Une contribution génétique a été rapportée : en effet, certaines protéines codées au niveau du chromosome 21 (superoxyde dismutase 1, cyctathionine β -synthase et collagène type 4 et le récepteur gamma d'interféron) affectent la physiologie artérielle et peuvent être impliquées dans le rétrécissement des artères cérébrales [10]. L'auto-immunité a été également rapportée comme un mécanisme possible [10,15]. La présence d'anticorps antiphospholipides, qui peuvent donner des thromboses artérielles et d'anticorps anti-microsomes thyroïdiens, a été rapportée chez un patient présentant une trisomie 21 et un syndrome de Moyamoya [14]. La possibilité d'une déficience de la protéine C, responsable des accidents thromboemboliques, a été proposée par Gururaj et al. dans un cas [12].

L'âge moyen de révélation de l'association syndrome de Moyamoya et trisomie 21 est de 6 ans [8]. L'hémiplégie et l'aphasie sont les signes d'appel les plus fréquents. Ces patients peuvent présenter également des troubles sensoriels, des mouvements involontaires, des céphalées et des troubles cognitifs [10,11,13,15]. Les infarctus sont toujours distribués dans les régions corticales et sous-corticales vascularisées par l'artère cérébrale moyenne antérieure et postérieure et moins fréquemment dans le ganglion basale, le thalamus et dans le territoire de l'artère cérébrale antérieure [12]. Une étude de 7 enfants, réalisée par Cramer et al. [6], a montré que tous les malades avaient présenté des infarctus cérébraux multiples bilatéraux, même chez les enfants ne

présentant qu'une hémiparésie. Fukuyama et al. [16] ont rapporté 19 patients avec cette association. Un seul patient âgé, de 27 ans, avait présenté une hémorragie cérébrale. Un enfant s'était présenté avec une chorée. Les 17 autres enfants, âgés de 21 mois à 15 ans, avaient présenté plusieurs épisodes d'accidents ischémiques transitoires.

Le pronostic de cette association est sévère : selon les études, 50 à 90 % des cas présentent, à un moment de l'évolution, un déficit neurologique dû à la répétition des accidents ischémiques et dans 3 à 11 % des cas, l'évolution est fatale [17-19]. L'une de nos patientes a présenté une leucodystrophie. Cette triple association Moyamoya, trisomie 21 et leucodystrophie n'a jamais été décrite dans la littérature. En revanche, certains auteurs ont rapporté des cas de leucodystrophie secondaire à une souffrance cérébrale, par déficit en arylsulfatase [20]. Malheureusement, le dosage de l'activité de cette enzyme n'a pas été réalisé chez notre patiente.

La prise en charge associe un traitement médical et un volet chirurgical. L'aspirine à faible dose est actuellement utilisée chez les patients avec une perfusion du réseau normal. Plusieurs techniques chirurgicales de revascularisation directe et indirecte ont été décrites pour augmenter le débit sanguin cérébral, en favorisant la circulation collatérale. L'indication chirurgicale doit être discutée assez rapidement dans les 3 mois après le début des symptômes, car une intervention précoce peut rapidement améliorer l'état du patient et prévenir une récurrence ischémique [1,2,14].

4. Conclusion

La maladie de Moyamoya est une cause rare d'accident vasculaire cérébral ischémique chez l'enfant. L'association avec la trisomie 21 est rare, mais n'est pas fortuite. Le diagnostic est généralement facilité par l'angiographie et l'imagerie par résonance magnétique. Le pronostic est généralement sombre, mais peut être amélioré par un diagnostic précoce et une prise en charge neurochirurgicale rapide et adéquate.

Références

- Manceau E, Giroud M, Dumas R. Moyamoya disease in children. A review of the clinical and radiological features and current treatment. *Childs Nerv Syst* 1997;13:595-600.
- Morel C, Rousselle C, Pelissou-Guyotat I, et al. Maladie de Moyamoya : intérêt d'un diagnostic et d'un traitement chirurgical précoces. À propos de trois observations. *Arch Pediatr* 1999;6:1186-90.
- Mugikura S, Takahashi S, Higano S, et al. Predominant involvement of ipsilateral anterior and posterior circulations in Moyamoya disease. *Stroke* 2002;33:1497-500.
- Fukui M. Current state of study on Moyamoya disease in Japan. *Surg Neurol* 1997;47:138-43.
- Ben Mansour L. Les accidents vasculaires cérébraux ischémiques artériels de l'enfant à propos de 31 observations. Thèse Sfax ; n° 1950/04.
- Cramer SC, Robertson RL, Dooling EC, et al. Moyamoya and Down syndrome. Clinical and radiological features. *Stroke* 1996;27:2131-5.
- Tanigawara T, Yamada H, Sakai N, et al. Studies on cytomegalovirus and Epstein-Barr virus infection in Moyamoya disease. *Clin Neurol Neurosurg* 1997;99:S225-8.
- Cornelio-Nieto JO, Dávila-Gutiérrez G, Ferreyro-Irigoyen R, et al. Acute hemiplegia in childhood and alternating hemiconvulsions secondary to Moya-Moya disease. Report of a case associated with Down's syndrome. *Bol Med Hosp Infant Mex* 1990;47:39-42.
- Del-Rio Camacho G, Orozco AL, Pérez-Higueras A, et al. Moyamoya disease and sagittal sinus thrombosis in a child with Down's syndrome. *Pediatr Radiol* 2001;31:125-8.
- Fung CW, Kwong KL, Tsui EY, et al. Moyamoya syndrome in a child with Down syndrome. *Hong Kong Med J* 2003;9:63-6.
- Junqueira PA, Moura-Ribeiro MV. Moyamoya and Down syndrome: study conducted by meta-analysis. *Arq Neuropsiquiatr* 2002;60:274-80.
- Gururaj A, Hardy D, Al-Gazali LI, et al. Are the strokes in Moyamoya syndrome associated with Down syndrome due to protein C deficiency? *Brain Dev* 2002;24:719-22.
- Aylett SE, Britton JA, De Sousa CM. Down syndrome and Moyamoya disease: presentation with subarachnoid hemorrhage. *Pediatr Neurol* 1996;14:259-61.
- Jea A, Smith ER, Robertson R, et al. Moyamoya syndrome associated with Down syndrome: outcome after surgical revascularization. *Pediatrics* 2005;116:E694-701.
- Leno C, Mateo I, Cid C, et al. Autoimmunity in Down's syndrome: another possible mechanism of Moyamoya disease. *Stroke* 1998;29:868-9.
- Fukuyama Y, Osawa M, Kanai N. Moyamoya disease (syndrome) and the Down syndrome. *Brain Dev* 1992;14:254-6.
- Takanashi J, Sugita K, Honda A, et al. Moyamoya syndrome in a patient with Down syndrome presenting with chorea. *Pediatr Neurol* 1993;9:396-8.
- Choi JU, Kim DS, Kim EY, et al. Natural history of Moyamoya disease: comparison of activity of daily living in surgery and non surgery groups. *Clin Neurol Neurosurg* 1997;99:511-8.
- Sabde S, Tullu MS, Lahiri KR. Moyamoya syndrome in a child with Down syndrome. *Arch Med Res* 2005;36:421-4.
- Bognar SK, Foretć B, Furac I, et al. Kinetics and activity of arylsulfatase A in leukocytes derived from patients with cerebral palsy. *Acta Pharm* 2006;56:95-104.