

メチレンテトラヒドロ葉酸還元酵素 (MTHFR) 遺伝子異常による 若年性脳梗塞の 1 例

湯浅 直樹¹⁾ 石川 達也¹⁾ 徳岡健太郎¹⁾ 北川 泰久¹⁾ 高木 繁治²⁾

要旨：症例は 17 歳男性である。1 歳 1 カ月の頃左上下肢麻痺が出現し、某大学病院へ搬送され原因不明の急性小児片麻痺と診断された。麻痺は約 2 週間で改善し、原因不明のまま以後再発なく経過していた。17 歳になり頭部外傷で当院へ搬送された。頭部 CT 施行したところ、右放線冠～基底核にかけて陳旧性脳梗塞をみとめたため精査をおこなった。その結果、メチレンテトラヒドロ還元酵素 (MTHFR) 欠損 (V/V 型) による高ホモシステイン血症と診断された。MTHFR 欠損は先天性アミノ酸代謝異常の新生児マススクリーニングで検出されないため、診断が遅れることがあり注意を要する。

(臨床神経, 48 : 422—425, 2008)

Key words：メチレンテトラヒドロ葉酸還元酵素欠乏, ホモシステイン血症, ビタミンB12欠乏, 葉酸欠乏, 若年性脳梗塞

はじめに

メチレンテトラヒドロ還元酵素異常¹⁾²⁾は先天性アミノ酸代謝異常の一つで、高ホモシステイン血症をきたす遺伝子異常である。この酵素の欠損は高ホモシステイン血症をきたし、若年性脳梗塞のリスクとして近年注目されている³⁾。1977 年以降新生児マススクリーニングでは高ホモシステイン血症のスクリーニングをおこなっている。しかしメチオニンの上昇をチェックしているため、本疾患のようにメチオニンが正常もしくは上昇しないばあいはスクリーニングで検出されない⁴⁾。われわれは幼児期に原因不明の一過性急性小児片麻痺と診断され、17 歳時に偶発的に診断された症例を経験したので、文献的考察をふくめ報告する。

症 例

患者：17 歳、男性。

主訴：脳梗塞精査。

個人歴：生来健康、成長・発達に異常なし。

家族歴：両親・妹は健在、2 世代前までに近親婚や脳血管障害の既往なし。

現病歴：1 歳 1 カ月の頃、左片麻痺が出現し当時は急性小児片麻痺と診断された。約 2 週間で症状消失したが原因不明であった。その後とくに通院や治療はしていなかった。2005 年 6 月交通外傷にて当院搬送され、頭部 CT 施行したところ

右基底核と放線冠に low density area をみとめ外来にて精査をおこなった。

入院時現症：一般身体所見は BP110/80mmHg, HR70/min, SpO₂99%, 身長 167cm, 体重 52kg, 体温 36.4°C, 眼球結膜貧血なし, 眼瞼結膜黄疸なし, 肺音清, 心雑音なし, 腹部平坦軟, 肝脾腫なし, リンパ節触知せず, 発育不良など四肢に明らかな異常はみとめず。神経学的所見は意識清明, 脳神経系・運動系・協調運動系・感覚系・深部腱反射に明らかな異常なし。病的反射なし。

入院時検査所見：末梢血, 生化学, 血清蛋白分画, 尿定性は異常所見なし。血清ビタミン B12 は 180pg/ml (正常値 233~914) と低値, 血漿ホモシステインは 29.4nmol/ml (正常値 8.2~16.9) と軽度上昇をみとめた。若年性脳梗塞のリスクとなりうる RF, ANA, Lupus AC, ACLβ2GPI, 抗 DNA 抗体, 抗 Sm 抗体, 抗 SS-B 抗体, P-ANCA, C-ANCA, 葉酸, 乳酸, ビルビン酸, 抗内因子抗体, ATIII, Protein-C, Protein-S, 活性化血小板はすべて正常範囲であった。胸部単純レントゲン, ホルター心電図, 心エコーは異常みとめなかった。頭部 MRI は拡散強調画像 (以下 DWI) で低信号, fluid attenuated inversion recovery (以下 FLAIR) で周囲に高信号を示す低信号, T₁強調画像 (以下 T1WI) で低信号, T₂強調画像 (以下 T2WI) で高信号をみとめ, 陳旧性ラクナ梗塞と診断した (Fig. 1)。

経過：1 歳 1 カ月に急性小児片麻痺と診断され, 麻痺は約 2 週間で改善したが, 原因不明のまま無治療で経過した。17 歳時の頭部 CT・MRI で右基底核と放線冠に陳旧性のラクナ

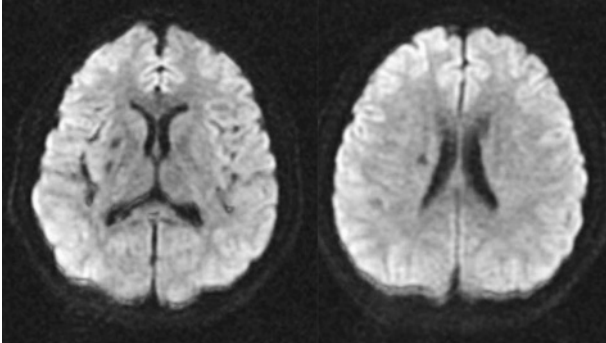
¹⁾ 東海大学医学部付属八王子病院神経内科 [〒192-0032 東京都八王子市石川町 1838]

²⁾ 東海大学医学部神経内科 [〒259-1193 神奈川県伊勢原市望星台]

(受付日：2007 年 11 月 15 日)

梗塞, 血液検査でホモシステインの軽度上昇, ビタミン B12 低値をみとめ高ホモシステイン血症による若年性脳梗塞を考え, 本人と両親の同意をえて遺伝子検査をおこなった. その結果メチレンテトラヒドロ還元酵素 (MTHFR) 欠損 (V/V型) による高ホモシステイン血症と考えられた. 確定診断のためメチオニン負荷をおこなったところ, 負荷前: 16.22 μ mol/L \rightarrow 負荷後: 57.62 μ mol/L (+41.4) (正常の変化: +13~22) と

初診時 2005/6
(DWI)



(FLAIR)

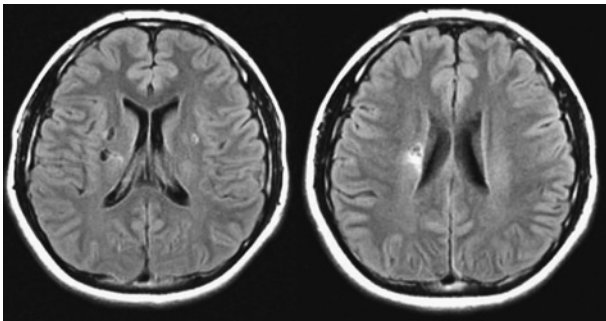


Fig. 1 Brain MRI 1.5T (diffusion weighted image: DWI, fluid attenuated inversion recovery: FLAIR) on first visit, showed lacuna old infarctions at right corona radiata and basal ganglia

有意な上昇をみとめ, 確定診断にいたった. 現在メコバラミンの内服を開始し, 血中濃度の上昇とともに血中ホモシステインの低下をみとめた (Fig. 2).

考 察

高ホモシステイン血症をきたす遺伝子異常はシスタチオン β シンターゼ欠損⁵⁾ (以下 CBS 欠損) によるものももっとも多く, ついで本症例のメチレンテトラヒドロ葉酸還元酵素欠損 (以下 MTHFR 欠損) が多い. わが国では 1977 年より新生児マススクリーニングをおこなっており, それ以降に高ホモシステイン血症による脳梗塞と診断される症例は, 本邦では 1994 年の中山ら⁶⁾, 2004 年の鈴木ら⁷⁾ の 2 例のみであり, 両者とも CBS 欠損である. 新生児マススクリーニングではメチオニンの上昇を測定しているため, メチオニンが正常もしくは低下する MTHFR 欠損は見逃されることが多い⁸⁾.

高ホモシステイン血症は重度 (>100nmol/ml), 中等度 (30~100nmol/ml), 軽度 (<30nmol/ml) の 3 つに分類される. 本症例の発症時期の血中ホモシステイン濃度は不明であるが, 当院初診時は軽度~中等度の高ホモシステイン血症をみとめた. 必ずしも高値とはいえないが, 発症時期が離乳食に変わる時期であり, 一過性のビタミン B12 欠乏をきたした可能性もある. 当院受診時にも軽度のビタミン B12 欠乏をみとめたが, 抗内因子抗体陰性であり, 偏食といった経過はなく原因は不明である.

ホモシステインが脳梗塞を発症する機序として様々な説があるが, ホモシステイン自体の抗凝固因子抑制作用, 凝固因子活性化作用, 血小板活性化作用があるといわれている. また血中でホモシステインが酸化されて 2 量体のホモシチンとなるが, この時にフリーラジカルが発生し血管内皮細胞の機能・増殖抑制, 血管拡張障害, 血小板活性化をひきおこすと考えられている⁹⁾¹⁰⁾.

変異 MTHFR 遺伝子は, ヌクレチドの 677 番目のシトシン (以下 C) がチミン (以下 T) に変異したもの (C677T と表現)

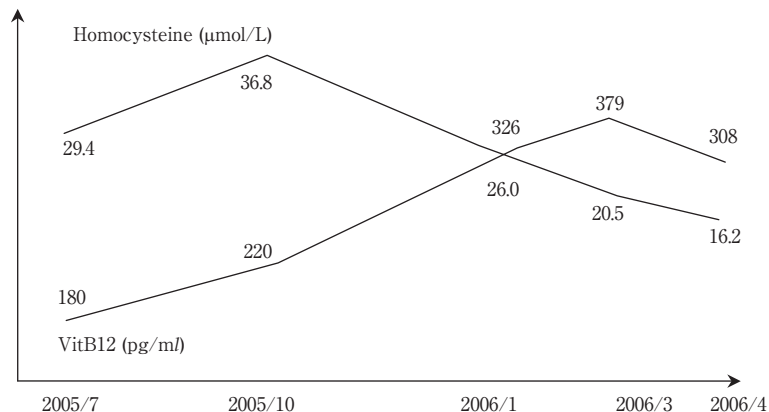


Fig. 2 Shift of plasma homocysteine concentrations and serum vitamin B12 concentrations. Plasma homocysteine concentrations decrease with the rise of serum vitamin B12 concentrations.

であり、変異することによりアミノ酸のアラニン(以下 A)がバリン(以下 V)に変換されたものをいう。遺伝子型は正常の A/A 型、ヘテロの A/V 型、ホモの V/V 型の 3 つがある。Frosst らはこの変異のホモ接合型患者 (V/V 型) において MTHFR が熱不安定性の酵素に変化するため、活性が 50% 以下に低下し、血中ホモシステイン濃度は空腹時、メチオニン負荷後共に有意に高値であると示している¹¹⁾。健常日本人における V allele の頻度は 0.32 であり、脳梗塞患者群は 0.45 と健常対照者とくらべて有意に上昇しているため、脳梗塞との関連が示唆されている¹²⁾。V allele は健常日本人にも少数ながら存在するため、確定診断にはメチオニン負荷による血中ホモシステインの著明な上昇を確認する必要がある¹³⁾。

治療はすべての高ホモシステイン血症に対し低メチオニン・シスチン食が原則である。しかしビタミン欠乏や葉酸欠乏であれば補充がメインとなる。本症では肝臓での再メチル化がおこなわれないため、ベタインを使用する経路をうながすことによりホモシステインからメチオニンへの代謝を促進する治療もあるが、ベタインは日本では認可されていない。血液データ上葉酸やビタミンが正常であっても、投与することによりホモシステインの血中濃度減少がみとめられた例もあるので投与が必要である¹⁴⁾。

MTHFR 遺伝子異常は先天性アミノ酸代謝異常の新生児マススクリーニングで検出されないため注意が必要であるが、早期診断により脳梗塞発症を防ぐことが可能であり、早期発見が重要となる。

文 献

- 1) 浜野 均, 難波昭子, 永山正雄ら: メチレンテトラヒドロ葉酸還元酵素欠乏によると考えられるホモシスチン尿症の 1 成人例—葉酸治療と凝固線溶系指標の経過—. 臨床神経 1996 ; 36 : 330—335
- 2) Rosenblatt DS: Inherited disorder of folate transport metabolism. In the metabolic and molecular bases of inherited disease II, 7th ed, ed by Scriver CR, Beaudet AL, Sly WS, et al, McGraw-Hill, New York, 1995, pp 3111—3128
- 3) Hankey GJ, Eikelboom JW: Homocysteine and vascular disease. Lancet 1999; 354: 407—413
- 4) 浜野 均: ホモシステイン尿—高ホモシステイン血症による脳血管障害など. 臨床成人病 1999 ; 29 : 196—199
- 5) Mudd SH, Levy HL, Skvby F: Disorder of trans-sulfuration. In The metabolic bases of inherited disease I, 7th ed, ed by Scriver CR, Beaudet AL, Sly WS, et al, McGraw-Hill, New York, 1995, pp 1279—1327
- 6) 中山道規, 駒井秀次, 木村和弥ら: 血液凝固能亢進と脳微小梗塞を認めたホモシスチン尿症の女児例. 東京都医師会雑誌 1994 ; 47 : 284—286
- 7) 鈴木 圭, 村上謙介, 富田隆浩ら: 脳梗塞発症を契機に診断されたホモシスチン尿症の 1 成人例. 脳神経 2004 ; 56 : 781—784
- 8) 浜野 均: ホモシステイン血症と脳血管障害. 臨床成人病 2002 ; 30 : 201—204
- 9) Di Minno G, Davi G, Margaglione M, et al: Abnormally high thromboxane biosynthesis in homozygous homocystinuria; Evidence for platelet involvement and probucol-sensitive mechanism. J Clin Invest 1993; 92: 1400—1406
- 10) Lee ME, Wang H: Homocysteine and hypomethylation. A novel link to vascular disease. Trends Cardiovasc Med 1999; 9: 49—54
- 11) Frosst P, Blom HJ, Milos R, et al: A candidate genetic risk factor for vascular disease: a common mutation in methylenetetrahydrofolate reductase. Nat Genet 1995; 10: 111—113
- 12) Morita H, Kurihara H, Tsubaki S, et al: Methylenetetrahydrofolate reductase gene polymorphism and ischemic stroke in Japanese. Arterioscler Thromb Vasc Biol 1998; 18: 1465—1469
- 13) 田口淳一, 大野 実ら: 高ホモシステイン血症と血栓症. 日本医事新報 1995 ; 3836 : 15—20
- 14) 竹中哲郎, 下村登規夫, 中安弘幸ら: メチレンテトラヒドロ葉酸還元酵素欠損によるホモシスチン尿症—葉酸投与の効果—. 臨床神経 1993 ; 33 : 1140—1145

Abstract**A case of juvenile stroke caused by methylenetetrahydrofolate reductase deficiency**Naoki Yuasa, M.D.¹⁾, Tatsuya Ishikawa, M.D.¹⁾, Kentaro Tokuoka, M.D.¹⁾,Yasuhisa Kitagawa, M.D.¹⁾ and Shigeharu Takagi, M.D.²⁾¹⁾Department of Neurology, Tokai University Hachioji Hospital²⁾Department of Neurology, Tokai University School of Medicine

The patient had suffered from left hemiparesis at the age of thirteen months, and acute ischemic stroke of unknown etiology had been diagnosed at that time. His hemiparesis gradually disappeared and he was discharged two weeks after the onset without disability. At the age of 17 years, MRI following minor head trauma revealed cerebral infarctions located at the right corona radiata and basal ganglia. Laboratory findings showed hyperhomocysteinemia. Genetic study disclosed methylenetetrahydrofolate reductase deficiency (MTHFRD) (valine/valine type). MTHFRD is not detected by the routine infantile mass screening test for congenital amino acid metabolic disease, and should be considered in any patient with ischemic stroke at under two years of age.

(Clin Neurol, 48: 422—425, 2008)

Key words: methylenetetrahydrofolate reductase deficiency, homocysteinemia, vitamin B12 deficiency, folate deficiency, juvenile stroke
