

Erfolgreiche Thrombolyse nach Schlaganfall bei einer 92-jährigen Patientin

Successful thrombolysis after an ischemic stroke in an 92-year-old woman

Autoren

M. Ebinger¹ G. J. Jungehülsing¹ M. Endres¹ J. B. Fiebach¹

Institut

¹ Zentrum für Schlaganfallsforschung Berlin (CSB), Charité – Universitätsmedizin Berlin, Neurologische Klinik, Campus Benjamin Franklin, Berlin

Zusammenfassung

Anamnese: Bei einer 92-jährigen Patientin wurde morgens von der Haushaltshilfe eine plötzliche Verschlechterung des Allgemeinzustandes mit halbseitiger Lähmung links festgestellt. Eine halbe Stunde zuvor war sie noch im gewohnt guten Allgemeinzustand gewesen.

Klinischer Befund: In der Untersuchung nach Klinikeinweisung wurde ein NIHSS von 18 Punkten festgestellt. Sie hatte eine Hemiparese und Hemihypästhesie links, Neglect nach links, außerdem eine Dysarthrie und Aphasie.

Untersuchungen: In der Schlaganfall-MRT bestätigte sich der Verdacht eines frischen ischämischen

Infarkt im Versorgungsgebiet der Arteria cerebri media rechts.

Therapie und Verlauf: Es wurde die Indikation zur systemischen Lyse mit rt-PA gestellt. Nach der Therapie besserten sich die neurologischen Defizite; der NIHSS betrug erst 6, dann 0 Punkte.

Folgerung: Auch bei über 80-jährigen kann eine systemische Lyse nach Schlaganfall indiziert sein. Die Schlaganfall-MRT bietet wertvolle Zusatzinformationen, welche die Frühdiagnose und wahrscheinlich die Sicherheit der Lyse verbessern – insbesondere bei Grenzscheidungen wie bei sehr alten Patienten oder am Rand des Zeitfensters. Das Mismatch-Konzept ersetzt jedoch im Moment nicht das Zeitfenster.

Bildgebung, Neurologie

Schlüsselwörter

- Fibrinolyse
- ischämischer Schlaganfall
- Magnetresonanztomographie (MRT)
- Recombinanter Tissue-Plasminogen-Aktivator (rt-PA)

Keywords

- thrombolysis
- ischemic stroke
- magnetic resonance imaging (MRI)
- recombinant tissue plasminogen activator (rtPA)

Einleitung

Der Schlaganfall ist weltweit eine der führenden Ursachen für Mortalität und Behinderung. Die Richtlinien der Europäischen Schlaganfallorganisation (ESO) empfehlen die rasche Bildgebung mittels Computer- oder Magnetresonanztomographie und die Thrombolyse bei einzelnen Patienten über 80 Jahren; auch wenn letzteres außerhalb der europäischen Zulassung erfolgt (www.eso-stroke.org).

Kasuistik

Anamnese

Eine 92-jährige Frau wurde gegen 8 Uhr morgens von ihrer Haushaltshilfe im gewohnten guten Allgemeinzustand zu Hause angetroffen. Eine halbe Stunde später stellte die Haushaltshilfe eine plötzliche Verschlechterung des Allgemeinzustandes mit halbseitiger Lähmung links fest. Die alarmierten Rettungssanitäter transportieren die Patientin unverzüglich in die Klinik.

Klinische Befunde

In der Rettungsstelle wurde die Patientin vom dort tätigen Neurologen um 9:23 Uhr in Empfang genommen (stroke-to-door: 53 Minuten). Er bestätigte klinisch den Verdacht auf einen Schlaganfall woraufhin die Schlaganfall-Spezialstation (Stroke Unit) verständigt wurde. Die Patientin wies eine ausgeprägte Hemiparese links, einen Neglect für die linke Seite, eine Aphasie und Dysarthrie, eine Hemihypästhesie links und ein positives Zeichen nach Babinski links auf. Der „National Institutes of Health Stroke Scale“ (NIHSS) der Patientin betrug zu diesem Zeitpunkt 10 Punkte. Bei der weiteren Untersuchung wurden postoperative Narben entdeckt, die auf eine mehr als 4 Wochen zurückliegende Hüftgelenk-Operation und eine weitaus ältere Knie-OP hinwiesen. Unauffälliges EKG (Puls 72 Schläge/Minute); Blutdruck 120/70 mm Hg; 61,5 Kg KG, Größe 1,60 cm, Gerinnungsparameter und Temperatur unauffällig.

eingereicht 2.5.2008

akzeptiert 25.9.2008

Bibliografie

DOI 10.1055/s-0028-1105852
Dtsch Med Wochenschr 2008;
133: 2559–2561 · © Georg
Thieme Verlag KG Stuttgart ·
New York · ISSN 0012-0472

Korrespondenz

Dr. med. Dr. phil.

Martin Ebinger

Center for Stroke Research
Berlin (CSB)
Charité-Universitätsmedizin
Berlin
Neurologische Klinik
Campus Benjamin-Franklin
Hindenburgdamm 30
12200 Berlin
Tel. 030/8445-2409
Fax 030/8445-3144
eMail
martin.ebinger@charite.de

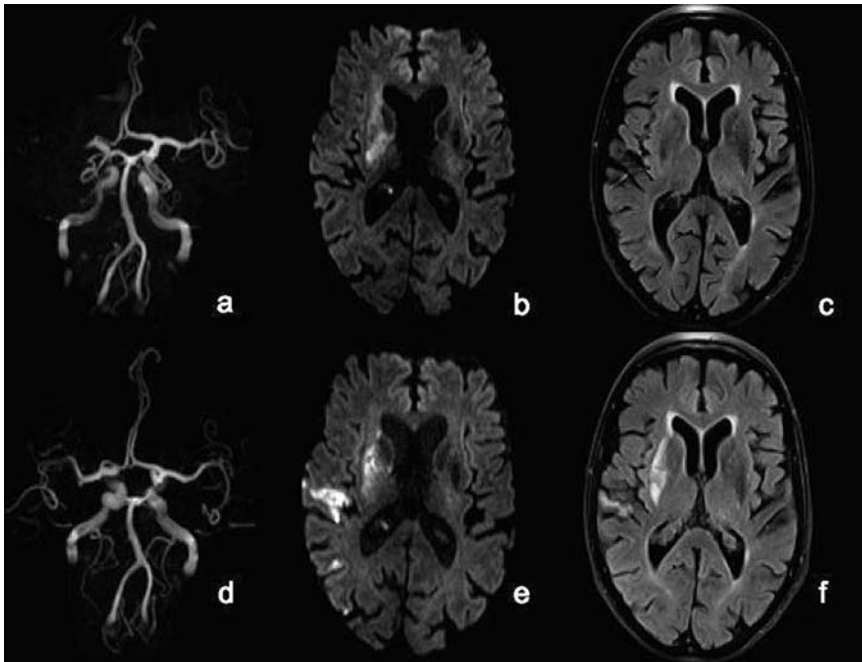


Abb. 1 MRT vor und nach Fibrinolyse. 2 h nach Beginn einer hochgradigen Hemiparese links wird ein Mediahauptstammverschluss rechts in der MRA nachgewiesen (a). Der rechte Linsenkern weist eine eingeschränkte Diffusion auf (b). Die FLAIR zeigt minimal ausgeprägte Zeichen einer Mikroangiopathie (c). 24 h nach Fibrinolyse ist die rechte MCA rekanalisiert (d). Ein Infarkt des rechten Linsenkerns und des parietalen Kortex ist auf Diffusions-gewichteten Aufnahmen (e) und in der FLAIR (f) gut abgrenzbar.

Die Patientin wurde unverzüglich auf die Stroke Unit übernommen und mittels des auf Station vorhandenen 3 Tesla-MR-Tomographen von 10.02 Uhr bis 10.14 Uhr untersucht (door-to-MRI: 39 Minuten). Es bestand ein Verschluss der Arteria cerebri media (MCA) rechts. Die Diffusion war periventrikulär rechts sowie im Kortex des rechten basalen Temporallapens eingeschränkt. Der in der Notfallsituation gelegte venöse Zugang erwies sich als inadäquat für eine MR-Perfusionsmessung. Es wurde die Diagnose eines ischämischen Schlaganfalls im Versorgungsgebiet der MCA rechts gestellt.

Therapie und Verlauf

Die Indikation zur systemischen Lyse wurde unter Abwägung eines 7%-igen Risikos einer symptomatischen Blutung (sICH) versus einer zu erwartenden spontanen Verschlechterung bei MCA Verschluss und ausgeprägtem neurologischen Defizit gestellt. Das kalendarische Alter spielte in Anbetracht des guten prämorbidem Gesundheitszustands der Patientin eine untergeordnete Rolle, zumal der MRT-Befund auch mit einem jüngeren biologischen Alter vereinbar gewesen wäre.

Es gab große Schwierigkeiten beim Legen zweier suffizienter venöser Zugänge, was dazu führte, dass eine sonst übliche sog. door-to-needle-Zeit von im Durchschnitt 60 Minuten (IQR 52,75–78,25 Min.; n=24; Beobachtungszeitraum 4 Monate) überschritten wurde. Die systemische Fibrinolyse wurde nach Protokoll um 11.10 Uhr bei einem NIHSS von 18 Punkten mit 0,9 mg/kg Körpergewicht gewichtsadaptiert mit einem 5 ml-Bolus des rekombinanten Plasminogen Aktivators (rt-PA) begonnen. Danach folgte eine 1-stündige Infusion (stroke-to-needle: 160 Minuten; door-to-needle: 107 Minuten; MR-to-needle: 56 Minuten). In der ersten Stunde nach Beginn der i.v. Therapie kam es zu einer deutlichen klinischen Besserung. Die Patientin klatschte nun auf Aufforderung in die Hände, zeigte keine Absinktendenz im Arm- oder Beinvorhalteversuch und die Kommunikation war erheblich erleichtert. Um 17 Uhr lag der NIHSS bei 6 Punkten. Am 6. Tag nach Fibrinolyse konnte kein im NIHSS erfassbares Defizit mehr festgestellt werden.

Diskussion

▼ Magnetresonanztomographie (MRT) bei Schlaganfall

Bei unserer Patientin bot sich magnetresonanztomographisch das Bild eines kaum atrophierten Gehirns mit einer geringen Mikroangiopathie. Hinweise auf intrazerebrale Blutungen oder in der Vergangenheit abgelaufene Territorialinfarkte fanden sich nicht. Die time-of-flight-Sequenz zeigte einen Verschluss der MCA rechts. Auf Diffusions-gewichteten Aufnahmen war zentral im Versorgungsgebiet der MCA ein periventrikulär gelegener Infarkt kontrastreich abgrenzbar (Abb. 1 a-c). Bei der Verlaufskontrolle zeigte sich 24 h nach Fibrinolyse eine Ausweitung des Infarktes, der auch kortikale Areale miteinbezog. Eine geringgradige hämorrhagische Transformation (Typ HI 1) war nachweisbar. Eine Rekanalisierung war eingetreten (Abb. 1 d-f). Die abschließende MRT-Untersuchung vom 6. Tag nach Symptombeginn zeigte einen vollständigen Infarkt des Linsenkerns sowie die vorbekannten kortikalen Infarkte im frontalen Operculum und im lateralen Temporallappen.

Der Einsatz der MRT anstelle der vielerorts üblichen Computertomographie (CT) führt bei einer Messzeit von 8–15 Min. zu einer geringen Zeitverzögerung. Diese kann aber in schwierigen Fällen aufgrund eines Zugewinns an wichtigen Informationen in Kauf genommen werden. In der Akutsituation beschränkt sich der Nutzen der CT auf den Ausschluss einer Blutung. Eine Infarktdarstellung gelingt häufig erst zu späteren Zeitpunkten. Im Gegensatz dazu hat die MRT eine Sensitivität von über 90% [6]. Dies ist klinisch relevant, da eine hohe Dunkelziffer irrtümlich der Fibrinolyse zugeführter Patienten mit anderen Erkrankungen nicht ausgeschlossen werden kann. Die Sensitivität und Spezifität für Blutungen ist mit der MRT im Vergleich zur CT mindestens gleichwertig, wenn nicht sogar überlegen [8,5]. Ferner wird vermutet, dass mittels MRT das Risiko einer hämorrhagischen Transformation bei älteren Menschen abgeschätzt werden kann [12]. Bei unserer Patientin ergaben sich keine magnetresonanztomographischen Hinweise auf eine erhöhte Blutungsgefahr. Studien die untersuchten, ob das bisher enge Zeitfenster mithilfe des magnetresonanztomographischen ‚Mismatch‘ (einem im Verhältnis zur Diffusionsstörung grö-

ßeren Perfusionsdefizit, PDM) weiter ausgedehnt werden kann [9, 1, 3], lieferten ermutigende Ergebnisse. Alternativ zum Konzept des Missverhältnisses zwischen Diffusion und Perfusion wird derzeit das so genannte Clinical-Diffusion-Mismatch (CDM) diskutiert. Bei unserer Patientin gelang die Perfusionsmessung in der MRT nicht. Solche Patienten kommen laut der CDM-Hypothese für eine Lyse in Frage, wenn ihr NIHSS ≥ 8 und ihre Diffusions-Läsion ein Volumen von ≤ 25 mL beträgt [2]. Bei unserer Patientin lag ein solches Missverhältnis zwischen klinischem und MRT-Befund vor. Bisher wurde weder der Nutzen eines PDM noch eines CDM in randomisierten kontrollierten Studien bewiesen. Das etablierte 3-stündige [11] (jetzt durch die ECASS-3 Studie auf 4,5 h [7] erweiterte) Zeitfenster kann nicht durch die pathophysiologischen MR-Kriterien ersetzt werden. Vielmehr stützt die MRT in klinischen Grenzfällen Therapieentscheidungen, da mit ihr der Infarkt nachgewiesen und gefährdetes Gewebe identifiziert werden kann. Bei der 92-jährigen Patientin zeigte sich keine nennenswerte Atrophie, eine geringe Mikroangiopathie, ein ansonsten strukturell gesundes Hirn und keine Hinweise auf ein besonderes Blutungsrisiko.

Fibrinolyse bei über 80-jährigen

Bei der beschriebenen 92-jährigen Patientin diskutierten wir kritisch, ob eine Behandlung mit rt-PA gerechtfertigt sei. Der Schlaganfall ist die häufigste Ursache bleibender Behinderung und derzeit ist rt-PA bis zu 3 h nach Symptombeginn das einzige zur systemischen Fibrinolyse zugelassene Medikament [11]. Aufgrund der neuen Datenlage wird die Erweiterung der Zulassung auf 4,5 Stunden erwartet [7]. Die Indikation wird wegen eines erhöhten Risikos für das Auftreten von symptomatischen Blutungen (sICH) strikt gehandhabt. In vielen Zentren gilt ein Alter des Patienten von unter 80 Jahren als Behandlungsvoraussetzung und älteren Patienten wird die Lysetherapie vorenthalten. Bei unserer 92-jährigen Patientin teilten wir jedoch die Auffassung der Autoren einer kanadischen Studie, die gezeigt hatte, dass das Risiko einer sICH bei über 80-jährigen im Vergleich zu unter 80-jährigen nicht erhöht ist [13]. Höheres Alter ist zwar ein unabhängiger Prädiktor für ein schlechtes funktionelles Endergebnis mit [13, 4] und ohne Fibrinolyse. Dabei bleibt aber offen, ob eine Fibrinolyse mit altersspezifischen Vor- oder Nachteilen für über 80-jährige Patienten verbunden ist oder nicht [10].

In dem vorliegenden Fall erholte sich die Patientin innerhalb einer Woche nahezu vollständig. Sie feierte wenige Monate nach Entlassung ihren 93. Geburtstag und wohnt wieder zuhause.

Konsequenz für Klinik und Praxis

- ▶ Die vorliegende Kasuistik macht deutlich, dass in Einzelfällen die systemische Fibrinolyse auch bei weit über 80-jährigen Patienten mit Schlaganfall indiziert sein kann.
- ▶ Zum anderen erweist sich der Einsatz des MRT bei schwierigen Therapieentscheidungen von großem Nutzen. Angesichts der Komplexität der Behandlung von Schlaganfällen sollte die Indikation von Neurologen mit entsprechender Erfahrung gestellt werden.

Autorenerklärung: Die Autoren erklären, dass sie keine finanziellen Verbindungen mit einer Firma haben, deren Produkt in dem Artikel eine wichtige Rolle spielt (oder mit einer Firma, die ein Konkurrenzprodukt vertreibt).

Abstract

Successful thrombolysis after an ischemic stroke in an 92-year-old woman



History: A 92-year-old woman was found by her domestic help to have suddenly sustained a left-sided weakness in her limbs 30 minutes after she had seemed perfectly well. She had undergone a total hip replacement 4 weeks previously.

Admission findings: Her National Institutes of Health stroke scale (NIHSS) score was 18. She had a left hemiparesis with sensory deficits, left-sided neglect, dysarthria and aphasia.

Investigations: Stroke magnetic resonance imaging (MRI) confirmed the suspected diagnosis of ischemic infarction within the territory supplied by the right middle cerebral artery, with diffusion in the periventricular region and the cortex of the right basal temporal lobe.

Treatment and further course: Recombinant tissue plasminogen activator (rtPA) was administered intravenously. At completion of the infusion the neurological deficits had lessened. The NIHSS was reduced to 6 and ultimately was 0.

Conclusion: Patients older than 80 years who have sustained a stroke can benefit from rtPA administration. Stroke-MRI is a valuable tool in the early diagnosis and may improve the safety of thrombolysis, especially in borderline situations such as advanced age or in the face of a closing "time window". Currently the mismatch concept (greater perfusion deficit than diffusion abnormality) does not replace the time criterion.

Literatur

- 1 Albers GW, Thijs VN, Wechsler L et al. Magnetic resonance imaging profiles predict clinical response to early reperfusion: the diffusion and perfusion imaging evaluation for understanding stroke evolution (DEFUSE) study. *Ann Neurol* 2006; 60 (5): 508–517
- 2 Davalos A, Blanco M, Pedraza S et al. The clinical-DWI mismatch: a new diagnostic approach to the brain tissue at risk of infarction. *Neurology* 2004; 62 (12): 2187–2192
- 3 Davis SM, Donnan GA, Parsons MW et al. Effects of alteplase beyond 3 h after stroke in the Echoplanar Imaging Thrombolytic Evaluation Trial (EPI-THET): a placebo-controlled randomised trial. *Lancet Neurol* 2008; 7: 299–309
- 4 Dimitrijević B, Villringer A, Hartmann A. Systemic thrombolysis in patients over 80: clinical outcome and frequency of intracranial haemorrhage. *Journal of Neurology* 2007; 254 (3): 52–53
- 5 Fiebach JB, Schellinger PD, Gass A et al. Stroke magnetic resonance imaging is accurate in hyperacute intracerebral hemorrhage: a multicenter study on the validity of stroke imaging. *Stroke* 2004; 35 (2): 502–506
- 6 Fiebach JB, Schellinger PD, Jansen O et al. CT and diffusion-weighted MR imaging in randomized order: diffusion-weighted imaging results in higher accuracy and lower interrater variability in the diagnosis of hyperacute ischemic stroke. *Stroke* 2002; 33 (9): 2206–2210
- 7 Hacke W, Kaste M, Bluhmki E et al. Thrombolysis with alteplase 3 to 4.5 hours after acute ischemic stroke. *N Engl J Med* 2008; 359: 1317–1329
- 8 Kidwell CS, Chalela JA, Saver JL et al. Comparison of MRI and CT for detection of acute intracerebral hemorrhage. *JAMA* 2004; 292 (15): 1823–1830
- 9 Köhrmann M, Jüttler E, Fiebach JB et al. MRI versus CT-based thrombolysis treatment within and beyond the 3 h time window after stroke onset: a cohort study. *Lancet Neurol* 2006; 5 (8): 661–667
- 10 Köhrmann M, Jüttler E, Huttner HB, Schellinger PD. Thrombolyse bei ischämischem Schlaganfall. Ein update. *Nervenarzt* 2007; 78: 393–405
- 11 National Institute of Neurological Disorders and Stroke rt-PA Stroke Study Group. Tissue plasminogen activator for acute ischemic stroke. *N Engl J Med* 1995; 333: 1581–1587
- 12 Ringleb PA, Schwark C, Köhrmann M et al. Thrombolytic therapy for acute ischaemic stroke in octogenarians: selection by magnetic resonance imaging improves safety but does not improve outcome. *J Neurol Neurosurg Psychiatry* 2007; 78 (7): 690–693
- 13 Sylaja PN, Cote R, Buchan AM et al. Thrombolysis in patients older than 80 years with acute ischaemic stroke: Canadian Alteplase for Stroke Effectiveness Study. *J Neurol Neurosurg Psychiatry* 2006; 77 (7): 826–829