

## 遷延性記憶障害をみとめ MRI 拡散強調画像により診断した 海馬梗塞の 2 例

富井 康宏<sup>1)2)</sup> 近藤 正樹<sup>1)</sup> 細見 明子<sup>1)</sup>  
永金 義成<sup>1)</sup> 滋賀 健介<sup>1)</sup> 中川 正法<sup>1)\*</sup>

**要旨：**突然発症の記憶障害を呈し一過性全健忘をうたがった 2 例を経験した。日常生活における記憶障害はすみやかに消失したが、Wechsler Memory Scale-Revised で記憶障害の遷延をみとめ、頭部 MRI 拡散強調画像で海馬に高信号域を確認し、海馬梗塞と診断した。1 例は左海馬病変で言語性記憶が低下し、1 例は右海馬病変で視覚性記憶が低下した。TGA うたがい例では遷延性記憶障害と海馬病変の検討が重要である。

(臨床神経, 48 : 742—745, 2008)

**Key words：**一過性全健忘, 海馬梗塞, Wechsler Memory Scale-Revised, 言語性記憶, 視覚性記憶

### はじめに

一過性全健忘 (Transient global amnesia : 以下, TGA) は記憶障害のみを生じ, 24 時間以内に発作中と発作開始直前の記憶の永続的脱落を残して回復する症候群である<sup>1)</sup>。診断には記憶障害の消失が重要であるが, その評価方法については十分に言及されていない。われわれは詳細な記憶検査で記憶障害の遷延が明らかになった海馬梗塞の 2 例を経験した。左右の海馬病変による記憶障害の内容の違いをふくめ文献的考察を加えて報告する。

### 症 例

症例 1 : 78 歳女性, 右きき。

主訴 : 記憶できない, 同じ質問をくりかえす。

既往歴 : 高血圧症, 脂質異常症, 狭心症。

現病歴 : 7 月某日 18 時に職場の同僚と電話で話した際に, 同日午後の内容を忘れており, 同じ質問を何度もくりかえした。20 時, 救急受診した。

入院時現症 : 血圧 190/100mmHg, 脈拍 67bpm 整, 体温 35.8℃。意識清明で, 神経症候は見当識障害, 前向性健忘と逆行性健忘のみをみとめた。

検査所見 : 血液生化学検査結果は正常範囲であった。発症 22 時間後の頭部 MRI 拡散強調画像 (diffusion-weighted image : 以下, DWI) では左海馬に高信号域をみとめ, ADC 値は低下していた。FLAIR 画像では明らかな異常をみとめな

かった。発症 16 日目の DWI では左海馬の高信号は消失した (Fig. 1)。頸部血管エコーでは左内頸動脈近位部に面積比 80% の狭窄をみとめた。N-isopropyl-p-[<sup>123</sup>I]iodoamphetamine (IMP)SPECT, 脳波検査, 経胸壁心エコーでは異常をみとめなかった。

臨床経過 : 入院時には 3 単語の遅延再生は 1 単語もできなかったが, 発症 17 時間後には見当識障害は改善し, 3 単語の遅延再生も可能となり, TGA に矛盾しないと考えた。しかし, 発症 10 日目の Wechsler Memory Scale-Revised (WMS-R) で各指標は言語性記憶 75, 視覚性記憶 109, 遅延再生 92, 注意集中力 103 であり, 言語性記憶が低下し, 記憶障害が遷延していた。心血管疾患の危険因子を有することから頭蓋内動脈の血栓性閉塞, あるいは鎖骨下動脈から椎骨動脈の狭窄性病変や大動脈弓部複合病変からの塞栓性機序による脳梗塞と診断した。

症例 2 : 66 歳女性, 右きき。

主訴 : 記憶できない, 同じ質問をくりかえす。

既往歴 : 高血圧症, 脂質異常症, 腰部脊柱管狭窄症。

現病歴 : 4 月某日夕方, 仕事中に突然, 来客のこと, 実娘からの電話のこと, 自分の脱いだ服の場所のことを忘れ, 同じ質問を何度もくりかえした。記憶障害は就寝までの 6 時間にわたり続いた。翌朝, 前日のでき事の記憶は脱落していたが, それ以外の記憶障害はなかった。翌々日, 救急受診した。

入院時現症 : 血圧 160/82mmHg, 脈拍 78bpm 整, 体温 36.8℃。意識清明, 見当識障害なし, 記憶障害なし, その他特記すべき異常をみとめなかった。

検査所見 : 血液生化学検査では総コレステロールが 249

\*Corresponding author: 京都府立医科大学神経内科 [〒602-8566 京都市上京区河原町通広小路上ル梶井町 465]

<sup>1)</sup>京都府立医科大学大学院医学研究科神経内科学

<sup>2)</sup>現 国立循環器病センター内科脳血管部門

(受付日 : 2008 年 2 月 14 日)

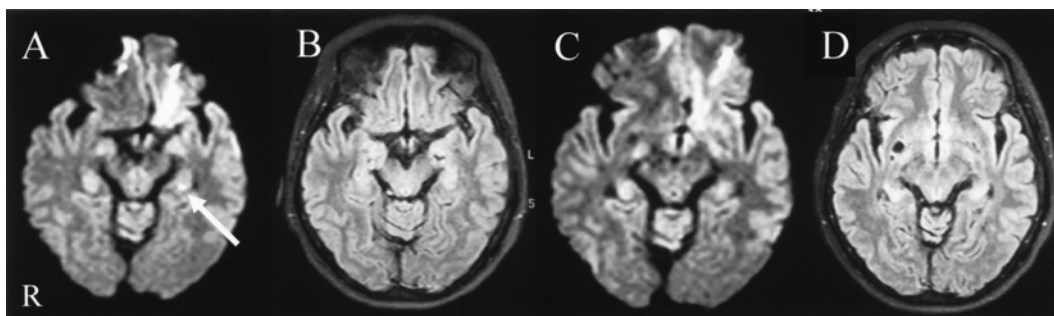


Fig. 1

A, B: Case 1; Brain MRI on admission

(A) Brain MRI (axial diffusion-weighted image) showed a high-intensity area in the left hippocampus (arrow). (Philips Gyroscan Interna 1.5T, TR/TE 6,000/88, b-value 800s/mm<sup>2</sup>)

(B) Brain MRI (axial FLAIR image) showed no areas of abnormal intensity. (TR/TE 8,000/100)

C, D: Case 1; Brain MRI, 16<sup>th</sup> day of admission

(C) Brain MRI (axial diffusion-weighted image) showed no areas of abnormal intensity. (TR/TE 6,000/88, b-value 800s/mm<sup>2</sup>)

(D) Brain MRI (axial FLAIR image) showed no areas of abnormal intensity. (TR/TE 8,000/100)

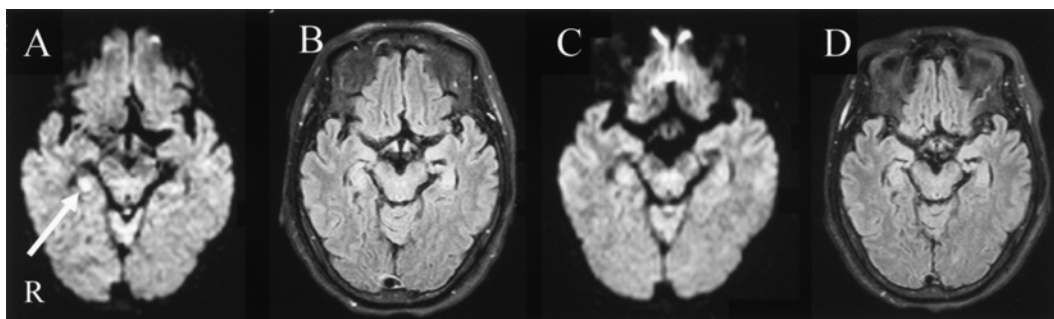


Fig. 2

A, B: Case 2; Brain MRI on admission

(A) Brain MRI (axial diffusion-weighted image) showed a high-intensity area in the right hippocampus (arrow). (Philips Gyroscan Interna 1.5T, TR/TE 6,494/71, b-value 1,000s/mm<sup>2</sup>)

(B) Brain MRI (axial FLAIR image) showed no areas of abnormal intensity. (TR/TE 8,000/100)

C, D: Case 2; Brain MRI, 49<sup>th</sup> day of admission

(C) Brain MRI (axial diffusion-weighted image) showed no areas of abnormal intensity. (TR/TE 6,494/71, b-value 1,000s/mm<sup>2</sup>)

(D) Brain MRI (axial FLAIR image) showed no areas of abnormal intensity. (TR/TE 8,000/100)

mg/dl と高値であった。発症 44 時間後の DWI では右海馬に高信号域をみとめたが、ADC 値は正常であった。FLAIR 画像では右海馬に異常をみとめなかった。発症 49 日目の DWI では右海馬の高信号は消失した (Fig. 2)。経食道心エコーでは卵円孔開存および大動脈弓部複合病変をみとめた。頸部血管エコー、IMP-SPECT、脳波検査では異常をみとめなかった。

臨床経過：発症 15 時間後には日常生活における記憶障害はみとめず、TGA に矛盾しないと考えた。しかし、発症 9 日目の WMS-R で各指標は言語性記憶 93、視覚性記憶 71、遅延再生 79、注意集中力 96 で視覚性記憶および遅延再生が低下し、記憶障害が遷延していた。大動脈弓部複合病変からの塞栓性機序による脳梗塞と診断した。

## 考 察

臨床的に TGA をうたがったが第 9 または 10 病日に施行した WMS-R で記憶障害が遷延していたこと、左海馬病変では言語性記憶、右海馬病変では視覚性記憶が障害されたことが特徴的であった。

TGA の診断基準にふくまれる記憶障害の持続時間を評価する際に、発症時刻は目撃者により容易に推定されるが、消失時刻は概ね見当識障害の消失および新規の記憶が獲得できた時点と考えられてきた。本症例は、発症 24 時間以内に見当識障害の消失および新規の記憶が獲得できており TGA に矛盾しないと考えたが、その後施行した WMS-R では記憶障害をみとめた。近年、TGA 発症の 3 年後まで記憶障害が遷延した

との報告があり<sup>2)</sup>, われわれの結果はこれを支持するものと考えた. 一見すると TGA に矛盾しないが記憶障害が残存している症例があり, 詳細な記憶検査が必要である.

左右の海馬病変による記憶障害の内容の違いに関しては, 側頭葉てんかんに対する lobectomy の報告が多数あり, 左側頭葉損傷による言語性記憶障害<sup>3)</sup>, 右側頭葉損傷による視覚性記憶障害<sup>4)</sup>が報告されてきた. 本症例は, 左海馬病変では言語性記憶障害, 右海馬病変では視覚性記憶障害が残存し, 過去の lobectomy の報告を支持するものと考えた. 一方で, 視覚性記憶は両側性支配である可能性も報告されており<sup>5)</sup>, さらに症例を重ねる必要がある.

TGA の病因に関しては, 近年 DWI での海馬病変の報告が相次ぎ, 脳虚血説が有力となった. Peggy ら<sup>6)</sup>は TGA の 55.9% に DWI で海馬に高信号域を指摘し, Saito ら<sup>7)</sup>は病変が微小であるため DWI で異常がないばあいも脳虚血を否定できないと報告した. また, Nakada ら<sup>8)</sup>は 3.0Tesla の MRI で TGA の全 15 症例に海馬の空洞病変を指摘し, 精度の高い画像検査では永続的変化が確認できる可能性があると考えた. 本症例は, 急性期に DWI で海馬に高信号域をみとめ, 亜急性期には高信号域が軽減したため, 病因は脳虚血と考え, 海馬梗塞と診断した.

TGA うたがいがい例の中に, 本症例のように脳虚血を病因とした海馬梗塞の症例が潜在している可能性がある. 遷延性記憶障害と海馬病変の詳細な検討により, 海馬梗塞を見落とすことなく診断することは, 脳梗塞再発防止の治療を開始することにつながり, 臨床上注目すべきであると考え.

## 文 献

- 1) Hodges JR, Warlow CP: Syndromes of transient amnesia: towards a classification. A study of 153 cases. *J Neurol Neurosurg Psychiatry* 1990; 53: 834—843
- 2) Borroni B, Agosti C, Brambilla C, et al: Is transient global amnesia a risk factor for amnesic mild cognitive impairment? *J Neurol* 2004; 251: 1125—1127
- 3) Novelly RA, Augustine EA, Mattson RH, et al: Selective Memory Improvement and Impairment in Temporal Lobectomy for Epilepsy. *Ann Neurol* 1984; 15: 64—67
- 4) Cutting J: Patterns of performance in amnesic subjects. *J Neurol Neurosurg Psychiatry* 1978; 41: 278—282
- 5) Andréa A, Leonardo B, Chris R, et al: Memory and language impairments and their relationships to hippocampal and perirhinal cortex damage in patients with medial temporal lobe epilepsy. *Epilepsy & Behavior* 2006; 8: 593—600
- 6) Peggy Q, Bérengère GG, Jacques D, et al: What does transient global amnesia really mean? Review of the literature and thorough study of 142 cases. *Brain* 2006; 129: 1640—1658
- 7) Saito K, Kimura K, Minematsu K, et al: Transient global amnesia associated with an acute infarction in the retrosplenium of the corpus callosum. *J Neurol Sci* 2003; 210: 95—97
- 8) Nakada T, Kwee IL, Fujii Y, et al: High-field, T2 reversed MRI of the hippocampus in transient global amnesia. *Neurology* 2005; 64: 1170—1174

**Abstract****Two cases of hippocampal infarction with persistent memory impairment in which diffusion-weighted magnetic resonance imaging was useful**

Yasuhiro Tomii, M.D.<sup>1,2)</sup>, Masaki Kondo, M.D.<sup>1)</sup>, Akiko Hosomi, M.D.<sup>1)</sup>,  
Yoshinari Nagakane, M.D.<sup>1)</sup>, Kensuke Shiga, M.D.<sup>1)</sup> and Masanori Nakagawa, M.D.<sup>1)</sup>

<sup>1)</sup>Department of Neurology, Kyoto Prefectural University of Medicine

<sup>2)</sup>Cerebrovascular Division, Department of Medicine, National Cardiovascular Center

We present two patients (case 1: a 78-year-old right-handed woman, case 2: a 66-year-old right-handed woman) with suspected transient global amnesia. Both patients showed sudden onset amnesia that appeared to resolve within 24 hours, and they showed no abnormal findings on electroencephalography or single photon emission tomography. However, the results of the Wechsler Memory Scale-Revised (WMS-R) on the ninth (case2) or tenth day (case1) after the onset indicated memory impairment. And diffusion-weighted magnetic resonance imaging (DWI) revealed a unilateral high-intensity area in the hippocampus, leading to the diagnosis of hippocampal infarction in both patients. Case 1 had a left hippocampal lesion and exhibited impairment of predominantly verbal memory, while case 2 had a right hippocampal lesion and demonstrated impairment of predominantly visual memory. When evaluating a patient with suspected transient global amnesia, imaging of the hippocampus and tests on memory function after an appropriate interval from the onset are often helpful in establishing a correct diagnosis.

(Clin Neurol, 48: 742—745, 2008)

**Key words:** transient global amnesia, hippocampal infarction, Wechsler Memory Scale-Revised, verbal memory, visual memory

---