

症例報告

側頭部有痛性索状腫瘍を呈し側頭動脈炎との鑑別を要した
孤発性神経線維腫の1例

稲盛 真人¹⁾ 土井 光¹⁾ 立石 貴久¹⁾
松岡 健¹⁾²⁾ 岩城 徹²⁾ 吉良 潤一^{1)*}

要旨：症例は59歳の女性である。数年にわたる右側頭部痛のため当科を受診した。右側頭部に分枝状の圧痛をともなう索状腫瘍を触知し側頭動脈炎をうたがった。しかし、頭部MRIでは右側頭部皮下に多発性の結節を、超音波では低エコー域をともなう血流のない分枝状、索状腫瘍をみとめた。最終的に、腫瘍生検にて右耳介側頭神経に発症した孤発性神経線維腫と診断した。腫瘍は経過観察とし、疼痛は薬物療法にて著明に改善した。頭蓋外皮下組織に孤発性に発生した神経線維腫はまれであり、側頭動脈炎との鑑別や、三叉神経痛様の疼痛の原因として考慮する必要がある。

(臨床神経, 49: 27—31, 2009)

Key words：神経線維腫, 三叉神経痛, 側頭動脈炎

はじめに

神経線維腫は末梢神経から発生し、組織学的にシュワン細胞、線維芽細胞、および神経周膜細胞よりなる良性腫瘍である¹⁾。高齢者の表皮や神経線維腫症1型にともない多発性に出現することが一般的だが、頭蓋外頭皮下に孤発性に出現する神経線維腫はきわめてまれである²⁾³⁾。一方、側頭動脈炎は側頭部に圧痛をともない腫瘍状の病変を呈する動脈炎疾患であり、高齢女性に側頭部痛として発症し、失明の予防のために早急なステロイド療法が考慮される疾患である。われわれは、右側頭部に圧痛をともなう索状腫瘍をみとめ、側頭動脈炎との鑑別に当初苦慮した。耳介側頭神経に発生した孤発性神経線維腫の一例を経験した。今後の診断・治療をすすめるうえで重要な症例と考えられたので、考察を加え報告する。

症 例

症例：59歳女性、右きき。

主訴：右側頭部痛。

家族歴：特記すべきことなし。

既往歴：49歳時に狭心症。53歳時に大腿骨骨折。

現病歴：2002年頃、う歯治療のため歯科通院していた頃から、右側頭部痛、ゾワゾワとした右前額部異常感覚、右舌先のピリピリ感が出現した。その後も同症状は改善せず徐々に増

悪していたが、原因不明のままであった。2007年7月に右側頭部痛が急に増悪したため近医受診し、右側頭部に索状物を指摘された。その後右側頭部痛は一時的に改善したものの、2008年1月中旬に同様の右側頭部痛が増悪し、他院を受診した。CT上はとくに異常はなく鎮痛剤を処方された。腫瘍の大きさに明らかな変化はなかった。同年2月に当科外来を紹介受診し、精査・加療目的のため入院した。

入院時現症：一般理学的には、血圧145/85mmHg、体温35.5度。右前側頭部に分枝状の数珠状に小結節を呈する索状腫瘍を触知した(Fig.1)。拍動はみとめなかった。索状腫瘍は圧痛をともない、耳介後方に疼痛が放散した。顎跛行はみとめなかった。その他皮膚には明らかな色素沈着やリンパ節腫脹、結節などはみとめなかった。神経学的所見では、右鼻根部や右内眼角部の叩打にて、右耳前上方部に向かってビリビリとした疼痛が放散した。両側とも角膜反射は正常であった。右舌先にピリピリ感が持続的であったが、明らかな感覚低下、味覚異常はなかった。その他の運動・感覚系には異常をみとめなかった。

検査所見：一般血液検査所見では、C反応性蛋白0.03mg/dl、赤血球沈降速度15mm/hrと炎症所見は無く、その他明らかな異常所見はなかった。免疫学的検査では抗核抗体(±)、抗Scl-70抗体66 index(正常：16 index以下)以外は、その他の自己抗体もふくめて異常はみとめなかった。超音波検査所見では、両側内頸動脈、外頸動脈、左浅側頭動脈には壁肥厚などみとめず、血流も保たれていた。右前側頭部では、血流の無

*Corresponding author: 九州大学大学院医学研究院神経内科学〔〒812-8582 福岡市東区馬出3—1—1〕

¹⁾九州大学大学院医学研究院神経内科学

²⁾同 神経病理学

(受付日：2008年4月28日)

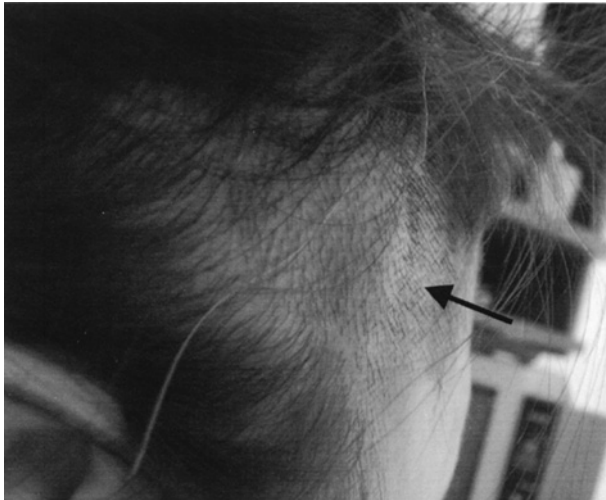


Fig. 1 A palpable soft-to-firm tumor with tenderness at the right temporal head region.

い低エコー領域を呈する索状腫瘍がみられた。索状腫瘍の直下には収縮期、拡張期共に血流のある動脈をみとめた (Fig. 2)。頭部 MRI 所見では、右側頭部皮下に、浅側頭動脈とは区別可能な T₁強調画像で低信号、T₂強調画像で低ないし高信号域となる結節を多数みとめ、造影効果はみられなかった (Fig. 3)。頭頸部 MRA では、外頸動脈、浅側頭動脈をふくめて明らかな異常をみとめなかった。瞬目反射では、右刺激での R1 波形の振幅低下がみとめられるも、R2 波形は両側とも正常であった。末梢神経伝導検査は正常であった。

入院後経過：入院時の身体所見にて、右側頭部に圧痛をともなう分枝状の索状腫瘍をみとめたことから、側頭動脈炎をもっともうたがった。しかし、経過が約5年と長いこと、血液検査で炎症所見をみとめなかったこと、超音波検査や頭部 MRA にて浅側頭動脈とは区別される腫瘍の可能性が示唆されたことから、確定診断のため腫瘍の生検をおこなった。肉眼的には、索状腫瘍は結合織の被膜で覆われ、組織学的には、卵円型～紡錘形の核や細くうねる突起を持つ腫瘍細胞がエオジン好性のコラーゲン線維や粘液状の基質を背景に多数存在していた (Fig. 4)。免疫染色では、多くの腫瘍細胞が S-100 蛋白に陽性であり、ニューロフィラメントおよびミエリン塩基性蛋白染色では、腫瘍に巻き込まれた軸索や髄鞘が陽性を示した。末梢神経線維の束を腫瘍の辺縁部にもみとめた。MIB-1 index は 1.0% 未満で悪性所見をみとめなかった。以上より、索状腫瘍は右耳介側頭神経に発症した孤発性神経線維腫と診断した。また、本症例では、神経線維腫症 1 型の診断基準は満たさず否定的であった⁴⁾。

確定診断後、腫瘍に対しては保存的に経過観察することとし、疼痛コントロールのためにカルバマゼピン 100mg/日、ガバペンチン 900mg/日、アミトリプチリン 10mg/日、エチゾラム 5mg/日の投与をおこなった。投与後痛みは改善し、視覚的アナログ尺度法でも、内服前 65mm から内服後 0mm と低下したため、第 26 病日に退院した。退院後も良好な疼痛コント

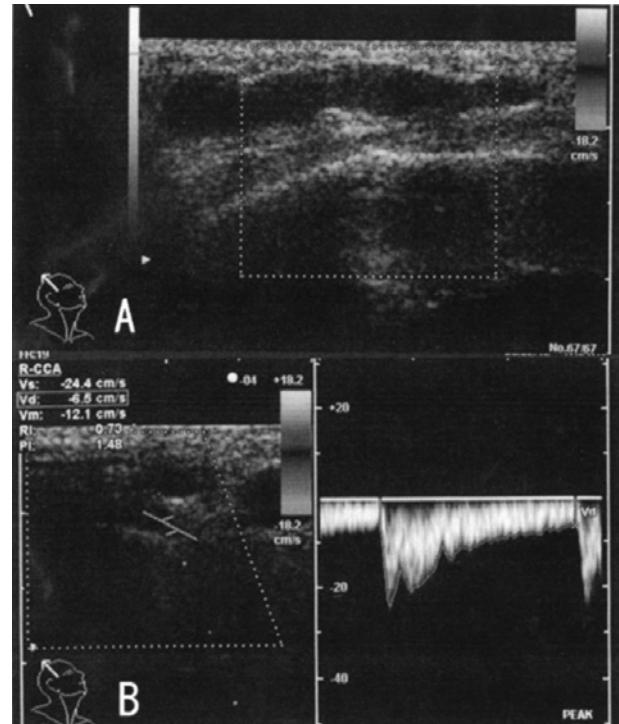


Fig. 2 Ultrasonographic findings.

A: Beads-like tumors consisting of low echoic lesions without blood flow.

B: Branches of the superficial temporal artery with normal blood flow exist under the tumor.

ロールがえられている。

考 察

本症例は当初、索状腫瘍が側頭動脈の存在部位に一致していたため、側頭動脈炎をうたがった。側頭動脈炎は、その血流障害から三叉神経障害を呈することもまれにあり⁵⁾、後頭神経痛や顔面痛、頸部痛を呈した症例も報告されている^{6)~8)}。さらに狭心症や心筋梗塞など、大動脈症状を呈する事もある⁹⁾。また、本症例は炎症所見をみとめなかったが、側頭動脈炎でも炎症所見をみとめない例があることが報告されている¹⁰⁾¹¹⁾。超音波所見では、索状腫瘍直下に明らかな血流を有する動脈をみとめたが、それが浅側頭動脈の一分枝であり、腫瘍自体も浅側頭動脈の分枝である可能性を否定できなかった。しかし、MR 所見から、両側浅側頭動脈は均等にみとめられたことは、側頭動脈炎を否定するものであった。最終的に確定診断のためにおこなわれた生検にて神経線維腫との診断にいたった。

神経線維腫は末梢神経内部から発生し、組織学的にシュワン細胞、線維芽細胞、および神経周膜細胞よりなる良性腫瘍であり、シュワン細胞のみからなる神経鞘腫とは区別される¹⁾。一般にその臨床病理像から、localized cutaneous type, diffuse cutaneous type, localized intraneural type, plexiform type, massive diffuse soft tissue type の 5 型に分類されている¹⁾²⁾。

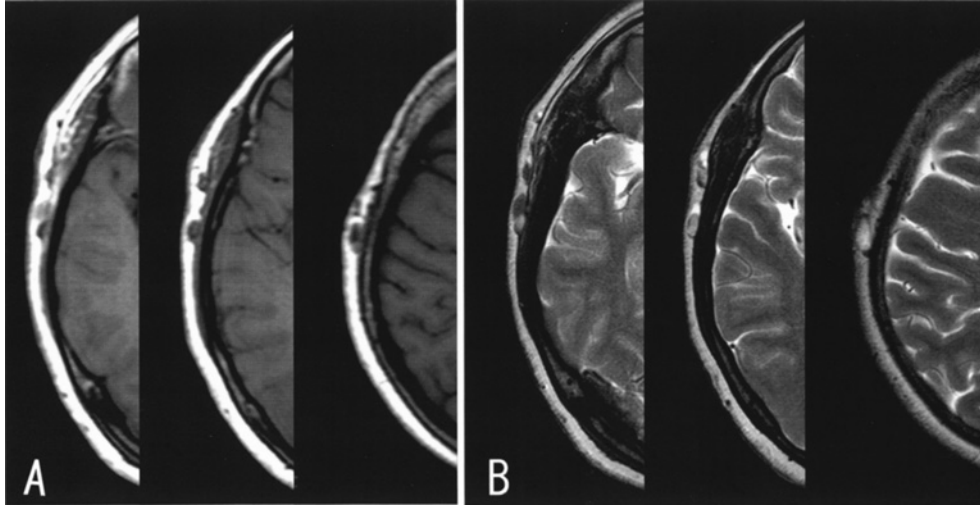


Fig. 3 Brain MRI, A: axial T1WI (TR 580.23, TE 11.22), B: axial T2WI (TR 4.993.90, TE80)
Multiple nodules in the subcutaneous tissue of the right temporal region show low intensity lesions on T1WI and low or high intensity lesions on T2WI.

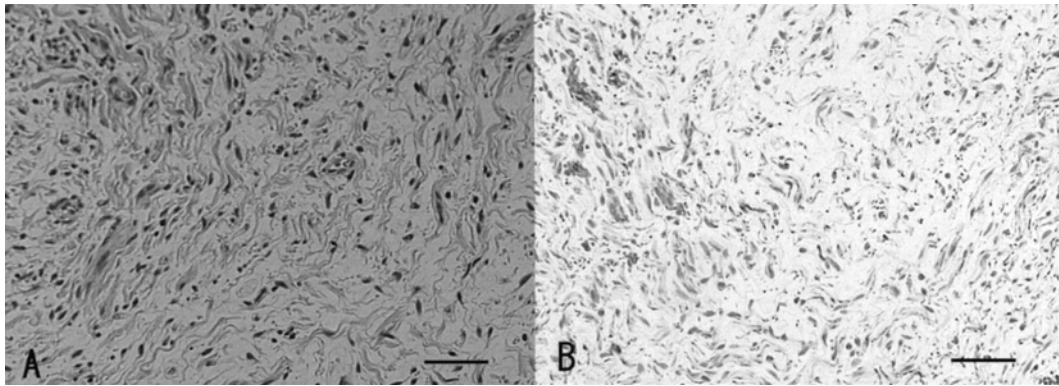


Fig. 4 Histological findings of light micrographs of the right auriculotemporal nerve tumor (A: Hematoxylin-eosin staining, B: Immunostaining for S-100 protein, bar = 50 μ m).
Section shows a well-encapsulated tumor consisting of S-100 protein-immunopositive tumor cells with spindle-shaped nuclei and wavy cell process intermingled with fibroblasts in a background of collagen fibers and mucosubstances.

本症例のような localized intraneural type は比較的少なく、さらに、頭蓋外頭皮下の脳神経領域に孤発性に発生することはまれである¹²⁾¹³⁾。

また、三叉神経に神経線維腫を始めとする神経鞘腫が発生したばあい、多くはその領域の感覚低下や錯感覚、あるいは腫瘍による圧迫症状を呈し、一過性の燃えるような疼痛や、むずむずする痛み、三叉神経痛様の臨床像を呈することは少ないとされる²⁾。本症例では、三叉神経第3枝の分枝である耳介側頭神経領域に分枝状、索状に発生し、腫瘍自体の圧痛や耳介後方への放散痛、舌右先端のピリピリ感をともなっていた。MRIでは頭蓋内には進展しておらず、側頭部皮下組織に局限して耳介側頭神経から分枝状に広がっていったと考えられる。一般に、耳介側頭神経の障害では、神経痛や神経炎、皮膚の充血を呈するとされる¹⁴⁾。過去に耳介側頭神経に神経線維腫をみ

とめた報告では、耳介後方や側頭頭頂部に放散する疼痛をみとめており、本症例に類似している¹⁵⁾。

本症例は、さらに、三叉神経第1枝領域である右前額部に、眉間周囲の叩打により誘発されるピリピリした放散痛をみとめており、耳介側頭神経の障害のみでは説明できない。MRIでは頭蓋内に明らかな異常はみとめられなかったことから、腫瘍は主に側頭部皮下組織に存在しているが、潜在的に腫瘍が神経に沿って頭蓋内に進展し、三叉神経中枢側を巻き込んでいる可能性は否定できず、注意深い経過観察が必要である。

治療に関しては腫瘍自体を切除することがもっとも望ましく、完全切除により後遺症を残さず完治したとする報告もあるが、運動神経をふくむばあいなどは完全切除により神経脱落症状がみとめられることもある¹⁵⁾。よって、本症例では、薬物により良好に疼痛がコントロールされているので、当面は

保存療法とした。

一般に圧痛をとまなう前側頭部索状腫瘍をみとめたばあい、側頭動脈炎を考え、失明の回避のために早急なステロイド治療を考慮するが、本症例のように神経線維腫が非常に似た病態を呈することがあり鑑別に注意を要すると考えられる。また、三叉神経痛の原因としても、神経線維腫の存在を考慮し、側頭部の触診や画像検査を施行すべきであると考えられる。

謝辞：耳介側頭神経を生検していただきました九州大学大学院 消化器・総合外科学 伊東啓行先生、井口博之先生に深謝いたします。

文 献

- 1) Antonescu CR, Woodruff JM: Primary tumors of cranial, spinal and peripheral nerves. In Russel and Rubinstein's pathology of tumors of the nervous system, 7th ed, ed by McLendon RE, Rosenblum MK, Bigner DD, Hodder, Arnold, London, 2006, pp 787—836
- 2) Hughes RAC: Diseases of the fifth cranial nerve. In Peripheral neuropathy, 3rd ed, ed by Dyck PJ, Thomas PK, W. B, Saunders, 1993, pp 801—817
- 3) Katz AD, McAlpin C: Face and neck neurogenic neoplasms. *Am J Surg* 1993; 166: 421—423
- 4) Gutmann DH, Aylsworth A, Carey JC, et al: The diagnostic evaluation and multidisciplinary management of neurofibromatosis 1 and neurofibromatosis 2. *JAMA* 1997; 278: 51—57
- 5) 今井 昇, 小西高志, 鈴木洋司ら：繰り返す脳神経障害を呈した側頭動脈炎の1例. *日内会誌* 2006 ; 95 : 939—941
- 6) González-Gay MA, Garcia-Porrúa C, González-Rosón O: Facial pain and giant cell arteritis. *J Rheumatol* 1998; 25: 1242—1243
- 7) González-Gay MA, Garcia-Porrúa C: Carotid tenderness: an ominous sign of giant cell arteritis? *Scand J Rheumatol* 1998; 27: 154—156
- 8) González-Gay MA, Garcia-Porrúa C, Brañas F, et al: Giant cell arteritis presenting as occipital neuralgia. *Clin Exp Rheumatol* 2001; 19: 479
- 9) Lie JT: Aortic and extracranial large vessel giant cell arteritis: a review of 72 cases with histopathologic documentation. *Semin Arthritis Rheum* 1995; 24: 422—431
- 10) Wong RL, Korn JH: Temporal arteritis without an elevated erythrocyte sedimentation rate. Case report and review of the literature. *Am J Med* 1986; 80: 959—964
- 11) Jundt JW, Mock D: Temporal arteritis with normal erythrocyte sedimentation rates presenting as occipital neuralgia. *Arthritis Rheum* 1991; 34: 217—219
- 12) Scheithauer B, Woodruff JM, Erlandson RA: Neurofibroma. In Atlas of tumor pathology. Tumors of the peripheral nervous system, third serieses. Fascicle 24, Armed forces institute of pathology, Washington, DC, 1999, pp 177—218
- 13) Sahota JS, Viswanathan A, Nayak DR, et al: Giant neurofibroma of the tongue. *Int J Pediatr Otorhinolaryngol* 1996; 34: 153—157
- 14) De Benedittis G: Auriculotemporal syndrome (Frey's syndrome) presenting as tic douloureux. *J Neurosurg* 1990; 72: 995—998
- 15) Cartellieri M, Swoboda H: Neurofibroma of the auriculotemporal nerve. *Eur Arch Otorhinolaryngol* 2000; 257: 396—398

Abstract**Solitary neurofibroma presenting as a tender soft-to-firm tumor at the temporal head region masquerading as temporal arteritis**

Masato Inamori, M.D.¹⁾, Hikaru Doi, M.D.¹⁾, Takahisa Tateishi, M.D.¹⁾,
Takeshi Matsuoka, M.D.¹⁾²⁾, Toru Iwaki, M.D.²⁾ and Jun-ichi Kira, M.D.¹⁾

¹⁾Department of Neurology, Neurological Institute, Graduate School of Medical Sciences, Kyushu University

²⁾Department of Neuropathology, Neurological Institute, Graduate School of Medical Sciences, Kyushu University

We reported a 59-year-old woman who had complained of right temporalgia for 5 years. She was first diagnosed with a carious tooth, but treatment did not alleviate the pain. She then developed right facial pain and numbness at the right side of the tongue tip. In spite of repetitive examinations and medications, temporalgia worsened in August, 2007. Neurological examination on admission revealed a palpable soft-to-firm tumor with tenderness at the right temporal head region, right facial pain radiating to the right forehead induced by tapping on the middle of the forehead, and dysesthesia at the right tip of the tongue. C-reactive protein was negative and erythrocyte sedimentation rate was normal. Ultrasonographic examination showed beads-like tumors with low-echoic lesions without blood flow. MRI demonstrated multiple small ovoid lesions in the right subcutaneous tissue of the right temporal head. Although we initially suspected temporal arteritis, these findings were contrary. Tumor biopsy finally revealed solitary neurofibroma of the right auriculotemporal nerve. A sporadic localized intraneural neurofibroma at the extracranial region is an uncommon entity. Furthermore, nerve sheath tumors of the trigeminal nerve rarely manifest with intermittent painful burning or crawling sensations simulating trigeminal neuralgia. The present case manifested as a tumor with tenderness at the right auriculotemporal nerve and mimicked temporal arteritis. Therefore, it is important to understand that neurofibroma of the auriculotemporal nerve can mimic temporal arteritis and manifest with trigeminal neuralgia-like pain.

(Clin Neurol, 49: 27—31, 2009)

Key words: neurofibroma, trigeminal neuralgia, temporal arteritis
