

症例報告

胸背部痛のない胸部大動脈解離の頸動脈進展にともなう脳梗塞の
病態評価に頸部血管エコー検査が有用であった1例

前田亘一郎* 矢坂 正弘 湧川 佳幸 緒方 利安 岡田 靖

要旨：症例は63歳の男性である。一過性の意識障害と左不全片麻痺で救急搬送され、来院時(発症110分後)は左下肢軽度脱力のみで改善、胸背部痛や頸部痛はなかった。頭部MRIで右中大脳動脈領域に多発性梗塞巣をみとめた。頸部血管エコーで腕頭動脈から右内頸動脈の血管壁が非全周性に層状に肥厚し、血管内腔の著明な狭小化をみとめ動脈解離と診断した。頸・胸腹部CTで胸部大動脈解離の右内頸動脈への進展と診断した。大動脈解離をともなう脳梗塞ではrt-PA静注療法は禁忌で、胸背部痛や頸部痛をともなわない胸部大動脈解離の頸動脈進展例を経験したことから、胸背部痛や頸部痛の有無にかかわらずrt-PA投与前に頸部血管エコーをおこなうべきと考える。

(臨床神経, 49:104-108, 2009)

Key words: 脳梗塞, 胸部大動脈解離, 総頸動脈解離, 胸部痛, 背部痛, 頸部血管エコー

はじめに

胸部大動脈解離はしばしば緊急手術を必要とする緊急疾患であり、診断が遅れるとその予後は非常に不良である。胸痛や背部痛、血圧の左右差などの症状がみられるばあい、胸部大動脈解離がうたがわれ、胸腹部X線CTなどの検査が鑑別のためにおこなわれる。しかし、胸背部痛がなく意識障害や片麻痺などの神経症状を呈しているばあい、神経内科医や脳血管内科医が最初に診察をおこなうことが多く、初期から胸部大動脈解離をうたがうことは少ないと思われる。大動脈解離をともなう脳梗塞では、脳梗塞超急性期に考慮されるrt-PA静注療法は禁忌であり、投与前に大動脈解離の存在を否定する必要がある。今回われわれは、胸背部痛のない胸部大動脈解離にともなう総頸動脈解離に合併した脳梗塞の病態評価に、頸部血管エコーが有用であった症例を経験したので報告する。

症 例

患者：63歳、男性。

主訴：一過性の意識障害と左不全片麻痺。

既往歴：60歳 心房細動に対してカテーテルアブレーション術施行。その後も発作性心房細動に対して抗不整脈薬を内服していたが、抗血小板薬療法や抗凝固療法は受けていなかった。

家族歴：特記事項なし。

現病歴：2007年2月某日、歩行時に突然右眼の羞明感と左下肢脱力、右側頸部の違和感(びくびくとした感じ)を自覚し、近医を受診した。発症55分後、診察中に意識レベルが低下し、右共同偏視、中枢性左顔面神経麻痺、構音障害、左不全片麻痺が出現したため、発症110分後に救急車で当院に搬送された。搬送中に、意識レベル低下などの神経症候は急速に改善した。

入院時現症：身長161cm、体重58kg、体型はMarfan様ではなく、皮膚の過剰伸展もみとめなかった。血圧は114/91mmHgで左右差なく、脳梗塞急性期としては血圧は高値でなく、胸部大動脈解離を示唆する血圧の左右差もみとめなかった。脈拍は62/分・整、胸背部痛や頸部痛の訴えはなく、発汗もみとめなかった。頸部血管雑音はなく、心音は正常で、心雑音を聴取しなかった。胸・腹部に異常はなかった。頸動脈、橈骨動脈、大腿動脈、足背動脈は良好に触知した。

入院時神経学的所見：意識は清明、高次脳機能に異常をみとめなかった。脳神経では、瞳孔は正円同大、対光反射は迅速で眼球運動制限や眼振はなかった。顔面神経麻痺や構音障害もみとめなかった。運動系では左下肢にごく軽度の筋力低下(MMT:4+)をみとめ、Mingazzini徴候が陽性であった。感覚は他覚的に異常をみとめなかった。四肢の腱反射は正常で、病的反射をみとめなかった。NIH stroke scaleは1点と評価した。

入院時検査所見：血液像や血液生化学検査は正常であった。血液凝固系検査では、D-dimerが1.6 μ g/mlと高値であった。梅毒TPHAは陰性であった。動脈血液ガス検査や、12誘導心電図は正常であった。胸部X線写真で、明らかな縦隔の拡大をみとめなかった(Fig.1)。

*Corresponding author: 国立循環器病センター内科脳血管部門〔〒565-8565 大阪府吹田市藤白台5-7-1〕
国立病院機構九州医療センター脳血管センター・臨床研究センター脳血管神経内科
(受付日:2008年7月8日)

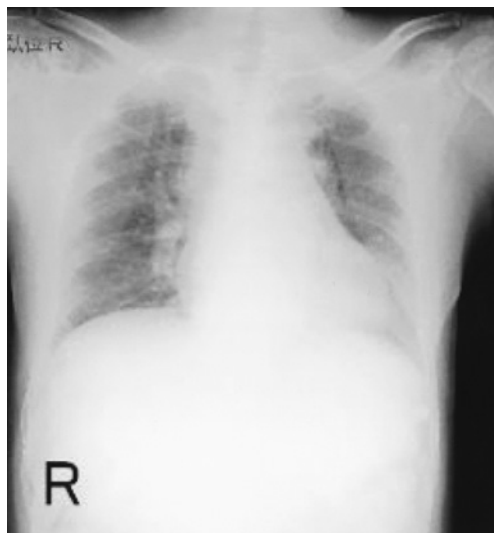


Fig. 1 Chest radiography (supine position)
Widened mediastinum was not shown.

脳血管障害がうたがわれ、発症から3時間以内であったが、神経症状が急速に改善したことから rt-PA 静注療法の適応ではないと判断した。来院時の頭部 MRI は、拡散強調画像で右中大脳動脈領域に多発する高信号域をみとめ、急性期脳梗塞の所見であった (Fig. 2-A)。頭部 MRA では右内頸動脈が起始部から描出されなかった (Fig. 2-B)。頸部血管エコーで、右総頸動脈の血管壁が走行に沿って、びまん性非全周性に層状に肥厚し、血管内腔が著明に狭小化していた (Fig. 3-A)。この時点では同狭窄病変を塞栓源とする脳梗塞と考えた。

入院後の経過：入院時の超音波所見を脳卒中専門チームで討議した結果、右総頸動脈びまん性非全周性層状肥厚の内側の輝度が連続していちじるしく高いことから、同所見が intimal flap を反映し、大動脈解離が頸動脈へ進展し偽腔が血栓化した病態の可能性が指摘された。発症2日後に頸部血管エコーを再検すると、血管内腔の狭小化は入院時と比較していちじるしく改善しており、血流が回復していた (Fig. 3-B)。頭部 MRA でも右内頸動脈が良好に描出された。セクタ型プローブで評価したところ、腕頭動脈から右総頸動脈起始部にかけても、血管内腔の狭小化をみとめた (Fig. 3-C)。頸部・胸腹部造影 X 線 CT 検査を施行したところ、上行大動脈および下行大動脈に隔壁がみられ、胸部大動脈解離 (Stanford A 型) と診断した。緊急手術の適応と判断し、心臓外科で大動脈弓部置換術を施行し、腕頭動脈起始部に偽腔の entry を確認した。退院時におこなった頸部血管エコーでは、右総頸動脈から内頸動脈にかけての血管内腔の狭小化はさらに改善していた。また、明らかな神経学的異常所見はみとめなかった。

考 察

Gaul らは、Stanford A 型大動脈解離の約3割の症例で、意識障害や麻痺、感覚障害など脳、脊髄、末梢神経の虚血性の神

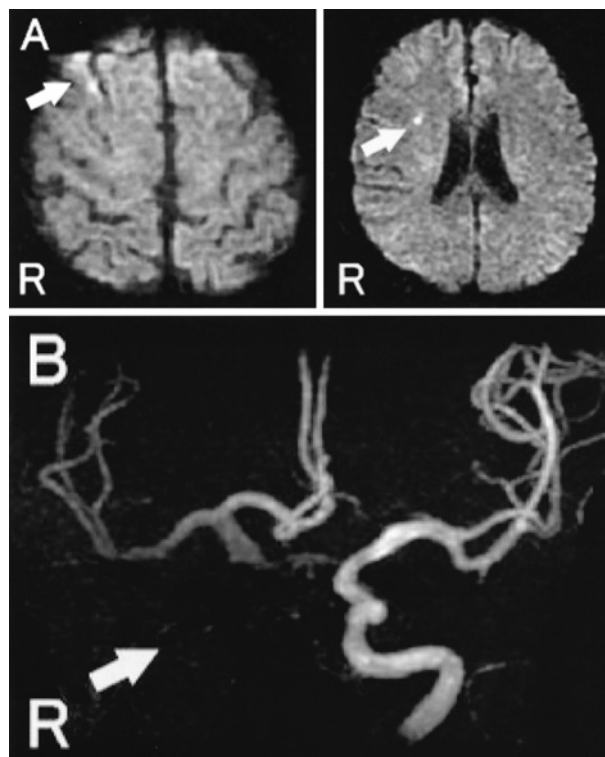


Fig. 2 Brain MRI and MRA

A: Diffusion-weighted image (TR/TE = 7,000/111). Hyperintensity area was visible in the right cerebral hemisphere (arrow).

B: Right internal carotid artery was not visible on MRA image (arrow).

経症候を呈したと報告している¹⁾。これまでの報告によると、大動脈解離における神経症状の合併率は17%から40%である²⁾³⁾。虚血性脳血管障害の原因としては、胸部大動脈解離が総頸動脈まで進展して総頸動脈の高度狭窄・閉塞をきたすばあいと、胸部大動脈解離の表面に形成された血栓が遊離し、脳血管を閉塞する動脈原性塞栓症とがある。本症例は前者であった。

脳虚血により意識障害がある症例では、患者が胸背部痛を訴えることができないことがある。また、脳虚血による一過性全健忘に類似した症状により、患者が胸背部痛を覚えていないこともある。これまでの報告によると、胸部大動脈解離の全患者のうち、5~15%は発症時に疼痛を自覚しないとされている¹⁾³⁾⁴⁾。Gaul らの報告では、胸部大動脈解離で胸部痛がみられない症例は全体の13.9%であった¹⁾。このうち、神経症候がみられた症例の約3割で大動脈解離による胸背部痛をとまわなかったのに対して、神経症候をとまわなかった患者では、94.4%とほとんどの患者が発症時に痛みを自覚した¹⁾。すなわち、胸部大動脈解離に神経症候をとまわっているばあい、神経症候をとまわらない症例よりも、胸背部痛をとまわらない頻度が高いと考えられる。特に意識障害を合併している例では、胸部大動脈解離の診断はその可能性を念頭におかない

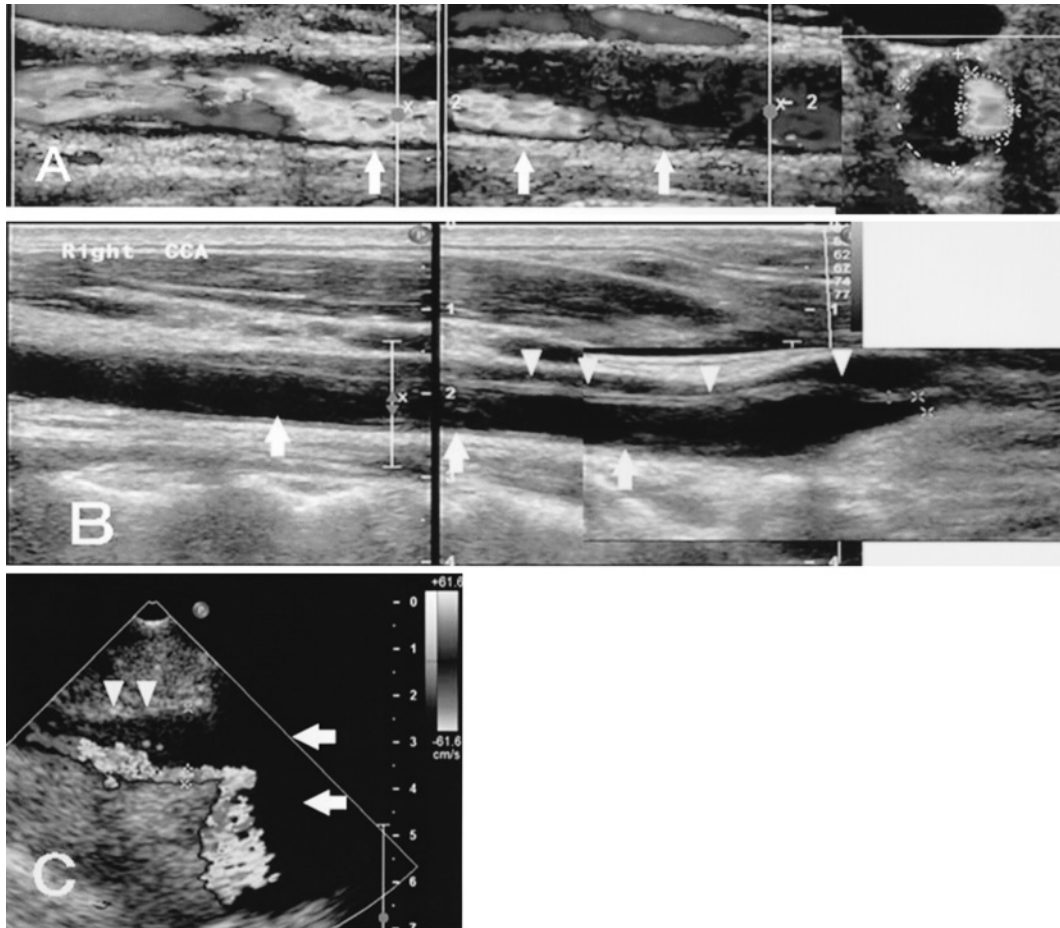


Fig. 3 Carotid duplex ultrasonography

A: Carotid duplex ultrasonography performed on the day of admission demonstrated severe stenosis (arrow) of the right common carotid artery (CCA).

B: Two days after the onset, ultrasonography revealed an intimal flap in the right CCA (arrow head) and a subintimal dissection with a false channel of the right CCA. The right CCA was stenotic but true lumen was enlarged compared with that of first day.

C: By means of a sector probe, aortic arch (arrow) and brachiocephalic trunk (arrow head) could be checked. Both aortic arch and brachiocephalic trunk were also narrow.

限り困難である。Gaulらは、血圧の左右差や心雑音をともなうばあい、大動脈解離を積極的にうたがう必要があるとしている。また、意識障害や失神、痙攣もしばしば大動脈解離の発症時にみられる症状である。さらに、失神や痙攣に加えて、中枢神経や脊髄、末梢神経の虚血症状が同時に発症しているなど、神経症状の組み合わせが通常の脳梗塞の症状としては説明しがたいばあいにも、大動脈解離による脳虚血をうたがう必要があるとしている。

なお、胸部大動脈解離に神経症候をともなった症例では、約半数の例でその神経症候は一過性的のものであった。胸部大動脈解離が総頸動脈まで進展して総頸動脈の高度狭窄・閉塞をきたすばあい、本症例のように比較的早期に血管内腔の狭小化が改善し、血流が回復することがある。本症例では、発症直後には動脈解離による最狭窄部において組織因子が放出されて血栓化が進行した。その後血栓化に拮抗する線溶化が促進

され、さらに入院後に投与したヘパリンにより、狭窄部において線溶系が優位になったため、血栓が溶けて狭窄が改善したものと思われる。Sturzeneggerらは、内頸動脈解離43例のうち40例の経過を頸部血管エコーで評価し、内腔が閉塞していた30例のうち4例が発症から10日以内に再開通し、発症から20日以内にはさらに2例が再開通したことを報告している⁵⁾。最短では発症から2日で再開通しており、頸動脈解離による血管内腔の高度狭窄や閉塞が急性期に改善することは、決してまれではないと思われる。植田らは、偽腔内の血栓化による高度狭窄とその後の真腔の再開通など、急性期に多様な形態変化をきたした、鈍的外傷による総頸動脈解離の症例を本誌に報告している⁶⁾。

頭蓋内主幹動脈の評価は頭部MRAでおこなわれることが多く、頭部MRIと同時に撮像することが可能である。脳梗塞に主幹動脈閉塞を合併していたばあい、側副血行など脳循環

動態の詳細な評価を目的として、脳血管造影検査をおこなうことが多い。しかし、急性期の胸部大動脈解離においては、カテーテル操作により解離腔が穿破し重篤な合併症をきたす可能性があることから、脳血管造影検査は禁忌である。また、血管造影では血管腔のみが造影されるため、血管内膜下の性状は評価ができない。一方、頸部血管エコーでは、直接血管壁の性状や血管内腔の観察が可能である。動脈解離のように、血管壁に異常をきたす疾患においてはきわめて有用である。

本症例の頸部血管エコー所見の特徴は、右総頸動脈から内頸動脈に連続する非全周性の層状の壁肥厚と、血管腔の著明な狭小化であった。血管内腔の狭小化は経時的にいちじるしく改善し、血流が回復した。大動脈解離の頸動脈進展急性期の典型的な頸部超音波検査所見は、総頸動脈内の intimal flap を挟む真腔と偽腔の描出である。カラードプラを併用すれば、真腔と偽腔でことなる血流信号がカラーでリアルタイムに描出される。しかし、本症例のように急性期に偽腔が血栓化すると、総頸動脈に沿って非全周性にプラーク様の構造物が長く描出される。本所見と大動脈解離との関連性を十分に認識していなかったため、初期診断で大動脈解離を確定することができず、脳卒中専門チームによる討議で指摘され、診断に2日間を要した。総頸動脈に肥厚性構造物をみた際には限局性肥厚の動脈硬化に加えて、マカロニサインとして知られる全周性肥厚の大動脈炎症候群、および本症例にみられる非全周性びまん性肥厚の動脈解離を念頭に置く必要がある。

Stanford A 型の大動脈解離において、神経症候の有無が予後不良または入院中の死亡の独立した予後因子であるかどうかに関しては、相反する報告があり見解は一定していない^{1)3)5)~8)}。しかし解離が時間経過とともに進展する可能性や、rt-PA 静注療法の禁忌であることを考えると、胸部大動脈解離の存在を早期に診断することは意義深いことである。

2005年10月に本邦でも、発症3時間以内の超急性期脳梗塞に対する rt-PA 静注療法の適応が認可され、一定の効果がえられている。しかし、胸部大動脈解離の合併に気付かずに rt-PA が投与され、胸部大動脈解離の悪化や胸部大動脈瘤破裂により死亡にいたった症例が認可から約1年半の間に10例報告された。2007年7月6日付の厚生労働省医薬食品局安全対策課長指示に基づき、製剤添付文書の改訂がおこなわれ、「胸部大動脈解離あるいは胸部大動脈瘤を合併している可能性がある患者では、適応を十分に検討すること」が警告に追記された。大動脈解離が存在するばあい、rt-PA の投与が解離腔の拡大を招き、最悪のばあいは死の転帰にいたることから、rt-PA 投与は絶対禁忌とされており、講習会や学会誌などを通じて啓発がおこなわれている^{9)~11)}。

一方で rt-PA 静注療法は、発症から投与までの時間が3時間以内と厳格に定められており、限られた時間との戦いでもある。頸部血管エコーは救急外来や病棟において、患者のベッ

ドサイドで簡便に、安全に、短時間でおこなうことができる検査であり、総頸動脈解離を診断する能力が非常に高い。脳梗塞急性期に rt-PA 投与をおこなうばあい、動脈解離を念頭に入れた頸部血管エコーでのスクリーニングが重要であることを強調したい。

文 献

- 1) Gaul C, Dietrich W, Friedrich I, et al: Neurological symptoms in type A aortic dissections. *Stroke* 2007; 38: 292—297
- 2) Mészáros I, Mórocz J, Szlávi J, et al: Epidemiology and clinicopathology of aortic dissection. A population-based longitudinal study over 27 years. *Chest* 2000; 117: 1271—1278
- 3) Hagan PG, Nienaber CA, Isselbacher EM, et al: The international registry of acute aortic dissection (IRAD). New insights into an old disease. *JAMA* 2000; 283: 897—903
- 4) Spittell PC, Spittel JA, Joyce JW, et al: Clinical features and differential diagnosis of aortic dissection: experience with 236 cases (1980 through 1990). *Mayo Clin Proc* 1993; 68: 642—651
- 5) Sturzenegger M, Mattle HP, Rivoir A, et al: Ultrasound findings in carotid artery dissection: analysis of 43 patients. *Neurology* 1995; 45: 691—698
- 6) 植田明彦, 稲富雄一郎, 米原敏郎ら: 急性期に多様な形態変化をきたした鈍的外傷による総頸動脈解離の1例. *臨床神経* 2006; 46: 631—637
- 7) Fann JI, Smith JA, Miller DC, et al: Surgical management of aortic dissection during a 30-year period. *Circulation* 1995; 92 [Suppl II]: II-113—II-121
- 8) Ehrlich MP, Ergin MA, McCullough JN, et al: Results of immediate surgical treatment of all acute type A dissections. *Circulation* 2000; 102 [Suppl III]: III-248—III-252
- 9) Pansini S, Gagliardotto PV, Pompei E, et al: Early and late risk factors in surgical treatment of acute type A aortic dissection. *Ann Thorac Surg* 1998; 66: 779—784
- 10) Chirillo F, Marchiori MC, Andriolo L, et al: Outcome of 290 patients with aortic dissection. A 12-year multicentre experience. *Eur Heart J* 1990; 11: 311—319
- 11) 木村和美: 超急性期脳梗塞に対する rt-PA 静注療法. *臨床神経* 2008; 48: 311—320
- 12) 篠原幸人, 峰松一夫: アルテプラゼ適正使用のための注意事項〜胸部大動脈解離について〜. *脳卒中* 2008; 30: 443—444
- 13) 棚橋紀夫: 虚血性脳卒中中症状を呈した大動脈解離症例の報告について. *脳卒中* 2008; 30: 450—451

Abstract**A case of brain infarction and thoracic aortic dissection without chest nor back pain diagnosed by carotid duplex ultrasonography**

Kouichirou Maeda, M.D., Masahiro Yasaka, M.D., Yoshiyuki Wakugawa, M.D.,
Toshiyasu Ogata, M.D. and Yasushi Okada, M.D.
Department of Cerebrovascular Disease, Clinical Research Center,
National Hospital Organization Kyushu Medical Center

A 63-year-old man was admitted because of sudden transient consciousness disturbance and left-side hemiparesis 110 minutes after the onset. Typical symptoms of aortic dissection, such as chest pain, back pain, neck pain, laterality of blood pressure or hypotension were not found. Brain magnetic resonance imaging (MRI) showed multiple acute brain infarction of the right middle cerebral artery territory. Carotid duplex ultrasonography demonstrated a subintimal dissection with a false channel of the right common carotid artery (CCA) and the right internal carotid artery (ICA). Thoracoabdominal computed tomographic (CT) scan demonstrated the false lumen in ascending and descending thoracic aorta. Cervical CT scan showed a dissection with a false channel of the right CCA. Intravenous administration of recombinant tissue plasminogen activator (rt-PA) is a contraindication therapy in patients of brain infarction with aortic dissection. Thus our patient showed thoracic aortic dissection with extension of the dissection toward the right internal carotid artery. And the patient complained of neither the pain in the chest, the back nor the neck. So we emphasize the necessity of carotid duplex ultrasonography examination before intravenous administration of rt-PA in the treatment of the cerebral infarction, regardless of having chest pain, back pain, neck pain or not.

(Clin Neurol, 49: 104—108, 2009)

Key words: brain infarction, thoracic aortic dissection, dissection of carotid artery, chest pain, back pain, carotid duplex ultrasonography
