

症例報告

顔面をふくまない半身の温痛覚障害のみを呈した 延髄外側梗塞の67歳男性例

柏村 陽子 川井 元晴 小笠原淳一
古賀 道明 根来 清 神田 隆*

要旨：顔面をふくまない半身の温痛覚障害のみを呈した67歳男性例を報告する。左半身の激痛とびりびり感があり、左C3髄節レベル以下に温度覚低下と著明な痛覚過敏をみとめたが、通常の頭部・脊髄MRIでは明らかな異常信号域を指摘できなかった。顔面の感覚障害やめまい、構音障害、歩行障害はなかったが、左半身の激痛とびりびり感といった特徴的な感覚症状から延髄外側症候群をうたがい、thin sliceで再検した頭部MRIでT₂強調画像で右延髄外側に直径1mm大の高信号域をみとめ、延髄外側梗塞と診断できた。本例は顔面をふくまない半身の感覚障害が唯一の症状であり、椎骨動脈系の分水嶺にあたる外側脊髄視床路のみが障害されたと考えた。痛みにはカルバマゼピンが有効であった。

(臨床神経, 49: 262—266, 2009)

Key words：延髄外側症候群, 延髄外側梗塞, 頭部MRI, 外側脊髄視床路

はじめに

延髄外側症候群は延髄背外側部の梗塞によって生じる症候群で、三叉神経脊髄路および核、外側脊髄視床路、疑核、前庭神経核、下小脳脚、交感神経路などが障害され各々の神経徴候を示す。延髄における血管支配は他の脳幹部と同様にバリエーションに富むため、支配血管の閉塞にともない様々な病変分布とそれに対応する多彩な症状を呈するが¹⁾、ほぼ全例で顔面の感覚障害やめまい、歩行障害を随伴している。本例は顔面をふくまず、左半身の激痛とびりびり感といった特徴的な感覚症状のみを有し、外側脊髄視床路のみが限局性に障害されたまれな症例であり報告する。

症 例

患者：67歳、男性、右きき。

主訴：顔面をふくまない左半身の感覚障害。

既往歴：30歳時より糖尿病、63歳時より高血圧・高脂血症を指摘され内服加療中。65歳時 頭部MRIで陳旧性脳梗塞を指摘され、アスピリン内服を開始された。

家族歴：父親・弟が糖尿病。

生活歴：飲酒 ビール350ml、焼酎1合/日、喫煙 なし。

現病歴：2006年3月入浴時に、左半身が温度を感じにくいことに気付いた。触覚にはとくに異常を感じなかったが、タイ

ルなど冷たいものに左半身が触れると激痛を感じた。めまいや構音障害、歩行障害はなかった。左半身の激痛とびりびり感が持続したため同年5月当科入院した。

入院時現症：一般身体的所見は身長159.2cm、体重67.9kg、BMI26.8、体温36.6℃、脈拍66/分・整、血圧123/70mmHgであり、頸動脈雑音は聴取しなかった。神経学的所見では、意識清明、眼球運動正常、眼振はなく、瞳孔不同や眼瞼裂狭小化もなかった。顔面運動・感覚正常、構音・嚥下をふくめ脳神経に異常はみとめなかった。四肢体幹の筋力低下はなし。感覚系では、40℃程度に温めたホットタオルや10℃程度の冷水を入れた試験管をもちいることで、左C3髄節レベル以下における温冷覚低下の存在が確認された。爪楊枝で軽く触る程度の痛み刺激に対しては鈍麻していたが、ルーレットで左体幹や四肢を刺激すると激しい痛みを呈し、氷などによる寒冷刺激でも痛みは増強した。位置覚・振動覚は正常であった。小脳系・自律神経系に異常なし。腱反射はアキレス腱反射が両側低下、病的反射はなかった。

入院時検査所見：末梢血はWBC 3,370/ μ l、Hb 11.2g/dl、Ht 35.3%、Plt 16.1万/ μ lであった。血液生化学的検査では空腹時血糖131mg/dl、HbA1c 6.5%と軽度高値、尿素窒素35mg/dl、クレアチニン1.49mg/dlと上昇していた。総コレステロール値、トリグリセリド値は正常範囲内、凝固系はプロトロンビン時間100%、活性部分トロンボプラスチン時間コントロール29.2秒と異常はなかった。赤沈の亢進もなく、抗核抗体や抗カルジオリピン抗体をふくめ、各種自己抗体は陰性であった。ま

*Corresponding author: 山口大学大学院医学系研究科神経内科〔〒755-8505 山口県宇部市南小串1-1-1〕
山口大学大学院医学系研究科神経内科
(受付日：2008年8月27日)

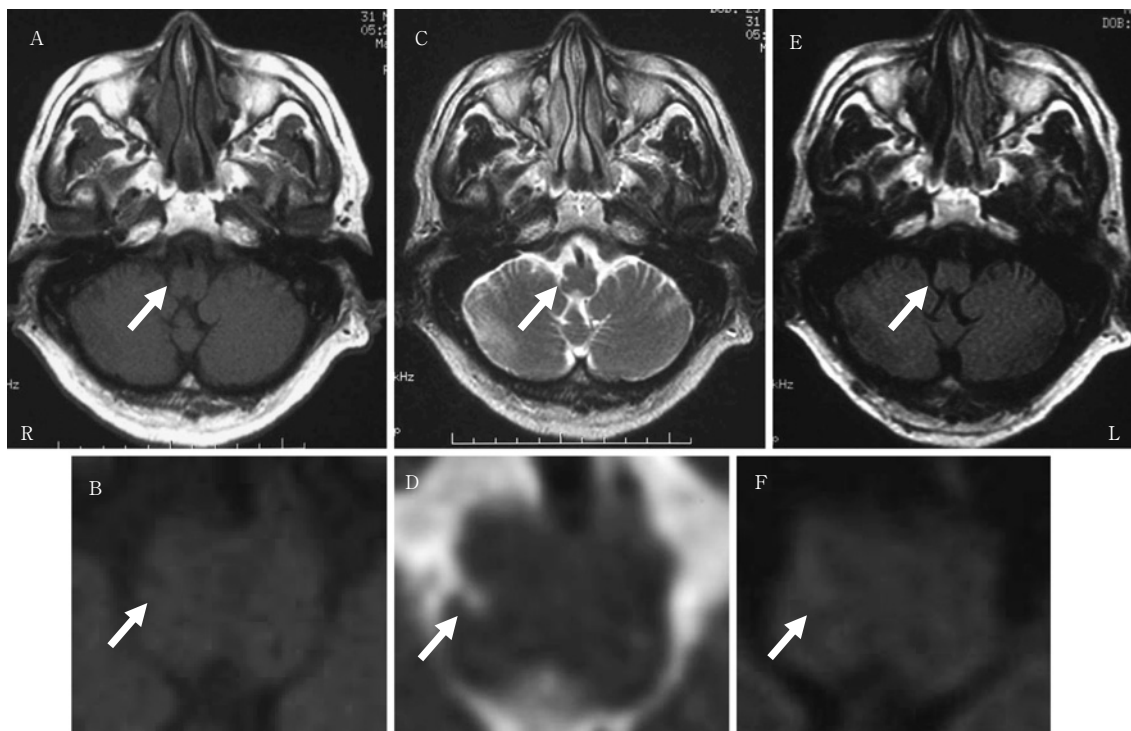


Fig. 1 T1-weighted (T1WI) magnetic image (6.5 mm slice) showed low intensity spot of 1 mm in diameter at right lateral side of medulla (arrow).

T2-weighted (T2WI) magnetic resonance image and Fluid attenuated inversion recovery (FLAIR) image (6.5 mm slice) showed high intensity spot corresponding to the low intensity spot on the T1WI T1WI image.

(A) T1WI (Siemens 1.5T TR/TE = 500/14), and (B) an enlarged image of medulla of (A)

(C) T2WI (Siemens 1.5T TR/TE = 4,000/106), and (D) an enlarged image of medulla of (C)

(E) FLAIR (Siemens 1.5T TR/TE = 8,002/148), and (F) an enlarged image of medulla of (E)

た髄液検査でも異常所見はなかった。電気生理学的検査では両側腓腹神経の感覚神経活動電位 (SAP) が右 3.1 μ V, 左 3.3 μ V と低下をみとめた。そのほかの感覚神経および運動神経はすべて正常であった。通常の頭部 MRI (スライス厚 8.4mm) では、T₂強調画像および FLAIR 画像で両側大脳白質に点状の高信号域が散在性にみられたものの、左半身における感覚障害の責任病巣はみいだせなかった。また頸椎 MRI をふくめ、脊髄の MRI 検査においても圧迫性病変や髄内異常信号域はなかった。

Thin slice (スライス厚 6.5mm) で頭部 MRI を再検討したところ、右延髄外側に T₁強調画像で直径 1mm 大の低信号域、T₂強調画像と FLAIR では高信号域をみとめ (Fig. 1)、今回の責任病巣と判断した。頭頸部 MRA では、両側後交通動脈の描出不良と左椎骨動脈の描出不良および後下小脳動脈分岐部より近位で右椎骨動脈の狭窄をみとめた (Fig. 2)。

入院後経過：臨床症状、画像所見から延髄外側梗塞と診断した。左半身の激痛に対してはカルバマゼピンを 600mg/日まで増量したところ症状は軽快したため自宅退院とした。また本症例ではアスピリン内服中であったが、椎骨動脈の描出不良と狭窄があったため、シロスタゾールの内服に変更した。脳梗塞の危険因子である糖尿病・高血圧・高脂血症について

は内服薬でのコントロールを継続している。

考 察

延髄外側症候群の典型例では、延髄背外側部の三叉神経脊髄路および核、外側脊髄視床路、疑核、前庭神経核、下小脳脚、交感神経路などが同時に障害される。そのため、病巣側の顔面の温痛覚障害と対側の体幹・上下肢の温痛覚障害、病巣側の軟口蓋・咽頭・喉頭の麻痺による嚥下障害・嘔声・構音障害、病巣側の小脳失調、病巣の Horner 症候群などを呈する¹⁾。本症候群は非典型例が数多く存在することが知られており、Currer ら²⁾や Matsumoto ら³⁾は同症候群を感覚障害と病巣との広がりによっていくつかの病型に分類している。しかし、これらの報告ではいずれの病型においても三叉神経脊髄路および核をふくむ複数の神経核・神経路が病巣にふくまれているため、嚥下障害やめまい、歩行障害などの症状を随伴している。

Kameda ら⁴⁾は、延髄外側梗塞 167 例のうち、89% に感覚障害が存在し、そのほとんどが顔面の感覚障害をふくんでいたと報告している。また構音障害を 75%、めまいを 73%、Horner 症候群を 72%、小脳失調を 69% でみとめ、多くの例で感

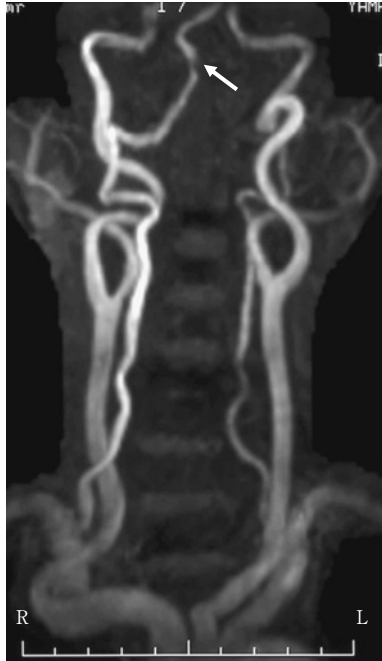


Fig. 2 Magnetic resonance angiography showed focal stenosis of right vertebral artery (arrow). Left vertebral artery was not imaged.

覚障害に加えてこれらの随伴症状をともなっていることがわかる。一方、山崎ら⁵⁾は、延髄外側梗塞の18%が顔面を除く半身の感覚障害を呈したと述べているが、めまいや歩行障害などの随伴症状の有無については明確に述べていない。唯一Blitsheynら⁶⁾が随伴症状をとまわず、感覚障害のみを呈した例を報告している。しかし、この例では本例とはことなり半身に加え対側顔面の温痛覚障害が存在している。本例のように他の随伴症状をとまわず、顔面をふくまない半身の感覚障害のみを呈した症例は一例もなかった。

本例は臨床所見から外側脊髄視床路のみが限局して障害されているものと考えた。しかし、当初施行した通常 slice 幅でのMRIでは病巣をとらえることができず、再検した thin slice のMRIで外側脊髄視床路と考えられる延髄外側部に一致した直径1mm大の小さな高信号域を明確にとらえることができ、確定診断にいたった。本例では発症から診察まで2カ月が経過しており、経過中に顔面の感覚障害が消失した可能性も考えられる。しかし、詳細な問診をおこなっても顔面の感覚障害を示唆する自覚症状を聴取することはできなかった。また、発症当初は延髄外側症候群の他の症候があり、その後、本例のように半身の感覚障害のみを呈したという例は報告されていない。

延髄は椎骨動脈とそのもっとも太い枝である後下小脳動脈(PICA)、左右の椎骨動脈が合流し脳底動脈となる手前で枝分かれする前脊髄動脈からの分枝によって血液を供給されており、血管分布から lateral territory, anterolateral territory, posterior territory, anteromedial territory の4つの領域に分けられる(Fig. 3)。Lateral territory は椎骨動脈と PICA の支配

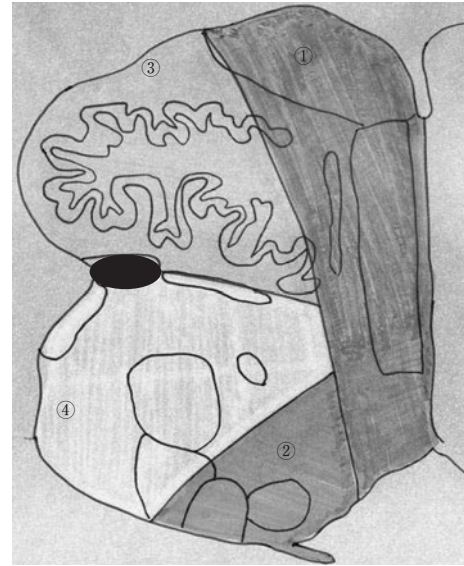


Fig. 3 Hemisection of medulla illustrating vascular territories (①-④).

In the present case, the lesion was located on lateral spinothalamic tract (black zone) and corresponded to watershed of anterolateral territory (③) and lateral territory (④).

- ① anteromedial territory
- ② posterior territory
- ③ anterolateral territory
- ④ lateral territory

域、anterolateral territory は前脊髄動脈の支配域、posterior territory はPICAの分枝の支配域、anteromedial territory は椎骨動脈および前脊髄動脈の支配域とされている⁷⁾。延髄外側症候群は従来、PICAの閉塞により生じるとされ、後下小脳動脈症候群と呼ばれることもあったが、その後Fisherら⁸⁾、Norrvingら⁹⁾は、剖検例や血管撮影などにより同症候群はPICAの閉塞よりも、椎骨動脈の閉塞によるものが多いと報告している。

本例は糖尿病・高血圧・高脂血症と多くの危険因子をもち、頭部MRAで両側椎骨動脈の描出不良と狭窄が確認でき、アテローム血栓性脳梗塞が病因として考えられた。外側脊髄視床路は延髄外側の lateral territory と anterolateral territory の分水嶺にあたる部位に位置する。延髄の広い範囲を支配する椎骨動脈の狭窄があるにもかかわらず、外側脊髄視床路のみに限局して梗塞を生じたのは、新たに生じたPICA分岐前の右椎骨動脈の狭窄によって、PICAと前脊髄動脈への血流が低下し、分水嶺であるこの部位が虚血に陥ったためと考えた。

今回、半身の温痛覚障害のみを呈し、延髄外側症候群の他の症候をとまっていなかったにもかかわらず、延髄外側梗塞をうたがった契機となったのは、左半身に突発した著明な痛覚過敏に加えて、触れるだけでびりびりするという特徴的な感覚症状であった。延髄外側症候群の感覚症状について

Kim ら¹⁰⁾は患者が訴える症状として多くみられるのは冷感や不愉快なしびれ、灼熱痛であると報告している。この特徴的な感覚症状は発症後も継続することが多く、過酷な後遺症となると指摘している。また彼らはこの発症後も続く痛みを“nonthalamic central poststroke pain (CPSP) syndrome”と名付けており、患者の83%でみられたと報告している。MacGowan ら¹¹⁾も延髄外側症候群の5%にCPSPをみとめたとし、“慢性的で自発的なライラする感覚”と表現している。CPSPが生じるメカニズムは、温痛覚経路の障害によって生じる求心路遮断症候群と考えられている¹²⁾。痛覚には局在のはっきりした識別痛覚を伝えるA δ 線維と局在のはっきりしない原始的痛覚を伝えるC線維がある。A δ 線維の痛覚は外側脊髓視床路を通り、C線維の痛覚は脳幹網様体を通る旧脊髓視床路によって伝わるとされている。外側脊髓視床路は視床後外側腹側核に入力、旧脊髓視床路は視床中心正中核・東傍核に入力する。外側脊髓視床路が障害を受けると過度のfeedbackメカニズムが働き、抑制されていない視床正中核・東傍核に過剰の反応がおこる。これによりC線維が興奮するため、形容しがたい、部位が限局されない痛みが生じると報告されている¹⁰⁾。本例における特徴的な感覚症状もこのようなメカニズムでC線維が過興奮し生じたと考えられる。またこの特徴的な感覚症状にはカルバマゼピンの内服が有効であった。カルバマゼピンのCPSPやC線維の過興奮に対する作用機序は十分には解明されていない。旧脊髓視床路は視床正中核・東傍核を通り、網様体に多数のシナプスを形成して上行し、視床下部、辺縁系、大脳皮質連合野、運動野、第二次体性感覚野に広く投射することによって、C線維の痛覚を伝える。抗けいれん薬はニューロンの過剰な興奮やその異常放電を抑制することが知られており、カルバマゼピンは、とくに大脳辺縁系をある程度選択的に抑制するとされている¹³⁾。本例においても求心路遮断によるC線維の過興奮をおさえ、上行性の投射を抑制することで治療効果がえられたと考えた。

本例は延髄外側梗塞でありながら、延髄外側症候群の他の症候は存在せず、外側脊髓視床路が限局性に障害されたため、顔面をふくまない対側半身の感覚障害のみを呈したきわめてまれな症例であった。突発した半身の耐えがたい痛みを主症状とした特徴的な感覚症状がみられる症例では本症は鑑別診断の一つに入りうる。通常 slice 幅のMRI撮像では病巣が見つからない可能性が高く、確定診断のためには thin slice での頭部MRI検査が必須であると考える。

本文の要旨は、第18回日本老年医学会中国地方会(2006年10月28日、広島)および第24回山口県脳血管障害研究会(2007年12月23日、山口)において発表した。

文 献

- 1) 荒木信夫：延髄外側症候群。神経内科 1997；47：349—358
- 2) Curreir RD, Griles CL, DeJong RN, et al: Some comments on Wallenberg's lateral medullary syndrome. Neurology 1961; 11: 778—791
- 3) Matsumoto S, Okuda B, Imai T, et al: A sensory level on the trunk in lower lateral brainstem lesions. Neurology 1988; 38: 1515—1519
- 4) Kameda W, Kawanami T, Kurita K, et al: Lateral and medial medullary infarction: A comparative analysis of 214 patients. Stroke 2004; 35: 694—699
- 5) 山崎貴史, 中瀬泰然, 小倉直子ら：延髄梗塞の臨床的検討。脳卒中 2007；29：502—507
- 6) Blitshteyn S, Rubino FA: Pure sensory stroke as an isolated manifestation of the lateral medullary infarction. J Neuroimaging 2005; 15: 82—84
- 7) Tatu L, Moulin T, Bogousslavsky J, et al: Arterial territories of human brain: Brainstem and cerebellum. Neurology 1996; 47: 1125—1135
- 8) Fisher CM, Karnes WE, Kubik CS: Lateral medullary infarction. J Neuropathol Exp Neurol 1961; 20: 323—379
- 9) Norrving B, Cronqvist S: Lateral medullary infarction. Neurology 1991; 41: 244—248
- 10) Kim JS, Choi-Kwon S: Sensory sequelae of medullary infarction. Stroke 1999; 30: 2697—2703
- 11) MacGowan GJL, Janal MN, Clark WC, et al: Central post-stroke pain and Wallenberg's lateral medullary infarction: Frequency, character, and determinants in 63 patients. Neurology 1997; 49: 120—125
- 12) Schott GD: From thalamic syndrome to central post-stroke pain. J Neurol Neurosurg Psychiatry 1995; 61: 560—564
- 13) 衛藤誠二, 川平和美, 下堂蘭恵ら：視床痛。痛みと臨床 2004；4：108—114

Abstract**Hyperalgesia with loss of temperature sensation in one side of the body due to pinpoint infarction of contralateral spinothalamic tract**

Yoko Kashiwamura, M.D., Motoharu Kawai, M.D., Ph.D., Junichi Ogasawara, M.D., Ph.D.,
Michiaki Koga, M.D., Ph.D., Kiyoshi Negoro, M.D., Ph.D. and Takashi Kanda, M.D., Ph.D.
Department of Neurology and Clinical Neuroscience, Yamaguchi University Graduate School of Medicine

We report a 67-year-old man who presented sudden loss of temperature sensation associated with hyperalgesia in the left trunk and extremities. No abnormal lesions were found on routine magnetic resonance image (MRI) in the brain and spinal cord. He did not show common manifestations of the lateral medullary syndrome including vertigo, nystagmus, ataxia, Horner's syndrome and ipsilateral facial sensory loss. We however suspected this syndrome, because he complained of characteristic, severe pain and electrical sensations in one side of his body. Re-examined, thinly sliced T2-weighted MRI showed a very small high intensity spot in the right medulla, corresponding to the location of lateral spinothalamic tract. Oral carbamazepine was partially effective to ameliorate the intractable central poststroke pain.

(Clin Neurol, 49: 262—266, 2009)

Key words: lateral medullary syndrome, lateral medullary infarction, magnetic resonance image, spinothalamic tract, central poststroke pain
