

t-PA 投与が著効した後、一過性無脈性心停止を呈した 高齢者心原性脳塞栓症の1症例

山本 有希¹⁾ 鈴木 誠¹⁾ 川田 好高¹⁾
鴨川 賢二²⁾ 岡本 憲省²⁾ 奥田 文悟²⁾

要約 症例は77歳女性、僧帽弁狭窄症に合併した心房細動に対してワーファリンによる抗凝固療法を行っていた。当科定期外来受診後の帰宅タクシーの中で突然の右上肢脱力を自覚した(15時50分)。直接近医を受診し、右片麻痺を主訴とする急性期脳梗塞疑いの診断を受け当院三次救急に搬送された(16時55分)。来院後速やかに神経症状は消失した。緊急頭部CT検査には異常所見なく、緊急MRI検査の拡散強調像にて左島皮質に高信号病変を認めたが明らかな出血と梗塞所見はなく一過性脳虚血発作(transient ischemic attack, TIA)と診断しヘパリンによる加療を開始した(18時00分)。同日20時30分に再び右片麻痺、右顔面神経麻痺、構音障害が出現した。頭部CT検査にて虚血性脳梗塞発症と診断し tissue plasminogen activator (t-PA) の静脈内投薬を開始した(22時35分)。t-PA投与後90分にて神経症状はほぼ消失した(0時5分)。t-PA投与93分後に突然の徐脈から一過性心静止になった(0時8分)。心肺蘇生にて速やかに回復し、翌朝には意識清明で軽微な右顔面神経麻痺と右上肢の麻痺を残すのみであった。第14病日に、僧帽弁置換術ならび左心耳縫縮術を施行した。第40病日、modified Rankin scale 0にて退院した。TIA後の脳梗塞に対してt-PAによる経静脈的血栓溶解療法が著効し且つt-PA投与後に一過性心停止を来した高齢者心原性塞栓症の1症例を経験した。t-PA投与後の一過性心停止については過去に報告例がなく、心停止の原因としては島皮質領域の障害の関与が示唆された。

Key words : 心房細動, 高齢者心原性塞栓症, t-PA, 一過性心停止

(日老医誌 2009; 46:352-357)

はじめに

虚血性脳梗塞の発症は加齢に伴い増加している。Japan Multicenter Stroke Investigators' Collaboration (J-MUSIC) 研究によれば患者の平均年齢は70歳を超えており、特に心原性塞栓症の発症年齢は平均73.5歳と有意に高齢である¹⁾。虚血性脳梗塞に対する tissue plasminogen activator (t-PA) を用いた経静脈的血栓溶解療法は、その神経学的障害範囲を制限し予後の改善効果も示している²⁾。しかしt-PAを用いた血栓溶解療法は、時間的制約ならび75歳以上の高齢者に対しては慎重投与という条件が示されている³⁾。今回我々は、一過性脳虚血発作(Transient ischemic attack, TIA)後4.5時間で発症した虚血性脳梗塞に対しt-PA投与が著効した

77歳の高齢者心原性塞栓症を経験した。合併症としてt-PA投与後の無脈性心停止が発生した。国内外において現在までに同合併症の発生報告はなくその発症に関する考察も含め報告する。

症 例

症例: 77歳 女性。右利き。

主訴: 右片麻痺, 失語症。

既往歴: 糖尿病。

生活歴: 喫煙なし, 飲酒なし。

現病歴: 65歳時より僧帽弁狭窄症に伴う心房細動に対してワーファリンによる抗凝固療法を行っていた。2007年11月当科定期受診後の帰宅タクシー乗車内で突然右上肢脱力感が出現した(15時50分)。直接近医を受診し、右片麻痺を主訴とする急性期脳梗塞と診断し加療目的にて当院三次救急に搬送された(16時55分)。

入院時現症: 身長155cm, 体重43kg, 血圧135/78mmHg, 脈拍106回/分 不整, 体温36.4度 頸動脈雑音なし 心音不整 Levine IV/VIの拡張期ランブル雑

1) Y. Yamamoto, M. Suzuki, Y. Kawada: 愛媛県立中央病院循環器内科

2) K. Kamogawa, K. Okamoto, B. Okuda: 同 神経内科
受付日: 2008.7.28, 採用日: 2009.2.17

第19回日本老年医学会四国地方会推薦論文

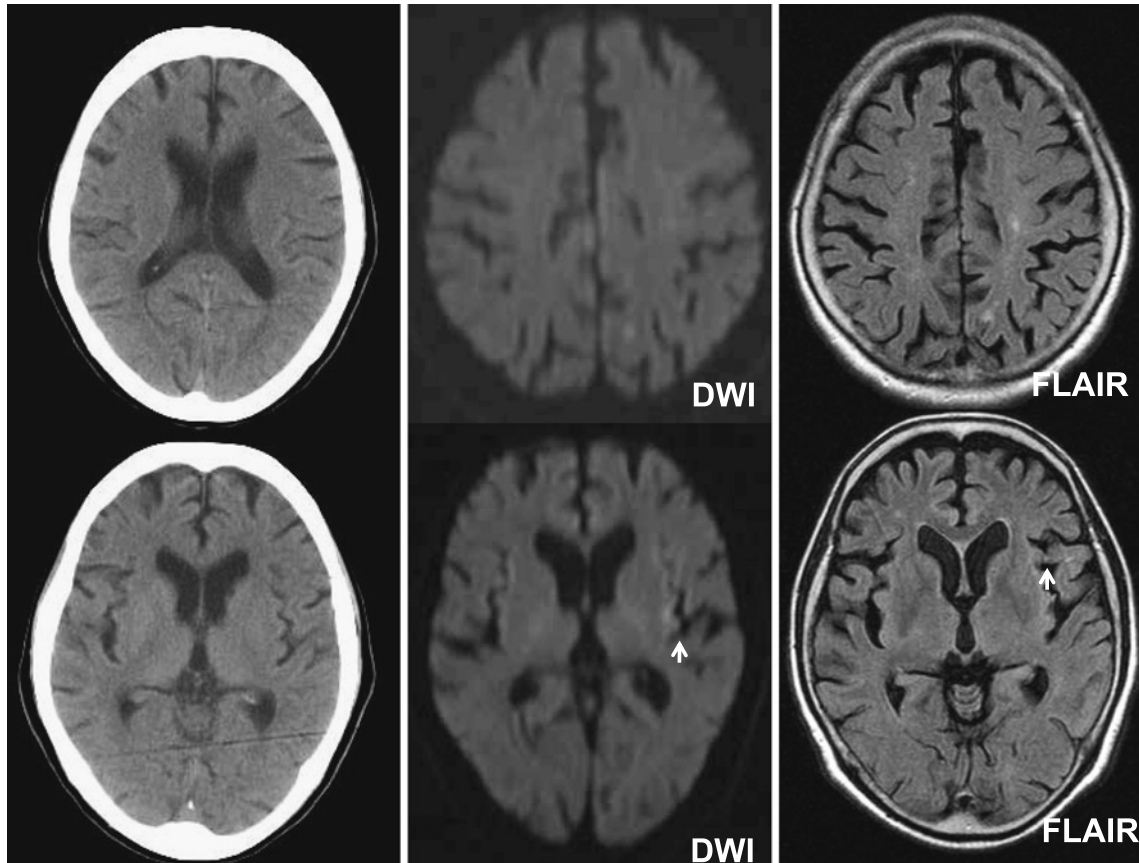


図1 来院時頭部CTならびMRI検査

来院時頭部CT：明らかな異常信号なし。

来院時頭部MRI：拡散強調像において左島皮質に小さな高信号病変が認められる。FLAIR 大脳白質に陳旧性ラクナ梗塞が散見される他、シルビウス裂部にいわゆる MCA dot signs 様の所見を認める。

DWI, diffusion weighted image.

音を心尖部に聴取 腹部平坦 下肢浮腫なし。

神経学的所見：意識清明，瞳孔不同はなく，対光反射迅速。軽度の右顔面神経麻痺あり。発語は非流暢で復唱は困難であった。物品呼称では喚語困難と保続が認められたが，聴覚性理解は比較的保たれており運動性失語を呈していた。右不全片麻痺（manual muscle test, MMT 右上肢 5-/V, 右下肢 5-/V）あり。四肢腱反射正常，病的反射はなく，小脳失調や，他覚的感覚障害なし。入院時の National institute of health stroke scale (以下 NIHSS) スコアは 3 点。

来院時血液検査：血算，肝腎機能障害なし 血糖 240 mg/dl HbA1c 6.4%，プロトロンビン時間(PT)63.9%，PT-INR 1.39（ワーファリン 2.5 mg 内服中），活性部分トロンボプラスチン時間（APTT）30.1 秒。

来院時頭部CT：明らかな異常信号なし（Fig. 1）。

来院時頭部MRI：拡散強調像（以下DWI）において左島皮質に小さな高信号病変が認められる。FLAIR 大

脳白質に陳旧性ラクナ梗塞が散見される他，シルビウス裂部にいわゆる MCA dot signs 様の所見を認めた（Fig. 1）。

来院時胸部X線：心胸郭比 60% 左第3弓の突出あり。

来院時経胸壁心エコー検査：左房径 48 mm，左房内にもややエコーを認めるが，明らかな血栓像はなし（Fig. 2-A）。トレース法にて 0.7 cm^2 の僧帽弁口面積の狭小化あり，三尖弁逆流圧較差による推定右室収縮期圧は 53.5 mmHg と上昇を認めた。

来院時心電図：心拍数 124/分の頻脈型心房細動。

入院後経過：搬送後 1 時間で，顔面を含む右片麻痺と失語症は消失した。心原性塞栓による一過性虚血性変化（TIA）と診断し，ヘパリンによる抗凝固療法を開始した（18 時 00 分）。

同日 20 時 30 分，右顔面神経麻痺，右不全片麻痺，構音障害が再度出現した（NIHSS スコア：5 点）。頭部CT

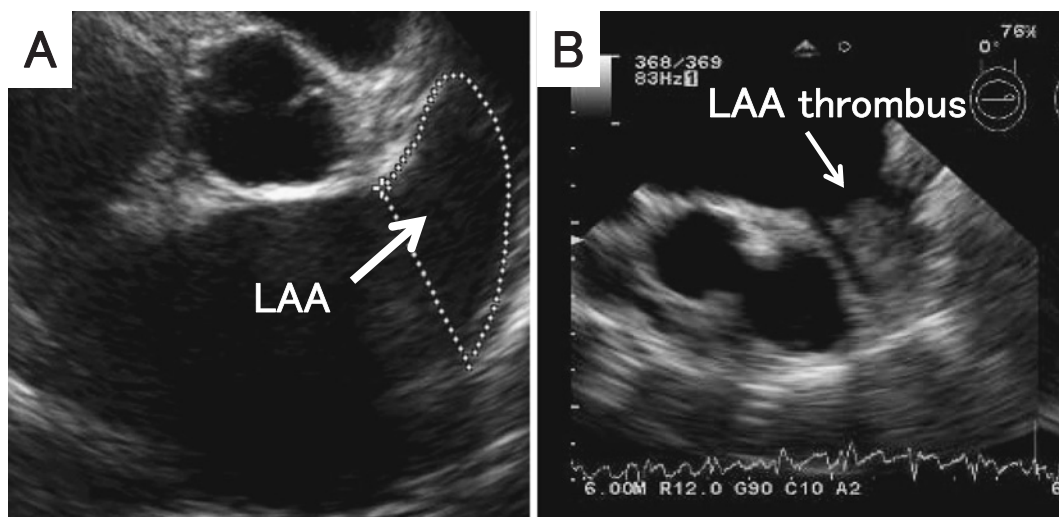


図2 経胸壁ならび経食道エコー検査

A. 来院時経胸壁心エコー検査 大動脈弁レベル短軸像にて左心耳に血栓像は認められない。
 B. t-PA 投薬2日目の経食道心エコー検査 左心耳内に巨大血栓像 (34×27 mm) を認める。LAA, left atrial appendage.

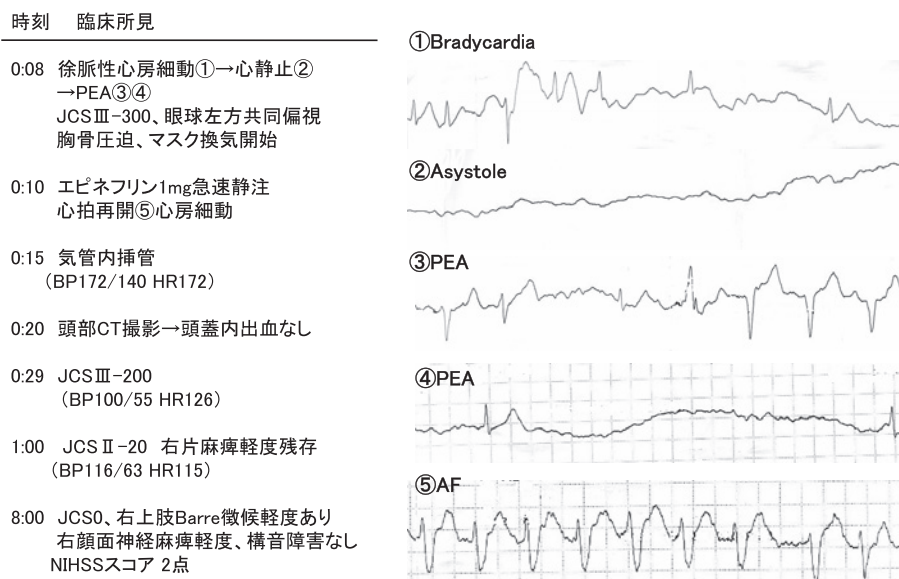


図3 t-PA 投薬後の無脈性心停止出現に関する時系列臨床経過。JCS, Japan coma scale, BP, blood pressure, HR, heart rate, PEA, pulseless electrical activity, AF, atrial fibrillation.

検査で出血がないことを確認し虚血性脳梗塞と診断した。t-PA の適応基準を満たしており (APTT 40.0 秒), 本人, 家族の同意のもと, 22 時 35 分にアルテプラゼ® (0.6 mg/kg) の投与を行った。投与後 30 分には右上肢の筋力改善を認め, 90 分後には軽度の右上肢の回内を認めるのみで伸展保持が可能となった。

t-PA 投与開始後 93 分に突然の徐脈性心房細動となり, 無脈性電気活動から心静止を来した (Fig. 3)。眼球は左方共同偏視を示した。ただちに心肺蘇生を開始し,

アドレナリン 1 mg の急速静脈投与後 2 分で心拍は再開し頻脈性心房細動に復帰した。頭部 CT 検査にて頭蓋内出血は認めず, 意識レベルは比較的速やかに改善した。翌朝は意識清明で軽微な右顔面神経麻痺と右上肢の麻痺を残すのみであった。

t-PA 投与 2 日後に, 経食道心エコー検査を施行した。左心耳内に 34×27 mm の血栓を認め (Fig. 2-B), 左心耳血流は平均 5.7 cm/sec と著明に低下していた。

第 10 病日の頭部 MRI では, 左前頭葉皮質下と左内包

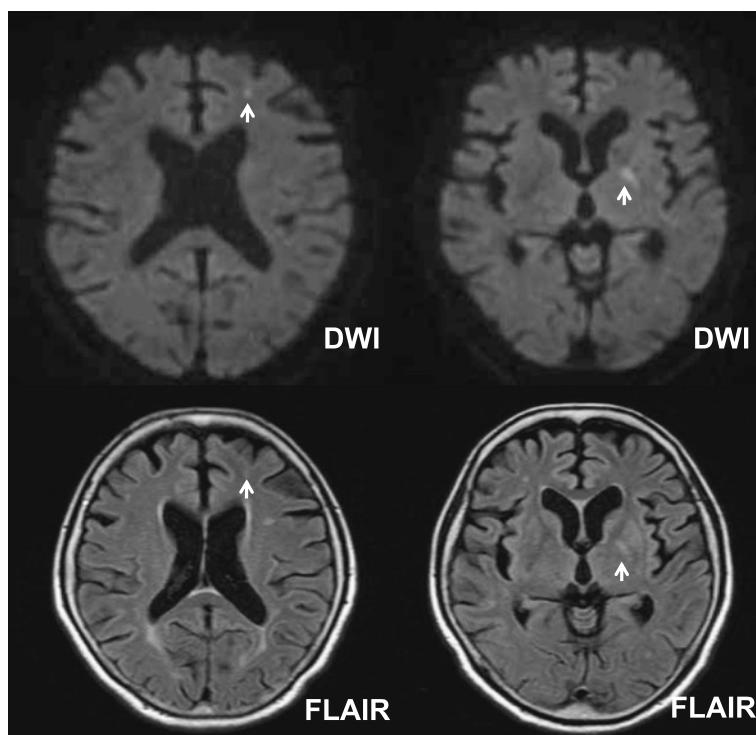


図4 第10病日の頭部MRI検査

左前頭葉皮質下と左内包膝部から後脚に拡散強調画像で高信号が認められる。DWI, diffusion weighted image.

膝部・後脚にDWIで高信号が認められたが、左島皮質部の高信号領域は消失していた (Fig. 4)。入院14日目に当院心臓外科にて左心耳縫縮術、僧帽弁置換術を施行した。術後経過も良好で modified Rankin scale 0 で第40病日に退院した。

考 察

今回我々は、TIA後の虚血性脳梗塞に対してt-PA投与が著効し且つ一過性心停止を来した稀な高齢者心原性塞栓症の1症例を報告した。本症例は77歳の後期高齢者であるが、t-PA投与90分後にはほぼ麻痺の消失を認め、退院時ならびに脳梗塞発症8カ月の現時点においても modified Rankin scale 0 の良好な神経学的転帰のもと日常生活に支障なく生活している。

急性期虚血性脳梗塞に対するt-PAの投薬は、その適応を遵守した場合、発症3カ月後の良好な神経学的転帰が非投与症例に比べ13%増加する一方、急性期の脳内出血の頻度が5.8%増加したと報告されている⁴⁾。t-PAを投薬した虚血性脳梗塞患者の長期予後については、急性期の神経症状の改善が強い規定因子として報告されている⁴⁾。適応年齢について National Institutes of Neurological Disorders and Stroke (NINDS) study の事後解

析では、75歳以上の高齢者でもNIHSSスコアが軽症から中等症例においては若年者と機能的予後は変わりなく、頭蓋内出血の頻度も相違ないことを示している⁵⁾。t-PA投与患者の院内死亡の規定因子として高年齢ならびに脳梗塞発症時の重度意識レベルの低下であることも前向きコホート研究により報告されている⁶⁾。ただし同研究ではt-PA非投与の高齢者(75歳以上)脳梗塞の死亡率が、壮年期(55歳未満)の4倍に増加することが併せて示されており、75歳以上の高齢発症脳梗塞はその年齢自体がt-PA投薬如何に関係なく急性期死亡の独立危険因子であることを示唆する。現時点では75歳以上の高齢者虚血性脳梗塞に対するt-PA投与の是非については明確な結論は出ていないが、少なくともNIHSSスコアの中症例までの使用に限りその有益性は有害性を凌ぐものと思われる。

本症例におけるt-PA投与後の無脈性心停止の発生原因には左島回を含む左シルビウス裂周囲の虚血が大きく関与していたと考えられる。冠動脈疾患や器質的心疾患を有さない脳梗塞患者において、急性期に心自律神経系の調節障害による心事故が報告されている⁷⁾。この中で脳梗塞後に生じたQT延長や再分極異常などの心電図異常が有害な心室性不整脈の発現や心停止の誘引となるこ

とが示唆されている。内臓知覚や心自律神経系の調節は大脳辺縁系 - 視床下部が中心的な役割をなしているが、島回は大脳辺縁系と密接な連結があり、心拍数や血圧のコントロールなどの心血管系の自律神経機能に深く関与していることが指摘されている⁸⁾。島回を含む虚血性病変によって不整脈を含む心自律神経障害が起こることが報告されているが、Oppenheimerらは、心電図のパワー解析から、左島回病変を有する脳梗塞患者において心拍数の変動率の低下と血圧と心拍数変動の間に有意な位相のずれが認められたことから、心自律神経系には左島回の機能が強く関与していることを報告している⁹⁾。一方、Halimらは島回病変を有する脳梗塞患者の経時的な心電図の検討で、完全左脚ブロック、QT延長、再分極異常などの心電図異常や心房細動の出現は右島回病変を有する患者で有意に多いことから、心自律神経の調整には右島回との関連が高いことを示唆している¹⁰⁾。本患者の来院時MRIのDWIならびFLAIR画像所見においても左島皮質の虚血性損傷が存在している所見を得ており、t-PA後のMRIでは左前頭葉皮質下と左内包膝部・後脚に梗塞巣が認められている。Megaらの報告では、右利きで左内包前脚と左尾状核頭、被殻を含む皮質下病変を有する患者は、右片麻痺、構音障害、失語症を生じており、特に失語症は急速に改善している¹¹⁾。本症例も初回の虚血発作時には運動性失語を呈していることから、左中大脳動脈の基幹部近傍の閉塞によって、大脳基底核とそれに隣接する島回を含んだ左シルビウス裂周囲の皮質、皮質下に広範な虚血を生じたことが示唆される。これまでの報告^{12)~14)}においても、島回における自律神経系への関与には、右側は交感神経系、左側は副交感神経系といった機能的な相違も指摘されているが、今回の一過性心停止は、短時間に左島回領域に虚血発作と再灌流を繰り返したことによって、心自律神経系の調整機能にアンバランスを生じた結果引き起こされたものと推測された。国内外問わず、過去にt-PAと不整脈との関係を示す報告はないが、t-PA投与の直接の副作用の可能性については、島回以外の虚血性病変における不整脈の発現の有無についても臨床並び基礎的検証が必要と思われる。

本症例は僧帽弁狭窄症に伴う心房細動を有しており10年以上のワーファリン長期服用患者であった。発症当日のプロトロンビン時間はINR1.3と有効域より低値を示した。Birmingham Atrial Fibrillation Treatment of the Aged (BAFTA) studyでは75歳以上の高齢心房細動患者においてワーファリンはアスピリンより脳梗塞、出血性梗塞、血栓塞栓症の発症の予防に優れており、

さらに主要出血性合併症の危険度も有意差がなかったと報告している¹⁵⁾¹⁶⁾。一方実地医療現場において高齢者のワーファリン服薬については、過量内服や飲み忘れも多く、ワーファリン拮抗作用をもつ食物の摂取による治療効果のばらつきもよく経験する。実際に服薬の副作用で救急受診する統計報告でワーファリンは常に上位ランクに位置している¹⁷⁾。したがって、虚血性脳梗塞の高リスク高齢者に対してはワーファリンの積極的な投薬ならび重篤な出血性合併症を回避するためのきめ細やかな内服指導が必須であることを再認識させた。

まとめ

今回我々は77歳高齢者の心原性塞栓症に対してt-PA投与が著効した症例を報告した。高齢者の急性期脳塞栓症に対するt-PAの投薬については今後更なる大規模臨床研究による検討が必要である。さらにt-PA投与後の心停止は極めて稀であるが、重篤な合併症として留意すべきである。

文 献

- 1) Kimura K, Kazui S, Minematsu K, Yamaguchi T: Analysis of 16,922 patients with acute ischemic stroke and transient ischemic attack in Japan. A hospital-based prospective registration study. *Cerebrovasc Dis* 2004; 18: 47-56.
- 2) The National Institute of neurological disorders and stroke rt-PA stroke study group: Tissue plasminogen activator for acute ischemic stroke. *N Engl J Med* 1995; 333: 1581-1587.
- 3) 日本脳卒中学会医療向上・社会保険委員会 rt-PA (アルテプラゼ) 静注療法指針部会: rt-PA (アルテプラゼ) 静注療法適正治療指針. *脳卒中* 2005; 27: 327-354.
- 4) Saposnik G, Young B, Silver B, Webster F, Beletsky V, Jain V, et al.: Lack of improvement in patients with acute stroke after treatment with thrombolytic therapy. Predictor and association with outcome. *JAMA* 2004; 292: 1839-1844.
- 5) The NINDS t-PA stroke study group: Generalised Efficacy of t-PA for Acute stroke. *Stroke* 1997; 28: 2119-2125.
- 6) Heuschmann PU, Kolominsky-Rabas PL, Roether J, Misselwitz B, Lowitzsch K, Heidrich J, et al.: Predictor of in-hospital mortality in patients with acute ischemic stroke treated with thrombolytic therapy. *JAMA* 2004; 292: 1831-1838.
- 7) Oppenheimer SM, Hachinski V: The cardiac consequences of stroke. *Neurol Clin N Am* 1992; 10: 167-176.
- 8) Cechetto DF, Saper CB: Evidence for a viscerotopic sensory representation in the cortex and thalamus in the rat. *J Comp Neurol* 1987; 262: 27-45.
- 9) Oppenheimer SM, Kedem G, Martin WM: Left-insular cortex lesions perturb cardiac autonomic tone in hu-

- mans. *Clin Auton Res* 1996; 6: 131-140.
- 10) Halim A, Stephane B, Julien L, Karen O, Pierre A: Insular involvement in the brain infarction increase risk for cardiac arrhythmia and death. *Ann Neurol* 2006; 59: 691-699.
 - 11) Mega MS, Alexander MP: Subcortical aphasia: the core profile of capsulostriatal infarction. *Neurology* 1994; 44: 1824-1829.
 - 12) Oppenheimer S: The anatomy and physiology of cortical mechanism of cardiac control. *Stroke* 1993; 24: 13-15.
 - 13) Tokgözüoğlu SL, Batur MK, Topçuoğlu MA, Saribas O, Kes S, Oto A: Effect of stroke localization on cardiac autonomic balance and sudden death. *Stroke* 1999; 30: 1307-1311.
 - 14) Colivicci F, Bassi A, Santini M, Caltagirone C: Cardiac autonomic derangement and arrhythmias in right-sided stroke with insular involvement. *Stroke* 2004; 35: 2094-2098.
 - 15) Mant J, Hobbs R, Fletcher K, Roalfe A, Fitzmaurice D, Lip GYH, et al: Warfarin versus aspirin for stroke prevention in an elderly community population with atrial fibrillation (the Birmingham atrial fibrillation treatment of the aged study, BAFTA): a randomized controlled trial. *Lancet* 2007; 370: 493-503.
 - 16) Garcia D, Hylek E: Stroke prevention in elderly patients with atrial fibrillation. *Lancet* 2007; 370: 460-461.
 - 17) Budnitz DS, Pollock DA, Weidenbach KN, Mendelsohn AB, Schroeder TJ, Anest JL: National Surveillance of emergency department visits for outpatient adverse drug event. *JAMA* 2006; 296: 1858-1866.

Pulseless arrest in an elderly patient treated with intravenous tissue plasminogen activator for cardioembolic ischemic stroke

Yuki Yamamoto¹⁾, Makoto Suzuki¹⁾, Yoshitaka Kawada¹⁾, Kenji Kamogawa²⁾,
Kensho Okamoto²⁾ and Bungo Okuda²⁾

Abstract

A 77-year-old woman, who had a history of rheumatic mitral stenosis with atrial fibrillation (AF), was referred and admitted to our hospital because of a transient ischemic attack at 4:55 p.m.. She had taken warfarin for over 10 years, but her condition was not well controlled on admission. At 8:30 p.m., she had acute ischemic stroke with right facial palsy, right hemiparesis and slurred speech. At 10:35 p.m., she was treated with intravenous tissue plasminogen activator (t-PA) and her neurological deficits almost fully recovered by 0:05 a.m. (90 min after t-PA started). At 0:08 a.m., she collapsed due to sudden pulseless arrest. Using advanced life support, she soon recovered with no complications. After mitral valve replacement and left atrial appendectomy, she was discharged with a modified Rankin scale 0 at day 40. To the best of our knowledge, this is the first case report showing pulseless arrest immediately after treatment with t-PA in an elderly patient with ischemic stroke. Left insular injury seemed to be a crucial mechanism of pulseless arrest in this case.

Key words: *Atrial fibrillation, Elderly cardioembolic stroke, t-PA, Pulseless arrest*

(*Nippon Ronen Igakkai Zasshi* 2009; 46: 352-357)

1) Department of Cardiology, Ehime Prefectural Central Hospital

2) Department of Neurology, Ehime Prefectural Central Hospital