

## 症例報告

## 頭部 MRI にて広汎な病変をみとめ、抗 GAD 抗体の関連が示唆された免疫介在性脳症の 1 例

小早川優子 立石 貴久\* 河村 信利  
土井 光 大八木保政 吉良 潤一

**要旨：**症例は 36 歳女性。全身痙攣にて前医へ入院し、抗けいれん薬に抵抗性の意識消失発作をくりかえし、頭部 MRI にて両側前頭葉を中心に広汎な T<sub>2</sub>延長病変をみとめ当院へ転院した。精査にて血清、髄液中の抗 glutamic acid decarboxylase (GAD) 抗体価の異常高値をみとめ、血漿交換療法にて抗体価の低下とともに臨床症状、画像所見が改善した。抗 GAD 抗体陽性の神経疾患として Stiff-person 症候群や難治性てんかんが知られているが、本症例のように広汎な MRI 病変をともなう免疫介在性脳症の報告はきわめてまれである。症候性てんかんとともなう脳症では、広汎な MRI 病変を呈するばあいでも抗 GAD 抗体の関連をうたがう必要がある。

(臨床神経 2010;50:92-97)

**Key words：**抗GAD抗体, 難治性てんかん, 脳症, 頭部MRI, 血漿交換療法

### はじめに

Glutamic acid decarboxylase (GAD) は、グルタミン酸から  $\gamma$ -aminobutyric acid (GABA) を産生する際に働く酵素で、抗 GAD 抗体は GAD を阻害して GABA の産生を抑制することで神経症状を呈するとされる。抗 GAD 抗体が陽性となる神経疾患で代表的なものとしては Stiff-person 症候群<sup>1)</sup>があげられる<sup>1)</sup>。他にも、慢性の小脳性運動失調<sup>2)</sup>や難治性てんかん<sup>3)</sup>、口蓋ミオクローヌス<sup>4)</sup>、辺縁系脳炎<sup>5)~7)</sup>においても抗 GAD 抗体の関与が示唆されている。抗 GAD 抗体に関連したてんかんの報告例のほとんどは、薬剤耐性の側頭葉てんかんで、頭部 MRI は正常もしくは海馬硬化のみみとめるのが特徴である。今回われわれは薬剤抵抗性のてんかん発作をくりかえし、頭部 MRI にて広汎な病変をみとめ、血清、髄液中の抗 GAD 抗体が陽性であった免疫介在性と思われる脳症例を経験したので報告する。

### 症 例

症例：36 歳、女性

主訴：全身痙攣、意識消失発作

既往歴、生活歴、家族歴：特記事項なし。

現病歴：200X 年 12 月上旬より、時折嗅覚異常や視覚異常、幻聴、右半身のしびれを自覚していた。近医を受診し頭部 MRI にて前頭葉や後頭葉の一部に T<sub>2</sub>延長病変を指摘されて

いた (Fig. 1 (a)~(d))。12 月 28 日自宅で意識消失、嘔吐、失禁しているところを発見され近医へ救急搬送された。病院到着時に全身痙攣をおこした。ジアゼパムの投与で痙攣は消失したが、JCS 200 で、38℃ の発熱あり。髄液検査で細胞数 21/ $\mu$ l (すべて単核球) と軽度上昇していたが、蛋白は 23mg/dl と正常であった。頭部 MRI では前頭葉眼窩面や左側頂葉、頭頂葉内側に 12 月上旬に前頭葉や後頭葉にみとめていた病変と同様の病変をみとめていた (Fig. 1 (e)~(h))。入院後バルプロ酸の内服を開始した後は全身痙攣をみとめなくなり徐々に意識レベルも改善したが、翌年 1 月に入り突然数分間ほど目がうつろになり会話ができなくなるといった発作をくりかえし、幻聴や幻覚も出現した。ゾニサミド 200mg/日の内服を追加したが発作はおさまらず、1 月中旬には発作が頻回となりほとんど会話ができない状態となった。この時期の採血で血清のピルビン酸が 23.4mg/dl と上昇していたことから、ミトコンドリア脳筋症がうたがわれ、内服薬をバルプロ酸からフェノバルビタール 200mg/日へ変更された。その後発作の頻度は減少したが、1 月末の頭部 MRI にて T<sub>2</sub>延長病変が両側前頭葉を中心に広汎に拡大していたため、当院へ紹介入院となった。

入院時所見：身長 159cm、体重 42kg、血圧 105/70mmHg、脈拍 98/分、体温 35.8℃、全身理学所見では、顎下、鎖骨上、両鼠径部に径 3~4cm ほどの腫脹と圧痛をともなうリンパ節をみとめ、全身に小発疹が散在していた。神経学的所見では、意識は JCS 2、全体に動作や応答が緩慢で、HDS-R 20 点、三宅式記銘力検査や Wisconsin card sorting test は遂行不可能で

\*Corresponding author: 九州大学大学院医学研究院神経内科学 [〒812-8582 福岡市東区馬出 3-1-1]  
九州大学大学院医学研究院神経内科学  
(受付日：2009 年 7 月 9 日)

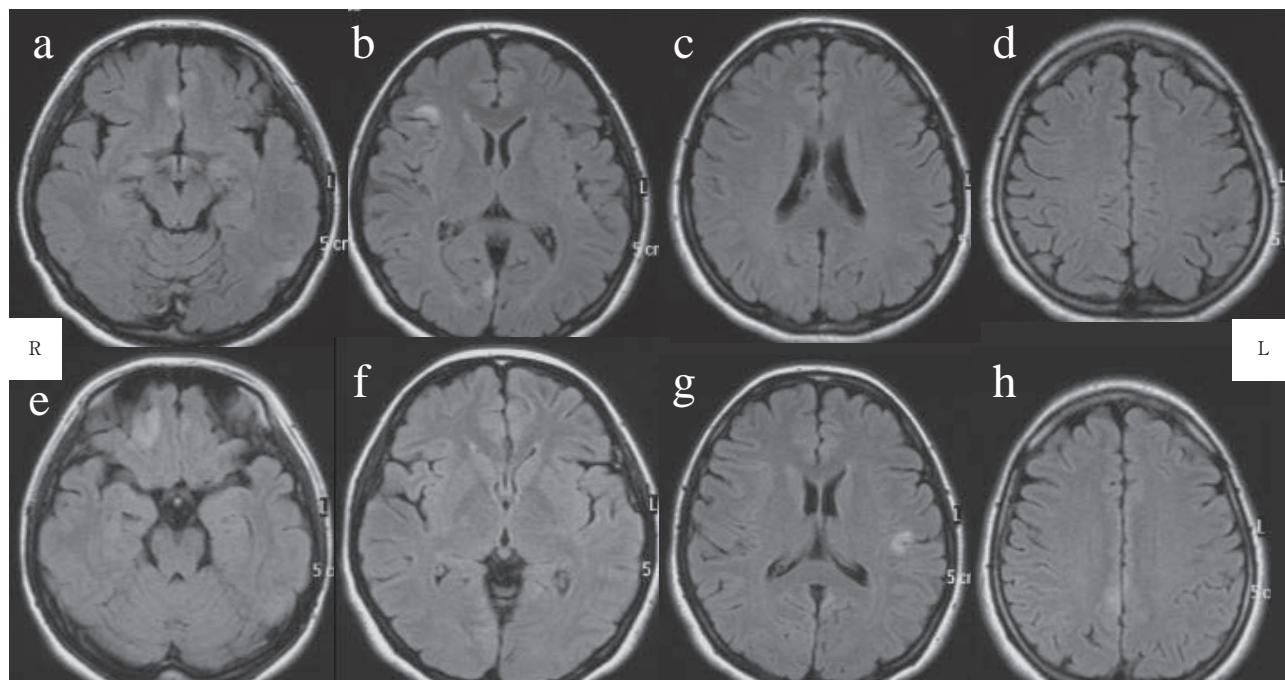


Fig. 1 Brain MRI on first visit and admission to previous hospital.

(a-d) FLAIR images show small hyperintense lesions, (e-h) FLAIR images show other hyperintense lesions.

あった。脳神経系は正常、項部硬直なく、運動系では右上肢に軽度の痙縮をみとめたが、四肢筋力と協調運動は正常、腱反射は左右差をみとめず、病的反射も陰性であった。感覚系、自律神経系は正常であった。

検査所見：血液検査では、血算で WBC 3,210/ $\mu$ l (Neutro 73.3%, Lymp 16.8%, Eosino 3.1%), Hb 12.7g/dl, Plt 13.4 万/ $\mu$ l と軽度の白血球低下をみとめ、一般生化学では AST 91 U/L, ALT 86U/L, ALP 179U/L,  $\gamma$ -GTP 67U/L と軽度の肝機能障害と CRP 6.36mg/dl と軽度の炎症反応をみとめた。ウイルス抗体価は HSV, CMV, 麻疹, EBV で既感染パターン、HIV 抗体・抗原は陰性であった。可溶性 IL-2 受容体 671U/ml と軽度上昇。免疫系では抗核抗体が陽性で、抗 SS-B 抗体は 20 倍、抗 ds-DNA 抗体、抗 SS-A 抗体、P-ANCA, C-ANCA, 抗 TPO 抗体、抗 Tg 抗体はいずれも陰性であったが、抗 GAD 抗体が 12,500U/L と著明に上昇していた。HbA1c は 5.2% と正常であったが、75g OGTT では軽度の耐糖能異常をみとめた。髄液検査では外観は無色透明、細胞数 2/ $\mu$ l (すべて単核球)、蛋白 25mg/dl, 糖 62mg/dl, IgG index 0.58 と正常、髄液中 HSV・EBV・HHV-6・麻疹ウイルスの PCR は陰性であったが、オリゴクローナルバンドが陽性、血清と同様に抗 GAD 抗体が 476U/L と高値であった。安静時の血清乳酸 10.1 mg/dl, ビルビン酸 0.99mg/dl と正常、髄液中も乳酸 15.8mg/dl, ビルビン酸 0.96mg/dl と正常、好氣的運動負荷試験でも乳酸、ビルビン酸の上昇はなかった。画像検査では、頭部 MRI にて両側前頭葉の眼窩面や両側頭頂葉～後部帯状回、左側頭葉の皮質下白質～皮質に T<sub>2</sub>強調画像で著明な高信号域をみ

とめ、腫脹をともっていた (Fig. 2(a)～(d))。病変部の ADC 値は上昇しており、造影効果はみとめなかった (Fig. 2 (e)～(g))。脳波検査では両側前頭部に頻回に鋭波をみとめた (Fig. 3)。

入院後経過：当院入院後もフェノバルビタール 200mg/日とゾニサミド 200mg/日の内服を継続し意識消失発作は消失していたが、軽度の意識障害が持続していた。経過からリンパ節腫脹や皮疹、肝機能障害は抗けいれん薬による副作用が考えられたため、プレドニゾロン 20mg/日の内服を開始し、抗けいれん薬をクロナゼパム 1.5mg/日へ変更した。てんかん発作はみとめなかったが、MRI 上の病変や脳波異常、軽度の意識障害が持続し、血清および髄液中の抗 GAD 抗体価が著明に上昇していたため、抗 GAD 抗体の存在が病態に関与していると考え、血漿交換療法を施行した。血漿交換後、意識障害は徐々に改善し、3 回施行後の血清抗 GAD 抗体価は 2,340U/L、髄液中も 126U/L まで低下。頭部 MRI では T<sub>2</sub>延長病変はほぼ消失し (Fig. 2(h)～(k))、脳波検査でも鋭波は消失した。入院から約 1 カ月で後遺症なく退院した。

## 考 察

GAD はグルタミン酸から GABA を産生する際に働く酵素で、体内ではおもに GABA 作動性ニューロンの細胞質や分泌小胞と、膵臓の  $\beta$  細胞に存在する。抗 GAD 抗体は 1 型糖尿病でみとめられるが、Stiff-person 症候群で最初に同定されたものであり<sup>1)</sup>、その後慢性の小脳性運動失調<sup>8)</sup>や薬剤抵抗性にて

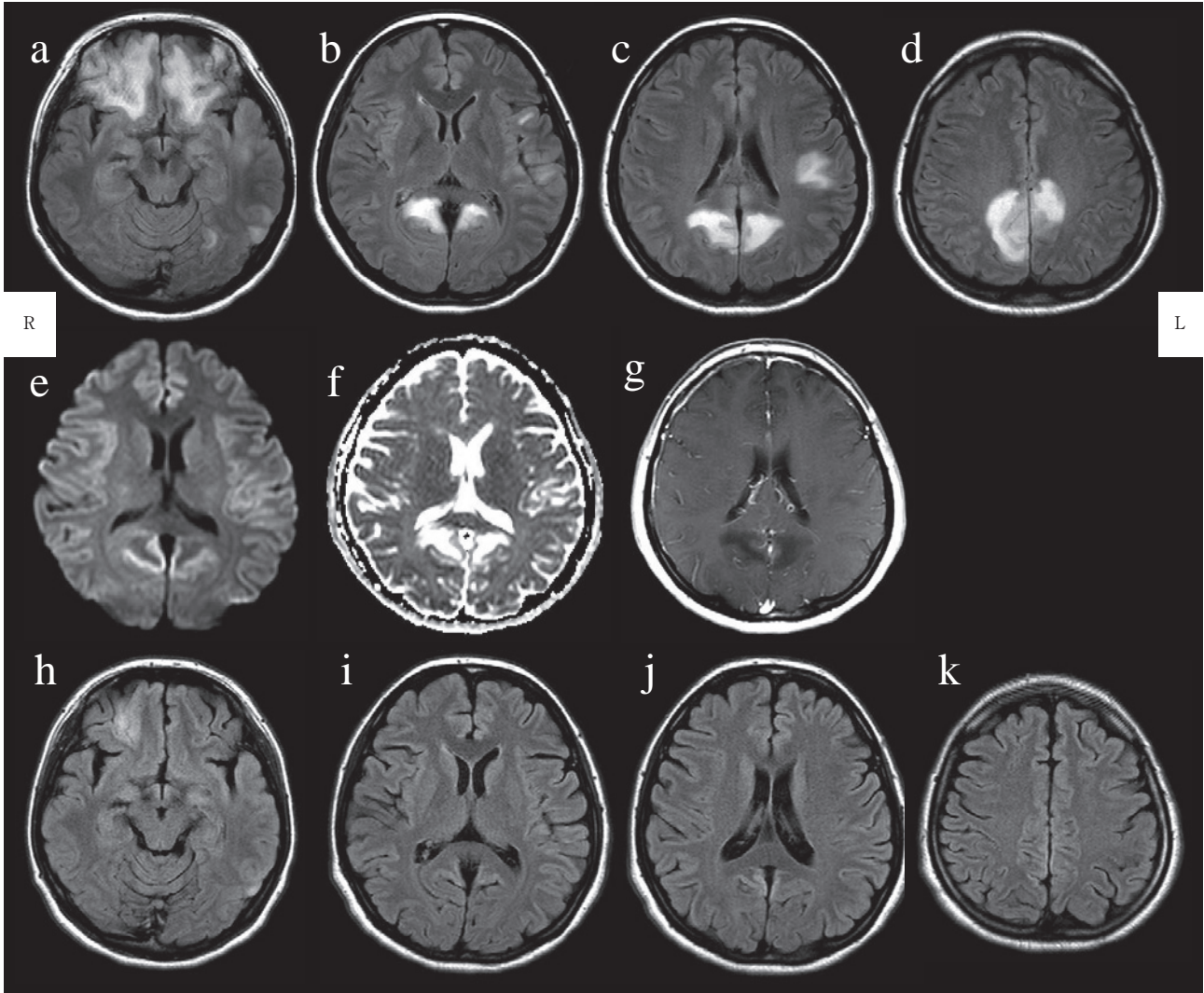


Fig. 2 Brain MRI on admission and after treatment.

(a-d) FLAIR images (TR 10,000/TE 120) show multiple hyperintense lesions, that are high intensity on diffusion-weighted imaging (TR 3,614.88/TE 67.02) (e), and high intensity on ADC map images (f) (TR 90/TE 3,614.88). (g) Gadolinium-enhanced T<sub>1</sub>-weighted images (TE 90/TR 399.99) show no enhancement. (h-k) Hyperintense lesions on FLAIR images almost disappear after plasma exchange (TR 9,000/TE 110).

んかん<sup>3)</sup>, 口蓋ミオクロームスの患者でも抗 GAD 抗体の関与が報告されている<sup>9)</sup>. 抗 GAD 抗体が GABA 産生を抑制<sup>10)</sup>, もしくは神経終末からの GABA の分泌を阻害することで神経症状を呈すると推測されており<sup>4)11)</sup>, 1 型糖尿病でみとめる抗 GAD 抗体は通常 100U/ml 未満であるのに対し, 神経症状を呈するばあいの抗 GAD 抗体価は 100U/ml 以上と, 1 型糖尿病とくらべ非常に高いのが特徴である<sup>3)12)</sup>.

難治性てんかん患者のうち, 1~2% 程度に 100U/ml 以上の抗 GAD 抗体をみとめたとの報告があるが<sup>12)13)</sup>, その特徴は薬剤抵抗性の側頭葉てんかんで, 頭部 MRI は正常もしくは海馬硬化をみとめるのみとされている. 一方, 近年抗 GAD 抗体陽性の辺縁系脳炎の報告がなされており<sup>5)~7)</sup>, これらでは MRI で海馬に T<sub>2</sub> 高信号をみとめている. しかし本症例のよ

うに MRI にて海馬以外に広汎に病変をみとめた例は非常にまれであった<sup>3)14)15)</sup> (Table 1). 3 例中 2 例<sup>14)15)</sup> は本症例と同様に急性に薬剤抵抗性の複雑部分発作をくりかえすようになり, 血清および髄液中の抗 GAD 抗体が異常高値で, GAD-antibody index<sup>16)</sup> も 1 以上と著明に上昇していた. また髄液細胞数の増多や蛋白の上昇, オリゴクローナルバンド陽性といった髄液異常をみとめる点も共通していた. 頭部 MRI の所見について, 2 例<sup>3)14)</sup> は経過についての詳細な記載はなかったが, 1 例<sup>15)</sup> は両側頭葉外側に T<sub>2</sub> 高信号をみとめ治療とともに消失しており, 本症例の経過と類似していた. この症例では病変部の脳生検も施行されているが, 非特異的な反応性のグリオーシスのみであったとされている. 本症例の病変は治療後脳萎縮をきたすことなくすみやかに消失し, 臨床症状もほぼ

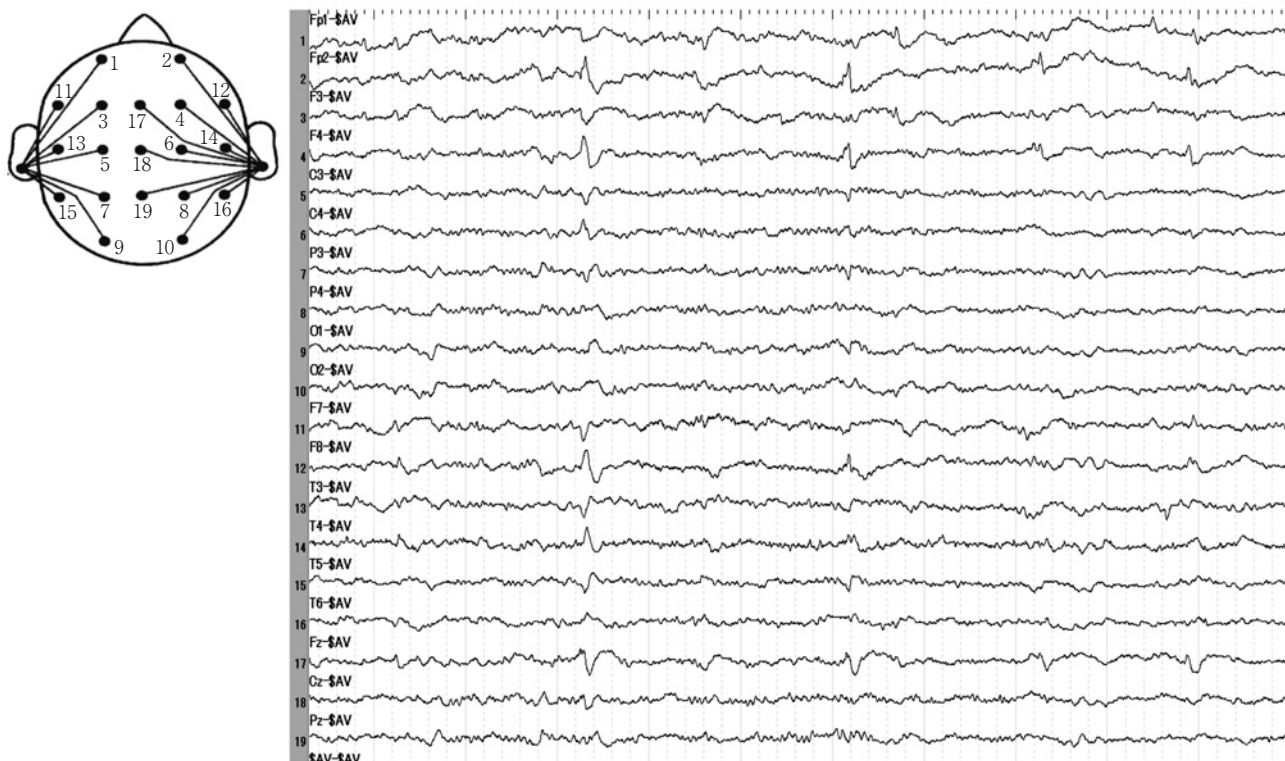

Fig. 3 Electroencephalography on admission.

Electroencephalography shows epileptic activities with frequent sharp waves in bilateral frontal regions.

Table 1 Reported cases of anti-GAD antibody-positive epilepsy with MRI abnormalities.

Age/Sex	Clinical feature	GAD-Ab in serum, in CSF, & GAD index	CSF	Other antibodies	Brain MRI	EEG	Therapy (Outcome)
21y/F <sup>3)</sup>	TLE, chronic	N.D.	Normal OCB ( - )	N.D.	Increased T <sub>2</sub> signals in the left frontal lobe and brainstem	left temporal focus	N.D.
19y/M <sup>6)</sup>	CPS, acute onset	1: 64,000 1: 5,000 5.07	mild lymphocytic pleocytosis, IgG index 0.8 OCB ( + )	anti-ds DNA antibody	signal abnormalities	temporal and parietal spike	mPSL 1g daily for 5 days (transient remission for 2 weeks)
21y/F <sup>7)</sup>	CPS with secondary generalization, acute onset	6,500 997 U/ml 18.2	slightly elevated protein, IgG, & IgM OCB ( - )	N.D.	bitemporal hyperintensities on T <sub>2</sub> WI, disappeared after treatment	bitemporal epileptic activity	mPSL, PE, IVIg (not successful) Cyclophosphamide (successful)
36y/F (the present case)	CPS with secondary generalization, acute onset	12,500 476 U/ml 9.21	mild lymphocytic pleocytosis, OCB ( + )	anti-SS-B antibody	multiple hyperintense lesions on T <sub>2</sub> WI, disappeared after treatment	bifrontal sharp waves	PSL and PE (successful)

Ab = antibody, TLE = temporal lobe epilepsy, N.D. = not described, CPS = complex partial seizure, OCB = oligoclonal bands, PE = plasma exchange, IVIg = intravenous immunoglobulin

後遺症なく回復したことなどから破壊性の病変とは考えにくく、ADC 値が上昇していたことから、血管原性の浮腫によ

るものと考えた。抗 GAD 抗体価は臨床症状や画像所見とよく相関していたが、抗 GAD 抗体のみでは血管原性浮腫を生

じる機序は説明できず、広範な病変を呈した詳細な機序は明らかにできていない。しかし抗 GAD 抗体は通常健常者にはみとめられない抗体であり、脳卒中や多発性硬化症などの他の中枢神経疾患ではみとめないことが報告されており<sup>12)</sup>、本症例の病態に何らかの関与をしていると考えられる。免疫組織学的な実験からは、1型糖尿病、Stiff-person 症候群、難治性てんかん、小脳性運動失調の患者にみとめられる抗 GAD 抗体は、それぞれ認識する GAD のエピトープがことなるとされており<sup>17)</sup>、エピトープの違いによって、それぞれことなる臨床症状を呈する可能性が推測されている<sup>17)18)</sup>。また抗 GAD 抗体は GABA 産生を抑制、もしくはシナプス終末からの GABA 放出を抑制することによって神経症状を呈すると推測されているが、生体内で細胞質に存在する GAD に対して、血清や髄液中の抗 GAD 抗体がどのように反応するかについてまでは明らかにされていない<sup>4)</sup>。抗 GAD 抗体が実際には GAD ではなく神経細胞表面の GABA 受容体に交差反応して作用を発現している可能性や<sup>4)</sup>、Stiff-person 症候群患者の 70% に抗 GAD 抗体に加えて GABA<sub>A</sub> 受容体関連蛋白に対する抗体が併存していたことから、実際には GABA<sub>A</sub> 受容体関連蛋白に対する抗体が Stiff-person 症候群の発症に関わっていると推測する報告がある<sup>19)</sup>。本症例では前頭葉眼窩面や後部帯状回といった、特定の部位に強く病変をみとめており、本例でも抗 GAD 抗体が Stiff-person 症候群や難治性てんかんとはことなるエピトープを認識している可能性や、併存する別の自己抗体の存在により症状を呈している可能性はある。

Stiff-person 症候群に対しては、現在ベンゾジアゼピン系薬物のほかにステロイド治療や血漿交換療法、ガンマグロブリン療法などの免疫療法が試みられている<sup>20)</sup>。抗 GAD 抗体に関連したてんかんは通常抗けいれん薬に抵抗性であり、既報告例でも抗けいれん薬に加え各種免疫療法が試みられていた (Table 1)。1例はステロイドパルス療法で一時的に寛解<sup>14)</sup>、もう1例はステロイドパルス療法、ガンマグロブリン療法、血漿交換療法のいずれも無効で、シクロフォスファミドが有効であった<sup>15)</sup>。また抗 GAD 抗体陽性の辺縁系脳炎も、ステロイド剤、ガンマグロブリン、血漿交換、免疫抑制剤 (アサチオプリン) など各種免疫療法を組み合わせ治療されていたが、ステロイドの減量とともに痙攣が再発するなど、難治な例が多いようであった<sup>5)~7)</sup>。小脳性運動失調を合併した抗 GAD 抗体関連のてんかん例では、ステロイドパルス療法で小脳性運動失調は改善したものの、てんかん発作はコントロールできなかったとの報告もあり<sup>21)</sup>、抗 GAD 抗体に関連したてんかん発作にはステロイドが効きにくい可能性がある。本症例はステロイドの内服と血漿交換療法にて寛解がえられているが、今後の再発に注意が必要と考えられた。原因不明の症候性てんかんをとまなう脳症の中では、広汎な脳 MRI 病巣を呈するばあいでも抗 GAD 抗体による免疫介在性脳症を考慮する必要がある。

## 文 献

1) Solimena M, Folli F, Denis-Donini S, et al. Autoantibodies

- to glutamic acid decarboxylase in a patient with stiff-man syndrome, epilepsy, and type I diabetes mellitus. *N Engl J Med* 1988;318:1012-1020.
- 2) Abele M, Weller M, Mescheriakov S, et al. Cerebellar ataxia with glutamic acid decarboxylase autoantibodies. *Neurology* 1999;52:857-859.
- 3) Peltola J, Kulmala P, Isojärvi J, et al. Autoantibodies to glutamic acid decarboxylase in patients with therapy-resistant epilepsy. *Neurology* 2000;55:46-50.
- 4) Vianello M, Tavolato B, Giometto B. Glutamic acid decarboxylase autoantibodies and neurological disorders. *Neurol Sci* 2002;23:145-151.
- 5) Akman CI, Patterson MC, Rubinstein A, et al. Limbic encephalitis associated with anti-GAD antibody and common variable immune deficiency. *Dev Med Child Neurol* 2009;51:563-567.
- 6) Matà S, Muscas GC, Naldi I, et al. Non-paraneoplastic limbic encephalitis associated with anti-glutamic acid decarboxylase antibodies. *J Neuroimmunol* 2008;199:155-159.
- 7) Mazzi G, Roia DD, Cruciatti B, et al. Plasma exchange for anti GAD associated non paraneoplastic limbic encephalitis. *Transfus Apher Sci* 2008;39:229-233.
- 8) Honnorat J, Trouillas P, Thivolet C, et al. Autoantibodies to glutamate decarboxylase in a patient with cerebellar cortical atrophy, peripheral neuropathy, and slow eye movements. *Arch Neurol* 1995;52:462-468.
- 9) Nemni R, Braghi S, Natali-Sora MG, et al. Autoantibodies to glutamic acid decarboxylase in palatal myoclonus and epilepsy. *Ann Neurol* 1994;36:665-667.
- 10) Dinkel K, Meinck H-M, Jury KM, et al. Inhibition of  $\gamma$ -aminobutyric acid synthesis by glutamic acid decarboxylase autoantibodies in stiff-man syndrome. *Ann Neurol* 1998;44:194-201.
- 11) Mitoma H, Song S-Y, Ishida K, et al. Presynaptic impairment of cerebellar inhibitory synapses by an autoantibody to glutamate decarboxylase. *J Neurol Sci* 2000;175:40-44.
- 12) McKnight K, Jiang Y, Hart Y, et al. Serum antibodies in epilepsy and seizure-associated disorders. *Neurology* 2005;65:1730-1736.
- 13) Kwan P, Sills GJ, Kelly K, et al. Glutamic acid decarboxylase autoantibodies in controlled and uncontrolled epilepsy: a pilot study. *Epilepsy Res* 2000;42:191-195.
- 14) Giometto B, Nicolao P, Macucci M, et al. Temporal-lobe epilepsy associated with glutamic-acid-decarboxylase autoantibodies. *Lancet* 1998;352:457.
- 15) Kanter IC, Huttner HB, Staykov D, et al. Cyclophosphamide for anti-GAD antibody-positive refractory status epilepticus. *Epilepsia* 2008;49:914-920.

- 16) Yoshimoto T, Doi M, Fukai N, et al. Type 1 diabetes mellitus and drug-resistant epilepsy: presence of high titer of anti-glutamic acid decarboxylase autoantibodies in serum and cerebrospinal fluid. *Intern Med* 2005;44:1174-1177.
- 17) Vianello M, Giometto B, Vassanelli S, et al. Peculiar labeling of cultured hippocampal neurons by different sera harboring anti-glutamic acid decarboxylase autoantibodies (GAD-Ab). *Exp Neurol* 2006;202:514-518.
- 18) Rakocevic G, Raju R, Semino-Mora C, et al. Stiff person syndrome with cerebellar disease and high-titer anti-GAD antibodies. *Neurology* 2006;67:1068-1070.
- 19) Raju R, Rakocevic G, Chen Z, et al. Autoimmunity to GABA<sub>A</sub>-receptor-associated protein in stiff-person syndrome. *Brain* 2006;129:3270-3276.
- 20) Dalakas MC. The role of IVIg in the treatment of patients with stiff person syndrome and other neurological diseases associated with anti-GAD antibodies. *J Neurol* 2005; 252 Suppl 1:119-25.
- 21) Vulliemoz S, Vanini G, Truffert A, et al. Epilepsy and cerebellar ataxia associated with anti-glutamic acid decarboxylase antibodies. *J Neurol Neurosurg Psychiatry* 2007;78:187-189.

### Abstract

#### **A case of immune-mediated encephalopathy showing refractory epilepsy and extensive brain MRI lesions associated with anti-glutamic acid decarboxylase antibody**

Yuko Kobayakawa, M.D., Takahisa Tateishi, M.D., Nobutoshi Kawamura, M.D., Ph.D.,  
Hikaru Doi, M.D., Yasumasa Ohyagi, M.D., Ph.D. and Jun-ichi Kira, M.D., Ph.D.

Department of Neurology, Neurological Institute, Graduate School of Medical Sciences, Kyushu University

We reported a patient with immune-mediated encephalopathy showing refractory epilepsy and multiple brain lesions on MRI. The patient had high titers of anti-glutamic acid decarboxylase (GAD) antibody in sera and cerebrospinal fluid (CSF). A 36-year-old previously healthy woman was admitted to our hospital with onset of sudden generalized seizure that then persisted for one month. She had repeated epileptic attacks accompanied with loss of consciousness, and was refractory to valproic acid, zonisamide (200 mg/day) and phenobarbital (200 mg/day). Brain MRI showed multiple hyperintense lesions in predominantly bilateral frontal lobes, parietal lobes, occipital lobes and cingulate cortices. EEG showed epileptic activities (frequent sharp waves) in bilateral frontal regions. After admission, attacks disappeared through the administration of clonazepam (1.5 mg/day), though the patient remained slightly disoriented. As titers of anti-GAD antibody in sera and CSF were extremely high, we implemented plasma exchanges. After treatment, titers of anti-GAD antibody in sera and CSF decreased. The patient completely recovered to an alert state and the abnormal MRI lesions almost disappeared.

Since GAD catalyzes production of  $\gamma$ -aminobutyric acid (GABA), it is proposed that anti-GAD antibodies reduce synthesis of GABA or interferes with exocytosis of GABA in the nervous system. Anti-GAD antibodies are detected in some rare neurological disorders such as stiff-person syndrome. Recently, anti-GAD antibodies have been reported as implicated in cerebellar ataxia, palatal myoclonus, refractory epilepsy and limbic encephalitis. Epilepsy associated with the anti-GAD antibody is mostly pharmaco-resistant temporal lobe epilepsy; with brain MRI showing no abnormality or only hippocampal sclerosis. It is very rare that brain MRI shows extensive abnormal lesions except in the hippocampus. This case suggests that anti-GAD antibodies could contribute to unexplained encephalopathy with extensive brain MRI lesions and drug-resistant symptomatic epilepsy.

(*Clin Neurol* 2010;50:92-97)

**Key words:** anti-glutamic acid decarboxylase (GAD) antibody, refractory epilepsy, encephalopathy, brain MRI, plasma exchange