




Disponible en ligne sur  
 ScienceDirect  
 www.sciencedirect.com

Elsevier Masson France  
 EM|consulte  
 www.em-consulte.com



## Brève communication

# Accident vasculaire cérébral révélant une granulomatose

## Stroke revealing granulomatosis

L. Raissouni<sup>a</sup>, E. Aitbenhaddou<sup>a</sup>, N. Ahbeddou<sup>a</sup>, K.T. El Alaoui<sup>a,b,\*</sup>,  
 C. Slimani<sup>a</sup>, A. Benomar<sup>a,b</sup>, M. Yahyaoui<sup>a</sup>

<sup>a</sup> Service de neurologie B et de neurogénétique, hôpital des spécialités de Rabat, Rabat, Maroc

<sup>b</sup> Centre de recherche en épidémiologie clinique et essais thérapeutique (CRECET), faculté de médecine et de pharmacie de Rabat, université Mohammed V Souissi, Rabat, Maroc

### INFO ARTICLE

Historique de l'article :

Reçu le 7 septembre 2009

Reçu sous la forme révisée le  
 26 novembre 2009

Accepté le 16 mars 2010

Disponible sur Internet le  
 18 juin 2010

Mots clés :

Granulomatose de Wegener  
 Accident vasculaire cérébral  
 Exophtalmie  
 ORL symptômes  
 ANCA

Keywords:

Wegener granulomatosis  
 Stroke  
 Exophthalmos  
 Otolaryngological symptoms

### RÉSUMÉ

**Introduction.** – L'atteinte du système nerveux central au cours de la granulomatose de Wegener est rare. L'accident vasculaire cérébral en est la manifestation la plus fréquente et peut être révélateur de la maladie.

**Observation.** – Une femme de 35 ans décrivait l'installation progressive d'une baisse de l'acuité visuelle de l'œil droit depuis deux mois, une obstruction nasale persistante et des céphalées fronto-orbitaires depuis quelques semaines. Elle présenta brutalement une hémiparésie gauche symptomatique d'un accident vasculaire cérébral ischémique associée à une exophtalmie et une atteinte des nerfs optique et abducens de l'œil droit. L'examen ORL trouva des signes de rhinite crouteuse et une sténose nasale à droite. Le diagnostic de granulomatose de Wegener fut retenu. L'évolution fut favorable sous antiagrégants plaquettaires et corticothérapie de forte dose associée aux immunosuppresseurs de type cyclophosphamide en bolus mensuels.

**Discussion.** – Cette observation illustre deux des trois mécanismes physiopathologiques pouvant rendre compte de l'atteinte du système nerveux central au cours de la granulomatose de Wegener : la vascularite, l'extension par contiguïté du tissu granulomateux à partir des fosses nasales ou des sinus et la formation in situ d'un granulome au sein du parenchyme cérébral ou des méninges.

© 2010 Elsevier Masson SAS. Tous droits réservés.

### ABSTRACT

**Introduction.** – Central nervous system involvement is rare in Wegener granulomatosis. Stroke is the most common event suggestive of the disease.

**Comment.** – A 35-year-old woman, who was followed for rhinitis and mild asthma, described gradual decline of visual acuity in the right eye over two months, persistent nasal obstruction and fronto-orbital headache since a few weeks. She presented left hemiparesis due to a stroke, associated with exophthalmos and deficits of the optic nerve and abducens

\* Auteur correspondant.

Adresse e-mail : [k.elalaoui@hotmail.fr](mailto:k.elalaoui@hotmail.fr) (K.T. El Alaoui).

0035-3787/\$ – see front matter © 2010 Elsevier Masson SAS. Tous droits réservés.

doi:10.1016/j.neurol.2010.03.016

of the right eye. The otolaryngological examination found signs of crusty rhinitis and right nasal stenosis. The diagnosis of Wegener's granulomatosis was established on the basis of the clinical findings, radiological aspects and the presence of ANCA. The patient was treated by antiplatelet agents and high-dose corticosteroids associated with immunosuppressive drugs including cyclophosphamide in a monthly bolus.

**Discussion.** – This case illustrates two of the three pathogenic mechanisms that may account for central nervous system involvement in Wegener granulomatosis: vasculitis, extension by contiguity of granulomatous tissue from the nasal cavity or sinuses, and in situ formation of a granuloma into the brain parenchyma or meninges.

© 2010 Elsevier Masson SAS. All rights reserved.

## 1. Introduction

La granulomatose de Wegener est une vascularite nécrosante systémique des vaisseaux de petit calibre, typiquement associée à la présence, dans le sérum d'environ 90 % des patients, d'autoanticorps dirigés contre le cytoplasme des polynucléaires neutrophiles à renforcement cytoplasmique (c-ANCA) et de spécificité anti-protéase 3 (PR3). Elle survient surtout chez l'adulte de 45 à 60 ans (Pagnoux et Teixeira, 2007) et se manifeste habituellement par une atteinte de la sphère ORL, respiratoire et rénale de sévérité variable (Rao et al., 1995).

Les manifestations neurologiques de la granulomatose de Wegener concernent 22 à 54 % des patients et sont principalement de nature périphérique (Seror et al., 2006). En revanche, l'atteinte du système nerveux central est rare et estimée entre 4,8 et 15 % (Konaté et al., 2004). L'accident vasculaire cérébral en est la manifestation la plus fréquente (Guillemin et al., 2002). Ces manifestations peuvent être les premiers symptômes de la maladie (Bares et al., 2002 ; Casanova et al., 2004).

Nous rapportons le cas d'une femme atteinte d'une granulomatose de Wegener révélée par un accident vasculaire cérébral ischémique.

## 2. Observation

Une femme, âgée de 35 ans, suivie pour une rhinite et un asthme bénin, présenta brutalement le 30 avril 2008 une perte de connaissance de quelques minutes sans notion de crises tonico-cloniques, suivie d'une lourdeur de l'hémicorps gauche. La patiente décrivait l'installation progressive d'une baisse de l'acuité visuelle de l'œil droit depuis deux mois, une obstruction nasale persistante et des céphalées fronto-orbitaires depuis quelques semaines.

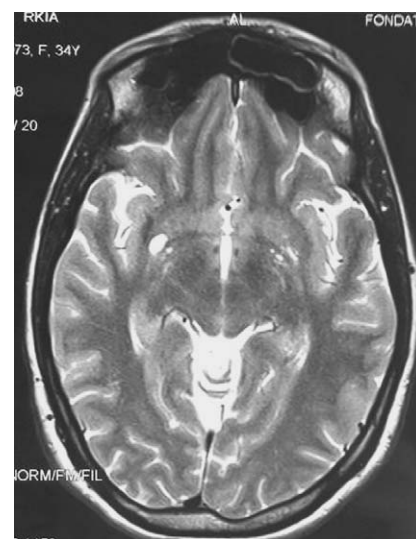
L'examen neurologique objectivait une hémiparésie gauche associée à une exophtalmie et une atteinte des nerfs optique et abducens de l'œil droit. Par ailleurs, il n'y avait pas de troubles sensitifs ni d'atteinte cognitive notamment pas de troubles de langage, pas de troubles de la mémoire, pas de troubles praxiques ni gnosiques. Le fond d'œil était normal. L'examen ORL trouvait des signes de rhinite croûteuse et une sténose nasale à droite. L'examen des aires ganglionnaires trouvait une adénopathie angulomaxillaire gauche et à l'examen cutanéomuqueux, une tuméfaction de la fesse droite de 3 cm/1 cm d'allure tissulaire. L'examen cardiovas-

culaire était sans particularités avec une tension artérielle à 120/60 mm Hg. Le scanner X et l'imagerie par résonance magnétique (IRM) cérébro-orbitaires montraient une lacune ischémique insulo-lenticulaire droite ainsi qu'un processus intraorbitaire rétro-oculaire droit comblant les régions intra- et extraconiques englobant le nerf optique d'aspect tissulaire inflammatoire avec une exophtalmie grade 1 (Fig. 1 et 2).

En raison de la survenue d'un accident vasculaire cérébral ischémique associé à une masse orbitaire et de l'âge de la patiente, une artérite inflammatoire fut évoquée.

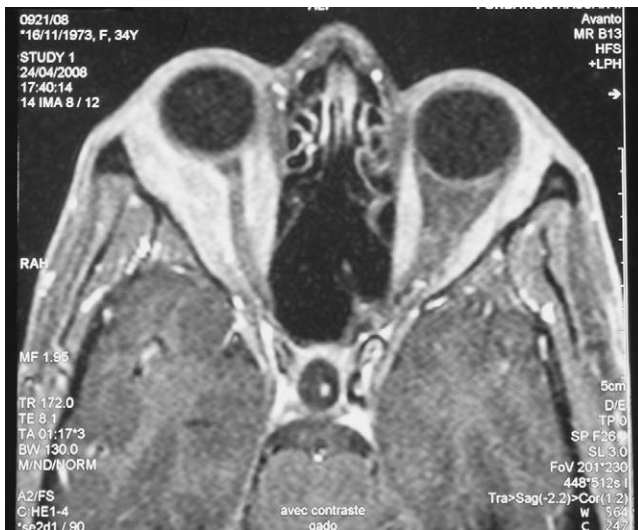Les examens biologiques montraient un taux d'hémoglobine à 10,3 g/dL, un volume corpusculaire moyen à 77 fL, un taux de plaquette à 250 000/ $\mu$ L et des globules blancs à 7800/ $\mu$ L avec absence d'hyperéosinophilie, une CRP inférieure à 6 mg/L et une fonction rénale normale. La recherche des anticorps, y compris les anticorps anti-cytoplasmes des polynucléaires neutrophiles (ANCA) par immunofluorescence (IFI) et Elisa combinée, montrait que les c-ANCA de type anti-PR3 étaient négatifs (< 1,5 U/mL) ; les anticorps de spécificité antimyéloperoxydase (MPO) étaient positifs à 15,9 U/mL.

L'étude du sédiment urinaire, la radiographie du poumon et le bilan cardiovasculaire étaient normaux. L'étude du



**Fig. 1 – IRM encéphalique en coupe axiale séquence pondérée T2 : hypersignal insulo-lenticulaire droit évoquant un accident vasculaire ischémique.**

**MRI brain sequence T2: right insulo-lenticular hypersignal: ischemic stroke.**



**Fig. 2 – IRM orbito-cérébrale avec injection de gadolinium : processus intra-orbitaire rétro-oculaire intra- et extraconique droit d'aspect infiltrant. Exophtalmie grade I.**  
**Orbital-cerebral MRI with gadolinium injection: right intra-orbital, retro-ocular intra- and extraconical infiltrating process. Exophthalmos grade I.**

liquide céphalorachidien ne montrait pas de méningite. La biopsie de l'adénopathie maxillaire trouvait une adénite inflammatoire non spécifique. Il ne fut pas réalisé de biopsies cutanées et du processus intra-orbitaire.

Le diagnostic de granulomatose de Wegener fut retenu en raison des signes cliniques et la présence des ANCA.

La patiente reçut des antiagrégants plaquettaires et une corticothérapie à forte dose (1 mg/kg par jour) fut instituée, précédée d'un bolus de méthylprednisolone 1 g/j pendant trois jours, associé à des immunosuppresseurs de type cyclophosphamide en bolus mensuels de 1 g. Le suivi à trois mois montrait une récupération partielle du déficit moteur, une régression nette de la baisse de l'acuité visuelle, de l'exophtalmie et de la masse intra-orbitaire au scanner X cérébral.

### 3. Discussion

Ce cas illustre la survenue d'un accident vasculaire ischémique cérébral comme un symptôme révélateur de la granulomatose de Wegener. Ce diagnostic a été retenu sur l'association de manifestations ORL, d'un asthme, d'une pseudotumeur intra-orbitaire et d'ANCA à renforcement périnucléaire (pANCA) et de spécificité antitymoperoxidase (MPO). Cette patiente ne présentait pas d'atteinte rénale, pas d'anomalie de la radiographie pulmonaire, ni de positivité des ANCA à renforcement cytoplasmique (cANCA) ou de spécificité anti-PR3. Par ailleurs, il manquait la preuve histologique pour la granulomatose de Wegener, ce qui ne permet pas de la classer comme porteuse de granulomatose de Wegener selon les critères de l'American College of Rheumatology (1990) (Leavitt et al., 1990). Ces critères n'ont pour finalité que de classer les malades afin de pouvoir les comparer et harmoniser les moyens diagnostiques et les orientations thérapeu-

tiques (Guillevin et al., 2002). Néanmoins, notre diagnostic est retenu selon les critères proposés par le ministère de Santé du Japon en 1998. L'évolution clinique favorable sous traitement avec régression des signes neurologiques et de la pseudotumeur, conforte ce diagnostic et écarte rétrospectivement une atteinte infectieuse ou tumorale.

Le diagnostic de la maladie de Wegener repose sur la combinaison des signes cliniques (ORL, pulmonaires ou rénales) et de la détection de cANCA anti-PR3, présents dans le sérum dans 80 à 90 % des formes diffuses et dans 50 à 60 % des formes limitées. Certains patients peuvent néanmoins ne pas avoir d'ANCA, ou avoir des ANCA de spécificité antitymoperoxidase dans 5 à 20 % des cas (Hoffman et Specks, 1998 ; Pagnoux et Teixeira, 2007 ; Tsuzuki et al., 2009). Il est toujours préférable d'obtenir une preuve histologique, en particulier en cas d'atteinte rénale (Pagnoux et Teixeira, 2007).

Les manifestations neurologiques de la granulomatose de Wegener concernent 22 à 54 % des patients ; leur prévalence est plus importante dans les formes diffuses. Elles sont principalement de nature périphérique (Casanova et al., 2004 ; Seror et al., 2006), notées chez 11 à 68 % des patients, sous la forme essentiellement d'une mononeuropathie multiple (45 à 79 % des cas), et plus rarement d'une polyneuropathie sensitivomotrice. L'atteinte uni- ou bilatérale des nerfs crâniens, principalement du II, VI et/ou VII, est notée chez 4 à 14 % des patients (deGroot et al., 2001). Les atteintes multiples des nerfs crâniens sont le plus souvent liées à une compression par des lésions extensives méningées ou pseudotumorales intra-orbitaires granulomateuses. En revanche, l'atteinte du système nerveux central est beaucoup plus rare et estimée entre 4,8 et 15 % (Konaté et al., 2004), plus tardive en moyenne huit mois après le diagnostic (Pagnoux et Teixeira, 2007) et est rarement révélatrice de la maladie (Jouret et al., 2008 ; Nishino et al., 1993). En effet, très peu de cas sont rapportés dans la littérature. L'accident vasculaire cérébral en est la manifestation la plus fréquente, dominé par les accidents vasculaires ischémiques (Bares et al., 2002 ; Ronthal et al., 2003) ; il s'agit rarement d'hémorragie cérébrale (Granziera et al., 2005) ou sous-arachnoïdienne (Cruz et Segal, 1997) ou d'une thrombophlébite (Guillevin et al., 2002 ; Konaté et al., 2004).

Trois mécanismes physiopathologiques différents peuvent rendre compte de l'atteinte du système nerveux central au cours d'une granulomatose de Wegener (Silvera et al., 2007) : une vascularite, l'extension par contiguïté du tissu granulomateux à partir des fosses nasales ou des sinus, la formation in situ d'un granulome au sein du parenchyme cérébral ou des méninges. Chez cette patiente, l'accident vasculaire cérébral ischémique est expliqué par la vascularite alors que l'atteinte des nerfs optique et abducens est plus en rapport avec une compression par la lésion pseudotumorale intra-orbitaire granulomateuse.

L'attitude thérapeutique face à une localisation intracérébrale de la granulomatose de Wegener consiste en un traitement d'attaque basé sur une corticothérapie à fortes doses (1 mg/kg par jour de prédnisone, parfois précédée d'un à trois bolus de méthylprednisolone [15 mg/kg par jour]), associée à des immunosuppresseurs de type cyclophosphamide administrés en bolus intraveineux mensuels à la dose de 600 à 700 mg/m<sup>2</sup> sous-cutané, jusqu'à obtention de la rémission. Le traitement d'entretien utilise le méthotrexate

ou l'azathioprine pour une durée totale de 18 mois (Casanova et al., 2004 ; Guillevin et al., 2002 ; Jayne, 2005 ; Jouret et al., 2008).

## Conflit d'intérêt

Ce manuscrit ne fait pas objet de conflit d'intérêt.

## RÉFÉRENCES

- Bares M, Muchová M, Dufek M, Litzman J, Krupa P, Rektor I. Wegener's granulomatosis: ischemic stroke as the first manifestation (case study). *J Neurol* 2002;249:1593-4.
- Casanova A, Pérez Amor E, Girón RM, Zamora E, Vélez MD, Ancochea J. Polyradiculitis and Wegener's granulomatosis. *Arch Bronconeumol* 2004;40:41-4.
- Cruz DN, Segal AS. A patient with Wegener's granulomatosis presenting with a subarachnoid hemorrhage: case report and review of CNS disease associated with Wegener's granulomatosis. *Am J Nephrol* 1997;17:181-6.
- deGroot K, Schmidt DK, Arlt AC, Gross WL, Reinhold-Keller E. Standardized neurologic evaluations of 128 patients with Wegener granulomatosis. *Arch Neurol* 2001;58:1215-21.
- Granziera C, Michel P, Rossetti AO, Lurati F, Reymond S, Bogousslavsky J. Wegener granulomatosis presenting with haemorrhagic stroke in a young adult. *J Neurol* 2005;252:615-6.
- Guillevin L, Ramanuelina J, Mahr A. Systeme nerveux central et vascularites systémiques. *Rev Neurol (Paris)* 2002;158:907-13.
- Hoffman GS, Specks U. Antineutrophil cytoplasmic antibodies. *Arthritis Rheum* 1998;41:1521-37.
- Jayne D. How to induce remission in primary systemic vasculitis. *Best Pract Res Clin Rheumatol* 2005;19:293-305.
- Jouret F, Noirhomme S, Grandin C, Lonnew M, Godfraind C, Lambert M, et al. Central nervous system involvement in Wegener's granulomatosis. *Rev Med Interne* 2008;29:912-6.
- Konaté A, Le Falher G, Crozat-Grosleron S, Rivière S, Le Quellec A. Incidence and presentation of the central neurological manifestations of Wegener's granulomatosis: a monocentric study of 14 cases. *Rev Med Interne* 2004;25:183-8.
- Leavitt RY, Fauci AS, Bloch DA, Michel BA, Hunder GG, Arend WP, et al. The American College of Rheumatology 1990 criteria for the classification of Wegener's granulomatosis. *Arthritis Rheum* 1990;33:1101-7.
- Nishino H, Rubino FA, Parisi JE. The spectrum of neurologic involvement in Wegener's granulomatosis. *Neurology* 1993;43:1334-7.
- Pagnoux C, Teixeira L. Granulomatose de Wegener. *Presse Med* 2007;36:860-74.
- Rao JK, Weinberger M, Oddone EZ, Allen NB, Landsman P, Feussner JR. The role of antineutrophil cytoplasmic antibody (c-ANCA) testing in the diagnosis of Wegener granulomatosis. A literature review and metaanalysis. *Ann Intern Med* 1995;123:925-32.
- Ronthal M, Gonzalez RG, Smith RN, Frosch MP. Case 21-2003: a 72-year-old man with repetitive strokes in the posterior circulation. *N Engl J Med* 2003;349:170-80.
- Seror R, Mahr A, Ramanoelina J, Pagnoux C, Cohen P, Guillevin L. Central nervous system involvement in Wegener granulomatosis. *Medicine (Baltimore)* 2006;85:54-65.
- Silvera S, Vignaux O, Legmann P. Sinonasal and cerebral imaging findings in Wegener's granulomatosis. *Presse Med* 2007;36:913-21.
- Tsuzuki K, Fukazawa K, Takebayashi H, Hashimoto K, Sakagami M. Difficulty of diagnosing Wegener's granulomatosis in the head and neck region. *Auris Nasus Larynx* 2009;36:64-70.