

〈症例報告〉

ウロキナーゼを併用した胸腔内洗浄が有効であった高齢者膿胸の1例

加志崎史大 寺本 信嗣

要 約 症例は76歳、男性。発熱、呼吸困難、意識障害を主訴に入院となった。胸部画像所見、胸水及び血液検査より膿胸と診断し、まず、抗菌薬投与を開始し、胸腔ドレナージを行った。全身状態は改善したが、胸部単純X線、炎症所見の改善は軽度であった。局所麻酔下での胸腔鏡処置を含む外科的治療も考慮したが、脳出血後片麻痺で座位保持も困難で意識障害があり、意思疎通も困難であったため、胸腔ドレーンを追加挿入し、生理食塩水による胸腔ドレナージによる治療を継続した。全身状態はさらに改善し、小康状態を得たため、抗菌薬投与は3週間で終了した。しかし、画像上、胸膜炎の病変は残存し、排膿量が減少したため、入院40日目から3日間生理食塩水にウロキナーゼを併用注入した。凝血塊の流出とともに、再び排膿量が増加し、その後も生理食塩水による胸腔洗浄を連日施行し、抗菌薬は使用しなかったが、全身状態、画像所見ともに著明に改善し、入院95日目に退院した。

慢性膿胸の治療では、しばしば外科的治療が必要な場合があるが、障害を有する高齢者では、積極的に選択できない場合もある。その場合、外科治療に比べ有効性は低くても、生理食塩水による胸腔内洗浄という侵襲が少なく、時間はかかるが確実に改善が望めるような古典的治療を選択することも考慮すべきと考えられた。

Key words : ウロキナーゼ, 胸腔内洗浄, 片麻痺, 高齢者, 膿胸

(日老医誌 2010; 47: 627-633)

緒 言

加齢に伴う免疫能や嚥下機能の低下、口腔内細菌叢の変化などを背景として高齢者では、肺炎をはじめとする呼吸器感染症の頻度が高く、しばしば重症化して、死亡原因となる場合が少なくない¹⁾。また、加齢に伴い併存疾患が増加し、認知症や脳血管障害の基礎疾患を有する例では、患者との意思疎通がしばしば困難であり、疾患に対する至適な治療について十分な理解が得られないために実施困難な場合がしばしばある。

今回我々は、脳出血後遺症片麻痺患者で発熱のため意識障害を伴い意思疎通が困難な症例の難治性膿胸に対して、生理食塩水の胸腔内洗浄の反復継続とウロキナーゼの胸腔内追加投与によって治療が奏効した一例を経験したので、虚弱高齢者の慢性膿胸の治療選択について考察を加えて報告する。

症 例

患者：76歳、男性。

主訴：発熱、意識障害、呼吸困難。

既往歴：70歳時、脳出血、症候性てんかん。

家族歴：特記事項なし、喫煙歴・飲酒歴・粉塵吸入歴なし。

現病歴：70歳時に脳出血を発症後は、入退院を繰り返し、2007年以降は、特別養護老人ホームに入所していた。2009年12月初めより発熱、倦怠感を自覚していたが放置していた。2009年12月10日呼吸困難、意識障害が出現し、徐々に悪化していたため、救急車にて当科入院となった。

入院時身体所見：身長、体重測定できず。意識レベル Japan coma scale I-2。体温 38.4 度、血圧 107/77 mmHg、脈拍 114 回/分・整、呼吸数 18 回/分、SpO₂ 96%（鼻カマラ O₂ 投与 1 L/min）、結膜に貧血・黄疸なし。表在リンパ節触知せず。頸静脈怒張を認めず、心音異常なし、左呼吸音聴取せず。腹部は肝臓、脾臓ともに異常を認めず。四肢浮腫なし、ばち指なし、皮膚異常所見なし。神経学的所見：左片麻痺による Wernicke-Mann 姿勢。徒手筋力テストは右上下肢 3～4、左上下肢 3。上腕二頭筋腱反

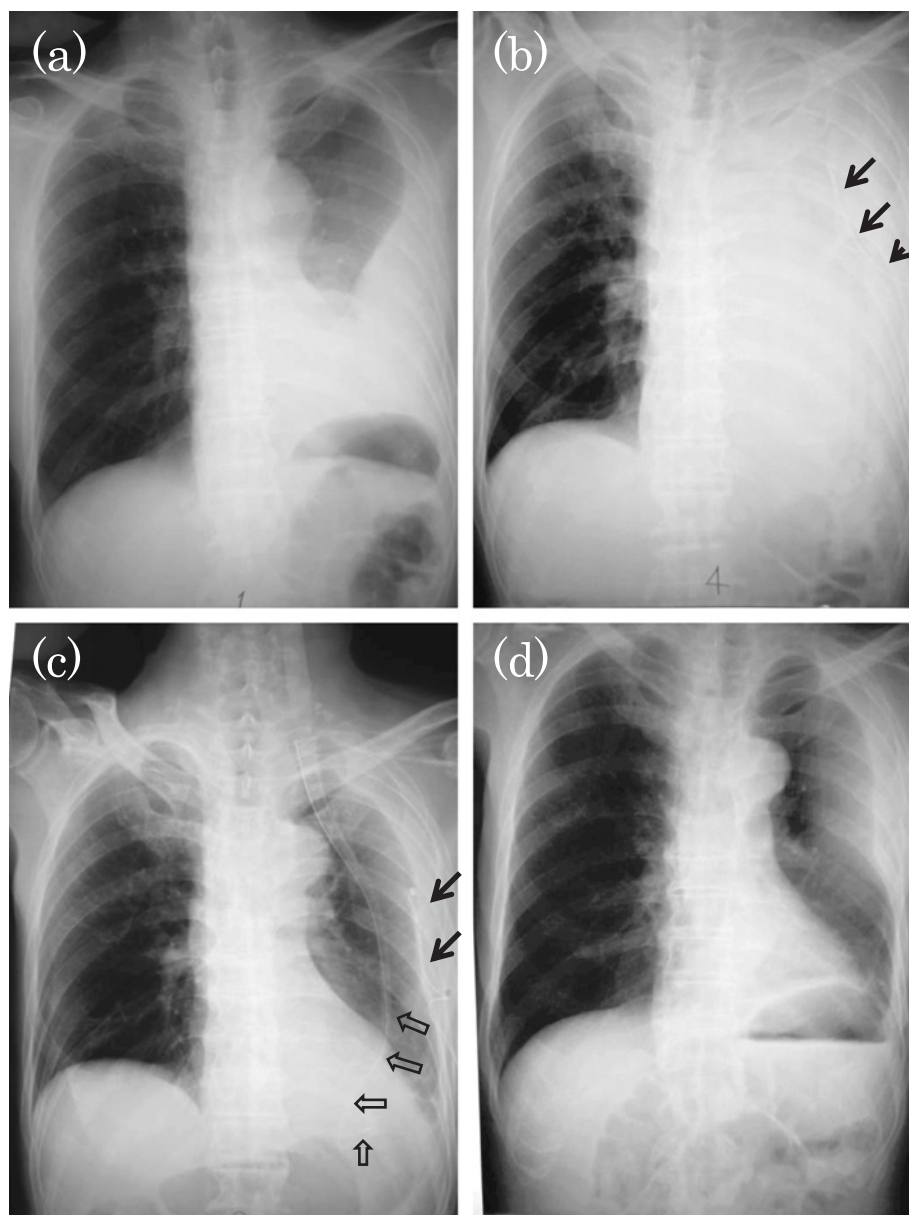


図1 胸部単純レントゲン写真の治療経過

- (a) 入院時：左外側に extrapleural sign 陽性，心陰影と silhouette sign 陽性の軟部陰影を認める。
 (b) 入院4日目：左胸腔内ドレナージチューブ挿入 (→)，しかし左肺野の透過性は低下し，縦隔が右に偏位している。
 (c) 入院50日目：ドレナージチューブを2本 (→，⇨) で胸腔内洗浄を継続し，入院30日にウロキナーゼを併用した。左肺野の透過性が改善し，縦隔の偏位も消失した。
 (d) 退院時：左肺の収縮傾向を認めるが，肺野の透過性は保たれている。

入院時に高度の慢性膿胸であったため，局所麻酔下胸腔鏡手術も含めて外科的治療の可否も検討したが，意思疎通困難で意識障害を伴い，一定の姿勢を維持することが困難であり，全身麻酔や手術が危険であるばかりでなく，外科処置後の合併症のリスクが高いことが危惧された。外科的処置の可能性について呼吸器外科医師にコンサルテーションしたが，呼吸機能検査も出来ない症例で，

意識レベルも悪いため，手術対象となるような症例ではないと判断された。

当初，胸腔ドレーン挿入後も，炎症反応の改善は軽微であったが，毎日，生理食塩水1Lの洗浄を行うことで，次第に画像所見，臨床症状共に改善がみられた。しかし，洗浄液の性状については，当初は膿汁が廃液されたが，その後は膿汁の流出が減少した。そこで，入院40日目

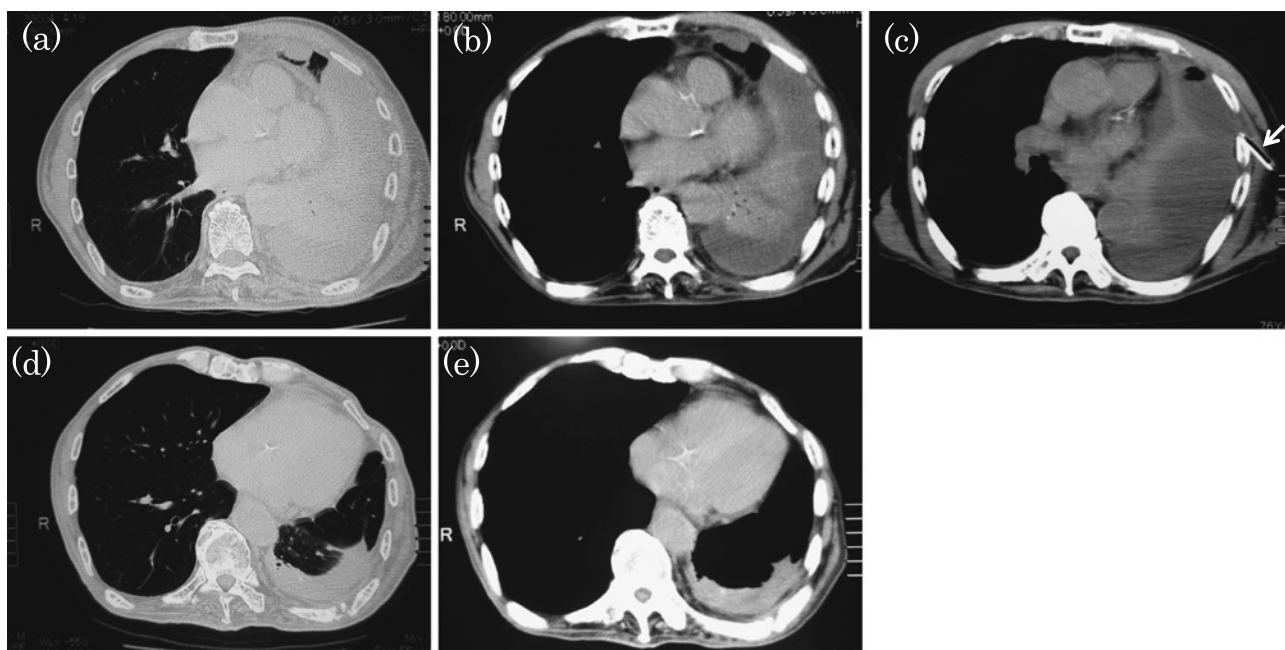


図2 胸部CT写真の治療経過（肺野・縦隔条件）

- (a) (b) 入院時 (a 肺野条件, b 縦隔条件) 左胸腔内を占拠する不均一な膿胸を認める。縦隔側に圧排された肺実質が存在。
 (c) 入院4日目（縦隔条件）ドレーナージチューブ挿入後（→）。膿胸病変は左肺全体に拡大。
 (d) (e) 退院時 (d 肺野条件, e 縦隔条件) 左背側に石灰化を伴う器質化病変を認める。左胸郭は縮小したが、肺野の透過性は保たれている。

に生理食塩水洗浄にウロキナーゼ12万単位の併用を3日間行った。この処置後、凝血塊と白色壊死物質が排液され、膿汁の排液が良好となった。抗菌薬は、メロペネム三水和物を入院時より3週間投与して中止した。その後も連日、生理食塩水の洗浄を継続し、臨床症状、画像所見とも改善した（図1c）。

胸腔内洗浄は、入院42日より隔日に変更し、入院50日目に最初に挿入されたドレーナージチューブを1本抜去した。腔内洗浄は入院80日目まで継続し、排液膿量の減少、凝血塊の減少を確認し、2本目のドレーナージチューブを抜去した。抜去後も、炎症反応の悪化はみられず胸部単純X線（図1d）、胸部CT（図2d, e）所見ともに改善した。全身のリハビリテーションを行って入院95日目に退院となった。退院時は、左片麻痺はあるが、自力で車椅子への移動が行えるまでに改善していた。

考 察

膿胸は、細菌性肺炎の重症型であり、膜腔に膿性の浸出液が貯留した状態である。誤嚥、菌周肺炎などが発症の原因、誘因として重要と考えられている²⁾。従って、認知症や意識障害、脳梗塞後患者で自身で口腔内や菌周の衛生状態を保つことが困難な患者のリスクが高い。

起因菌については、ブドウ球菌、肺炎桿菌、エンテロバクターや *Streptococcus milleri* group などが分離される頻度が高いが、市中肺炎に比べ嫌気性菌の関与が強く、混合感染の可能性が高いと考えられている。起因菌の証明が困難な症例も多いが、起因菌が検出された場合には70%以上が混合感染とする報告や、感染菌種類として平均して3.2種が検出されたとする報告がある²⁾³⁾。

本症例では、血液培養は陰性、喀痰からは有意な菌は検出されず、胸水からはアシネトバクター菌が検出された。アシネトバクターは、ブドウ糖非発酵グラム陰性桿菌で、環境や土壌に広く生息し、人の皮膚の常在菌でもあり、弱毒性菌だが、血管カテーテル感染、手術部位感染などを起こし得る⁴⁾。今回の臨床経過から起因菌である可能性は完全には否定できないが、菌量が少ないことなどから起因菌であるかは不明である。

膿胸の治療は、特別な合併症がなければ、抗菌薬のみで治療が奏効する場合が多い。抗菌薬は嫌気性菌にも抗菌力を有し、肺炎にも効果のある薬剤が選択される。ペニシリンG、クリンダマイシン、広域ペニシリン、カルバペネムなどが選択される。しかし、本例のように、合併症を伴い慢性に経過した膿胸では、4～6週間の適切な抗菌薬使用とともに胸腔ドレーナージが必要となる場合が

多い。さらに胸腔内注入療法の併用が考慮される。

抗菌薬についても、MEPM などから抗緑膿菌作用のない抗菌薬に de-escalation してさらに投与を継続することが一般的である。本症例では、3 週間の MEPM 投与後は、炎症反応は、かなりコントロールされており、胸腔洗浄の有効性を実感していたため、抗菌薬を一度中止して、臨床経過をみることを選択した。その後、時間はかかったが、徐々に全身状態の改善がみられ、炎症反応、全身状態の悪化がみられなかったため、抗菌薬の de-escalation は行わなかった。

但し、本例でも、抗菌薬中止時の入院3週間の時点では、小康状態であり、胸壁の膿瘍陰影部分の改善がみられなくなった。このように慢性膿胸では、胸腔ドレナージで改善がみられても、膿瘍が消失せず、根治に至らない場合がある。その理由として、慢性炎症による炎症性細胞の集積とフィブリンの析出と沈着が生じ、線維化が進行することで膿の被包化と胸膜癒着が生ずる可能性などが指摘されている⁵⁾⁶⁾。このような場合、抗菌薬治療のみでは、被包化された膿が消失しないため、外科的に切除することが最も有効な治療として選択される場合が少なくない。本例でも、全身状態がよければ、外科的治療を優先する選択肢もあったが、意思疎通が難しく、脳出血後の認知機能の低下と片麻痺があり、本人から十分な意思確認がとれないことなどから、外科的治療は行わなかった。

しかし、近年、侵襲の少ない局所麻酔下胸腔鏡による処置にて良好な治療経過を示すことが報告されており、全身麻酔を必要とせず、侵襲も低いことから高齢者にも有効な方法であると考えられる^{7)~9)}。今後は、これらの治療法の適応についても慎重に検討すべきと思われる。

今回行った生理食塩水による胸腔洗浄は、単純な方法であるが、洗浄せずに膿の排出を行うよりは、有利に排液することが可能である。患者の体力の消耗がなく、副作用がない点で、高齢者に好ましい治療法である。ただし、治療初期には、なるべく頻回に行うことが望ましいため、主治医が毎日1時間程度の時間をとられる業務上の負担に難がある。

今回は、生理食塩水による胸腔洗浄で小康状態を得たが、さらなる改善が得られなかったことから、入院40日目よりウロキナーゼ注入を3日間併用した。その後、凝血塊と白色壊死物質の排液がみられ、一度減少していた膿汁の排液が良好となり、炎症所見、画像所見ともに一層の改善が得られた。本例と同様に、慢性難治症例に対しては、生理食塩水による胸腔洗浄に線維素溶解薬の併用投与が行われ、良好な成績が得られることが報告さ

れている⁵⁾¹⁰⁾。投与する線維素溶解薬としてはウロキナーゼ以外にも、ストレプトキナーゼ、組織プラスミノゲン活性化因子などについて、その有用性が指摘されている¹¹⁾¹²⁾。しかしながら、2005年にMaskellらが報告した400例を超えるdouble-blind studyでは、ストレプトキナーゼの胸腔内投与の有効性が証明されておらず、その適応基準と線維素溶解薬の選択については議論が残されている¹³⁾。また、胸腔内洗浄液の種類を選択、ドレナージの方法についても明らかなガイドラインはない。胸腔内洗浄液として、生理食塩水単独注入以外に、洗浄液にバンコマイシンやミノマイシンなどの抗菌薬やポビドンヨードなどを併用注入することが検討されているが、効果と副作用などについて一定の見解がでるまでには至っていない¹⁴⁾¹⁵⁾。

ドレーンの留置の仕方についても種々の見解があり、2本のドレーンを肺尖及び横隔膜上に挿入し、胸腔内洗浄を行うことで膿胸治療に有効であったという報告もあるが、どのような症例に適応があるかなどについては不明な点が多い¹⁶⁾¹⁷⁾。

今回の我々の症例は、慢性膿胸という難治性疾患自体の問題と宿主の全身状態の問題とが治療の選択にあたり重要であった。生理食塩水による洗浄という物理的治療は、原始的ではあるが、副作用がなく、本来個体が有している生理的機能を回復させながら徐々に改善するという点で、虚弱高齢者に適した治療と考えられる。虚弱高齢者では、急速に変化するような治療には、各臓器の生理機能が対応できない場合があり、治療自体は優れていても二次的な合併症でかえって予後が悪化する場合がある。その点で、生理食塩水で胸腔内洗浄を繰り返す治療は、高齢者の慢性膿胸に適した治療法と考えられる。

今回我々は、脳出血後遺症で認知機能低下、ADL低下症例に発症した高齢者の難治性膿胸の1例を経験した。外科的治療の必要性が高い症例であったが、意識障害、痙攣、脳出血後片麻痺などから手術ではなく、古典的な生理食塩水による胸腔内洗浄と抗菌薬投与で治療を行った。治療期間は長かったが、無事治癒することができ、入院時を上回るADLを獲得して退院した。多病を有し、ADLの低下した高齢者では、疾病に対する治療法として、成書に記載される第一選択の治療手段だけではなく、患者背景に深く配慮して、侵襲性が低く、治療後のADL改善に寄与するような治療を選択することも重要であると考えられた。

文 献

- 1) 大類 孝：老年医学テキスト改訂第3版（社団法人日本

- 老年医学会編), MEDICAL VIEW, 東京, 2008, p376-380.
- 2) 青木 眞: レジデントのための感染症診療マニュアル第2版, 医学書院, 東京, 2007, p532-543.
 - 3) Bartlett JG, Finegold SM: Anaerobic infections of the lung and pleural space. *Am Rev Respir Dis* 1974; 110: 56-77.
 - 4) Hartstein AI, Rashad AL, Liebler JM, Actis LA, Freeman J, Rourke JW Jr, et al: Multiple intensive care unit outbreak of *Acinetobacter calcoaceticus* subspecies anitratus respiratory infection and colonization associated with contaminated, reusable ventilator circuits and resuscitation bags. *Am J Med* 1988; 85: 624-631.
 - 5) Stark DD, Federle MP, Goodman PC, Podrasky AE, Webb WR: Differentiating lung abscess and empyema: radiography and computed tomography. *AJR* 1983; 141: 163-167.
 - 6) Idell S, Girard W, Koenig KB, McLarty J, Fair DS: Abnormalities of pathways of fibrin turnover in the human pleural space. *Am Rev Respir Dis* 1991; 144: 187-194.
 - 7) Migliore M: Efficacy and safety of single-trocar technique for minimally invasive surgery of the chest in the treatment of noncomplex pleural disease. *J Thorac Cardiovasc Surg* 2003; 126: 1618-1623.
 - 8) Smit HJ, Schramel FM, Sutudja TG, Ter Laak-Uytenhaak LS, Nannes-Pols MH, Postmus PE: Video-Assisted Thoracoscopy is Feasible Under Local Anesthesia. *Diagn Ther Endosc* 1998; 4: 177-182.
 - 9) Simmers TA, Jie C, Sie B: Minimally invasive treatment of thoracic empyema. *Thorac Cardiovasc Surg* 1999; 47 (2): 77-81.
 - 10) Bouros D, Schiza S, Tzanakis N, Drositis J, Siafakas N: Intrapleural urokinase in the treatment of complicated parapneumonic pleural effusions and empyema. *Eur Respir J* 1996; 9: 1656-1659.
 - 11) Bouros D, Schiza S, Patsourakis G, Chalkiadakis G, Panagou P, Siafakas NM: Intrapleural streptokinase versus urokinase in the treatment of complicated parapneumonic effusions: a prospective, double-blind study. *Am J Respir Crit Care Med* 1997; 155: 291-295.
 - 12) Skeete DA, Rutherford EJ, Schlidt SA, Abrams JE, Parker LA, Rich PB: Intrapleural tissue plasminogen activator for complicated pleural effusions. *J Trauma* 2004; 57 (6): 1178-1183.
 - 13) Maskell NA, Davies CW, Nunn AJ, Hedley EL, Gleeson FV, Miller R, et al: U.K. Controlled trial of intrapleural streptokinase for pleural infection. *N Engl J Med* 2005; 352: 865-874.
 - 14) Regnard JF, Libert JM, Rojas-Miranda A, Marzelle J, Levasseur P: [Antibiotic and antiseptic prophylaxis in thoracic surgery. Controlled study] [Article in French]. *Pathol Biol (Paris)* 1989; 37 (5): 477-480.
 - 15) Kondo D, Kita Y: A successful case report of conservative treatment of MRSA empyema after right pneumonectomy. *Kyobu Geka* 1995; 48 (7): 592-594.
 - 16) 境 雄大, 佐藤浩一, 須藤泰裕, 小柳雅是, 長谷川善枝: 洗浄が奏功した特発性食道破裂術後のMRSA膿胸の1例: 本邦報告例の臨床検討. *日消外会誌* 2007; 40: 370-376.
 - 17) 千野 修, 幕内博康, 田仲 曜, 島田英雄, 木勢佳史, 西 隆之ほか: 特発性食道破裂の治療方針と胸腔ドレナージ法に関する臨床的検討. *日腹部救急医学会誌* 2004; 24: 717-725.

Successful treatment of thoracic drainage using urokinase for empyema in an elderly man

Fumihiro Kashizaki and Shinji Teramoto

Abstract

A 76-year-old man was admitted to our hospital because of progressive dyspnea, fever, and consciousness disturbance. Empyema was diagnosed by chest image findings and laboratory findings of pleural effusion and serum. The patient was first given an antimicrobial agent, and chest drainage was performed. Although his general condition improved, his systemic inflammation and chest radiograph findings did not. Then, thoracoscopy under local anesthesia was considered. However, surgery was almost impossible, because he was hemiparetic, with mild conscious disturbance following cerebral hemorrhage. We decided to insert another drain into the thoracic cavity and continued to perform irrigation with saline in addition to the systemic administration of antibiotics for 3 weeks. His general condition gradually improved. Although the volume of drained fluid from the thoracic cavity decreased, the empyema lesions did not completely disappear. We then performed irrigation with saline and urokinase for 3 days, from the 40th hospital day. Irrigation drainage using saline was more effective than previously, before urokinase administration; his symptoms and empyema lesions markedly improved without antibiotics treatment. He was discharged on the 95th hospital day.

For the treatment of chronic empyema, surgery using recently developed thoroscopic techniques should be considered first, but may not be appropriate for frail elderly with severe systemic complications. Conventional intrathoracic irrigation using saline containing urokinase may be a treatment of choice for intractable empyema in frail older patients with hemiplegia caused by cerebral infarction.

Key words: *Urokinase, Thoracic drainage, Hemiplegia, Elderly, Empyema*
(Nippon Ronen Igakkai Zasshi 2010; 47: 627–633)

Department of Pulmonary Diseases, National Hospital Organization, Tokyo National Hospital