




Disponible en ligne sur
 ScienceDirect
www.sciencedirect.com

Elsevier Masson France
 EM|consulte
www.em-consulte.com



CAS CLINIQUE

Un nouveau cas de diagnostic anténatal de dysplasie frontonasale

A new prenatal diagnosis case of frontonasal dysplasia

V. Guigue^a, A. Martin^a, M. Mangin^a, F. Arbez-Gindre^b, E. Labenne^a,
L. Olivier-Faivre^c, R. Ramanah^a, D. Riethmuller^{a,*}

^a Service de gynécologie-obstétrique, clinique universitaire de gynécologie-obstétrique, avenue du 8-Mai-1945, 25000 Besançon, France

^b Anatomopathologie, centre hospitalier universitaire de Besançon, 2500 Besançon, France

^c Centre de génétique, centre hospitalier universitaire de Dijon, 2100 Dijon, France

Reçu le 21 novembre 2010 ; avis du comité de lecture le 27 janvier 2011 ; définitivement accepté le 28 janvier 2011
Disponible sur Internet le 8 mars 2011

MOTS CLÉS

Dysplasie frontonasale ;
Diagnostic anténatal ;
Échographie fœtale 3D

KEYWORDS

Frontonasal dysplasia;
Prenatal diagnosis;
3D fetal ultrasound


Résumé Chez une patiente de 30 ans, l'échographie systématique du second trimestre a mis en évidence des anomalies majeures de la face faisant évoquer une dysplasie frontonasale (DFN). Le caryotype fœtal était normal, mais aucune recherche génétique complémentaire n'a été effectuée. L'IRM fœtale retrouvait un important hypertélorisme et une asymétrie ventriculaire cérébrale, le corps calleux étant partiellement visualisé. Après plusieurs consultations et entretiens, une demande d'interruption médicale de grossesse (IMG) a été formulée par le couple et acceptée. L'examen fœtopathologique a confirmé le diagnostic de DFN, sans autre malformation majeure associée. Cette pathologie rare, secondaire à une dysgraphie médiofaciale associée : hypertélorisme, racine du nez large, extrémité du nez large et bifide, implantation des cheveux « en V » sur le front. Elle est le plus souvent sporadique, d'étiologie inconnue, liée à un défaut de développement embryonnaire de la capsule nasale. Des formes syndromiques ont été décrites avec atteinte cérébrale et retard intellectuel possible. Une prise en charge chirurgicale ultérieure est nécessaire, longue et difficile et le préjudice esthétique est non négligeable. Sept cas de DFN diagnostiqués en anténatal ont été rapportés dans la littérature dont trois ont fait l'objet d'une échographie 3D.

© 2011 Elsevier Masson SAS. Tous droits réservés.

Summary In a 30-year-old patient, the systematic second trimester fetal ultrasound discovered major facial abnormalities suggesting a frontonasal dysplasia (FND). The fetal karyotype was normal but no additional genetic testing was performed. Fetal MRI found an important hypertelorism and an asymmetric cerebral ventricle, with a partially visualized corpus callosum. After several consultations and interviews, the couple made a formal demand for pregnancy

* Auteur correspondant.

Adresse e-mail : didier.riethmuller@univ-fcomte.fr (D. Riethmuller).



interruption, which was approved. Fetal pathologic examination confirmed the diagnosis of FND with no other major associated malformation. This rare pathology results from a midline facial dysgraphia comprising a hypertelorism, a large nasal base, a large clefted nose tip and, a V-shaped hair implantation on the forehead. It often occurs sporadically, of unknown cause, related to a defect in the embryonic nasal capsule development. Syndromic forms have been described with cerebral lesions and possible intellectual deficiency. Consequently, a long and difficult surgical management is necessary, at the expense of poor aesthetic outcome. Seven cases of prenatally diagnosed FND have been reported in the literature, three of which had 3D ultrasound.

© 2011 Elsevier Masson SAS. All rights reserved.

Cas clinique

Madame M., 30 ans, troisième geste deuxième pare a été suivi dans notre centre pour sa seconde grossesse. Ses antécédents obstétricaux comportaient une grossesse non compliquée avec un accouchement assisté par ventouse à 40,5 SA et une IVG. Au plan familial, ni pathologie ni consanguinité n'ont été retrouvées.

L'échographie du premier trimestre était normale alors que celle réalisée à 22 SA a mis en évidence des anomalies importantes de la face associant un hypertélorisme, une racine du nez large, des narines antéversées et très écartées donnant un aspect nasal bifide ; le profil était plat sans saillie normale du nez et de son arête (Fig. 1a et b). Une échographie de deuxième intention a confirmé à 23 SA, l'hypertélorisme avec une distance interorbitaire médiane de 31 mm (pour un bipariétal de 59 mm), et des narines très antéversées particulièrement visibles en mode 3D (Fig. 2a et b) ; le corps calleux semblait incomplet dans sa partie postérieure, mais le reste de l'examen était normal : biométrie normale, pas de synostose au niveau du coude, organes génitaux masculins d'aspect normal, placenta postérieur, et Doppler utérins normaux. Nous avons évoqué alors le diagnostic de dysplasie frontonasale (DFN).

Une amniocentèse a permis d'établir un caryotype standard qui s'est avéré normal (46 XY), et de doser les stéroïdes amniotiques dont le taux normal a permis d'éliminer un syndrome d'Antley Bixler de type 2 ; il n'y a pas eu d'autre recherche génétique ou génique.

Dans un second temps, une IRM cérébrale fœtale effectuée à 27 SA a confirmé l'important hypertélorisme sans anomalie cérébrale majeure, en dehors d'une asymétrie ventriculaire légère et une possible agénésie partielle du corps calleux. La giration était normale, et il n'existait pas de signe d'encéphalocèle antérieure.

Une échographie de contrôle réalisée à 27 SA notait une macrocéphalie relative et la persistance des anomalies de la face bien visibles en mode 3D de surface. Le Scan 3D osseux a confirmé l'hypertélorisme, le cranium bifidum et souligné l'intégrité des orbites et des malaies. Le genou du corps calleux était visible mais le reste de la structure était difficile à discerner. L'analyse complémentaire morphologique et biométrique restait normale.

En raison de la complexité de cette malformation crânio-faciale, un avis en chirurgie maxillofaciale pédiatrique a été proposé mais le couple a refusé. Le caractère potentiellement grave de l'affection et la difficulté d'évaluer en

anténatal le pronostic neurologique ont été abordés avec les parents, de même que le très probable préjudice esthétique et la lourdeur de la prise en charge chirurgicale (interventions multiples). Parallèlement un soutien psychologique a été mis en place. Après une longue réflexion le couple a demandé une interruption médicale de grossesse (IMG), acceptée par le centre pluridisciplinaire de diagnostic prénatal. Après fœticide, la patiente a accouché à 28 SA, d'un fœtus de sexe masculin pesant 1500 g. L'examen fœtopathologique a mis en évidence une atteinte faciale bilatérale et symétrique associant une absence de fusion des os frontaux sur la ligne médiane et des os propres du nez avec pour conséquence un élargissement important du front, une fente narinaire bilatérale de 6 mm de long et un hypertélorisme majeur (DIO = 38 mm) (Fig. 3a et b). Le crâne présentait une grande fontanelle très étendue descendant quasiment jusqu'à la racine du nez, et des adhérences de la dure-mère au cuir chevelu. Au niveau du système nerveux central la partie droite du corps calleux n'a pas été retrouvée mais les ventricules latéraux étaient quasiment symétriques, et la giration normale. Le diagnostic final de DFN a été retenu.

Discussion

La DFN est une malformation rare [1] ; nous avons retrouvés sept cas diagnostiqués en anténatal dans la littérature [2–5], dont trois ont bénéficié d'une échographie tridimensionnelle [3–5]. Les anomalies de la face comportent un hypertélorisme important avec déplacement latéral des epicanthi, un nez large et aplati de la racine à la pointe, des narines nettement écartées donnant un aspect bifide au nez ; une fente labiale médiane et une hypoplasie du maxillaire supérieure sont inconstamment présentes. Au niveau du crâne, les bosses frontales sont accentuées et écartées par élargissement de la suture frontale et synostose de la coronale possible (cranium bifidum occultum) ; l'implantation des cheveux se termine en V sur le front.

L'atteinte du système nerveux central peut comporter une encéphalocèle basale (aplasie ethmoïdale) ou antérieure, une agénésie totale ou partielle du corps calleux, ou un lipome de ce dernier, une atteinte pituitaire, ou des hétérotopies neuronales [6,7]. D'autres anomalies sont inconstamment associées comme des appendices nasaux accessoires, des lipomes sous-cutanés frontaux, des lésions oculaires (à type de colobome, cataracte, microphthalmie), une fente faciale (absence de malaie) [7], une surdité de conduction, ou une tétralogie de Fallot [8]. Le développe-

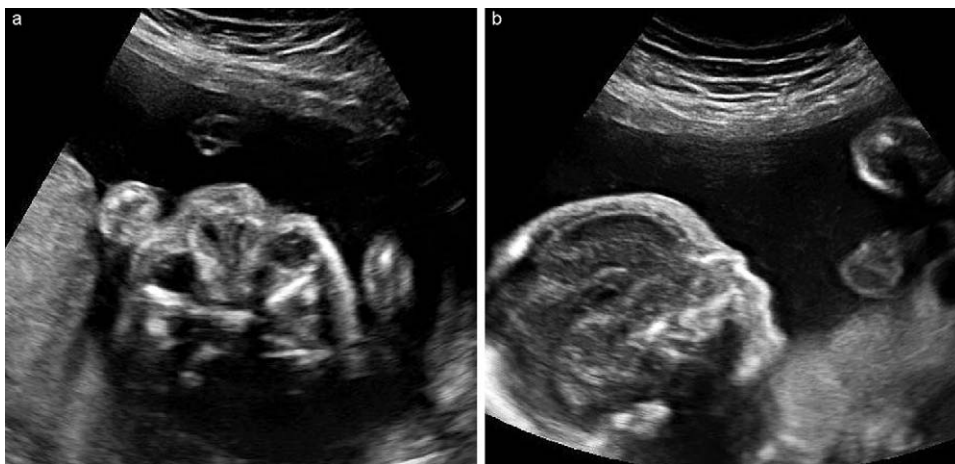


Figure 1 a et b : échographie à 23 SA ; hypertélorisme avec nez bifide et profil plat avec arête nasale non saillante.
a and b: ultrasound scan at 23 weeks; hypertelorism with a clefted nose and flat profile.

ment intellectuel est le plus souvent normal, sans retard mental associé [9]. Il serait donc préférable d'utiliser le terme de séquence ou de spectre de la DFN [1,3,10]. Dans notre cas, les anomalies de la face et du crâne étaient présentes mais il n'a pas été possible d'affirmer l'intégrité du système nerveux central même par l'IRM (doute sur l'intégrité du corps calleux).

Le diagnostic de DFN impose une réflexion anténatale sur la prise en charge à la naissance : celle-ci relève d'actes de chirurgie maxillofaciale, voire de neurochirurgie en cas d'encéphalocèle. La complexité des lésions oblige fréquemment à procéder par étapes successives, avec un retentissement lourd pour l'enfant et son entourage. En termes de résultats, ceux-ci peuvent être satisfaisants ; cependant le pronostic neurologique peut être engagé dans

les rares cas d'atteinte cérébrale majeure et le préjudice esthétique n'est pas exclu, même après plusieurs interventions.

Au plan génétique, la DFN (isolée) survient de façon sporadique dans la majorité des cas [1,10], mais cette séquence peut également être syndromique, associée à une atteinte cérébrale avec déficit intellectuel possible [2,11,12], et transmissible (mode récessif et dominant) [7,10,13].

Le diagnostic différentiel se pose essentiellement avec le syndrome crânio-fronto-nasal, qui comporte une asymétrie corporelle avec défaut de la ligne médiane associée à des anomalies squelettiques et dermatologiques [14]. Le gène *EFNB1* en Xq12 est muté et induit une protéine Ephrin-B1 impliquée dans la migration des cellules des crêtes neurales. Cette pathologie est plus sévère en cas de sexe

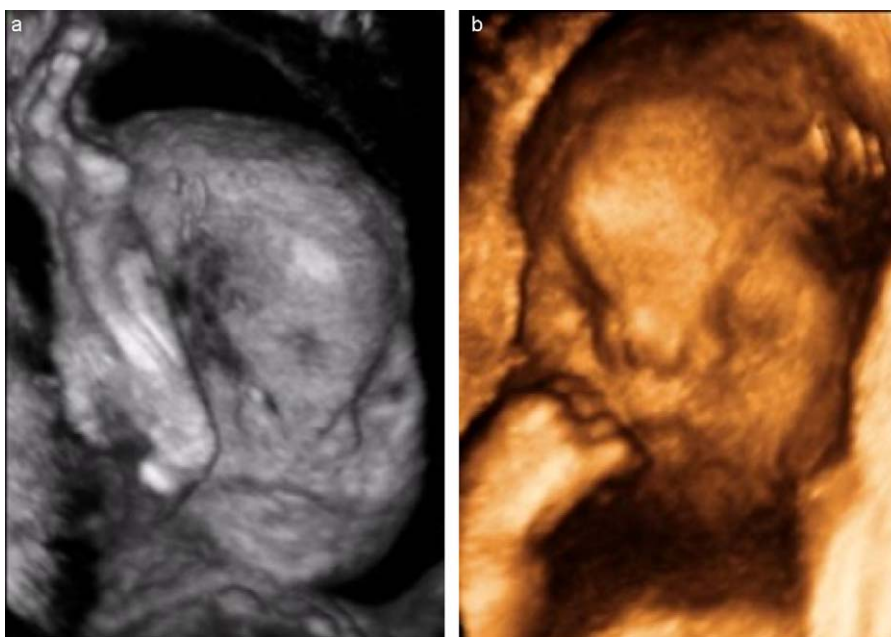


Figure 2 a et b : échographies de la face fœtale en mode 3D à 23 SA.
a and b: fetal face ultrasound 3D scan at 23 weeks.

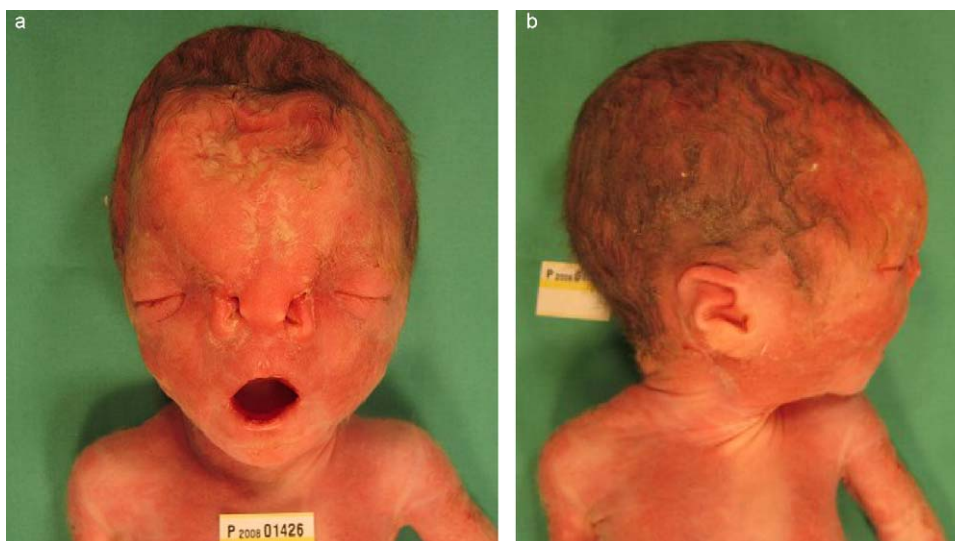

Figure 3 a et b : fœtus post-IMG à 28 SA ; de face : hypertélorisme front saillant, nez bifide ; de profil : arête et pointe du nez aplatis.

a and b: fetal pathologic examination after pregnancy interruption; hypertelorism with prominent forehead; flat profile.

féminin ; la mortalité étant importante et secondaire à certaine malformation (hernie diaphragmatique).

L'étude du squelette fœtal (SCAN 3D) et le dosage des stéroïdes dans le liquide amniotique doivent permettre d'éliminer les syndromes d'Antley Bixler (front large et nez aplati, synostose radiohumérale) [15]. L'origine embryologique de la DFN semble être liée à un défaut de développement de la capsule nasale [1,4].

Parmi les sept cas de DFN diagnostiqués en anténatal, trois cas étaient syndromiques et quatre isolés. Le diagnostic a été réalisé entre 12 et 31 SA [2]. Concernant l'issue de ces grossesses, deux cas se sont soldés par une IMG [2,4] ; deux fœtus porteurs d'une forme syndromique (malformations cérébrales associées) sont mort-nés (cités par Sleurs [4]). Les trois autres enfants sont nés vivants à terme, l'un d'entre eux a présenté un retard moteur sans retard cognitif associé à l'âge de un an.

En cas de forme isolée non syndromique, la prise en charge de cette pathologie repose sur la chirurgie maxillofaciale avec des interventions lourdes dont le résultat esthétique final reste incertain, d'où la difficulté pour certains couples d'accepter de poursuivre la grossesse.

Conclusion

La DFN est une malformation congénitale exceptionnelle, le plus souvent sporadique et dont le diagnostic anténatal est porté devant des anomalies caractéristiques de la face et du profil fœtal, obtenues par échographie en mode 2D et 3D. L'absence de malformations associées doit être confirmée par l'imagerie anténatale en particulier l'IRM cérébrale, voire le SCAN 3D du crâne et de la face. En cas de forme isolée le pronostic neurologique semble bon et toute la difficulté de la prise en charge postnatale est liée à la lourdeur des interventions chirurgicales visant à reconstruire le visage et la partie frontale du crâne.

Conflit d'intérêt

Aucun pour tous les auteurs concernant le sujet traité.

Références

- [1] Lyons Jones K. Smith's recognizable patterns of human malformation. Kenneth Lyons Jones, 6^e ed. Elsevier Saunders; 2006.
- [2] Martinelli P, Russo R, Agangi A, Paladino D. Prenatal ultrasound diagnosis of frontonasal dysplasia. *Prenat Diagn* 2002;22:375–9.
- [3] Shipp TD, Mulliken JB, Bromley B, Benacerraf B. Three-dimensional prenatal diagnosis of frontonasal malformation and unilateral cleft lip/palate. *Ultrasound Obstet Gynecol* 2002;20:290–3.
- [4] Sleurs E, Gonçalves LF, Johnson A, Espinoza J, Devers P, Chaiworapongsa T, et al. First-trimester three-dimensional ultrasonographic findings in a fetus with frontonasal malformation. *J Matern Fetal Neonatal Med* 2004;16:187–97.
- [5] Johnstone E, Glanville T, Pilling J, Dobbie A. Prenatal diagnosis of frontonasal dysplasia using 3D ultrasound. *Prenat Diagn* 2008;28:1075–6.
- [6] Suthers G, David D, Clark B. Fronto-facio-nasal dysplasia. *Clin Dysmorphol* 1997;6:245–9.
- [7] Richieiri-Costa A, Guion-Almeida M. The syndrome of frontonasal dysplasia, callosal agenesis, basal encephalocele, and eye anomalies-phenotypic an aetiological considerations. *Int J Med Sci* 2004;1:34–42.
- [8] De Moor MM, Baruch R, Human DG. Fronto-nasal dysplasia associated with tetralogy of Fallot. *J Med Genet* 1987;24:107–9.
- [9] Ozkinay F, Coğulu O, Akil I, Gündüz C, Ozkinay C. Fronto-facio-nasal dysplasia in two sisters with additional findings. *Acta Paediatr* 2000;89:1145–7.
- [10] Twigg SR, Versnel SL, Nürnberg G, Lees MM, Bhat M, Hammond P, et al. Frontorhiny, a distinctive presentation of frontonasal dysplasia caused by recessive mutations in the ALX3 homeobox gene. *Am J Hum Genet* 2009;84:698–705.
- [11] Dubey SP, Garap JP. The syndrome of frontonasal dysplasia, spastic paraplegia, mental retardation and blindness: a case report with CT scan findings and review of literature. *Int J Pediatr Otorhinolaryngol* 2000;54:51–7.

- [12] Kayserili H, Uz E, Niessen C, Vargel I, Alanay Y, Tuncbilek G, et al. ALX4 dysfunction disrupts craniofacial and epidermal development. *Hum Mol Genet* 2009;18:4357–66.
- [13] Kocak C, Ceylaner G. Frontonasal dysplasia: a family presenting autosomal dominant inheritance pattern. *Genet Counsel* 2009;20:63–8.
- [14] Wieacker P, Wieland I. Clinical and genetic aspects of craniofrontonasal syndrome: towards resolving a genetic paradox. *Mol Genet Metab* 2005;86:110–6.
- [15] Fluck CE, Pandey AV, Huang N, Agrawal V, Miller WL. P450 oxidoreductase deficiency—a new form of congenital adrenal hyperplasia. *Endoc Dev* 2008;13:67–81.