

Meningovascularis neurosyphilis miatti fiatalkori ischaemiás cerebrovascularis betegség

Tóth Veronika dr.^{1*} ■ Hornyák Csilla dr.^{2*} ■ Kovács Tibor dr.²
Tóth Béla dr.¹ ■ Várallyay György dr.³ ■ Ostorházi Eszter dr.¹
Köles József dr.⁴ ■ Berczki Dániel dr.² ■ Marschalkó Márta dr.¹
Kárpáti Sarolta dr.¹

Semmelweis Egyetem, Általános Orvostudományi Kar, ¹Bőr-, Nemikórtani és Bőronkológiai Klinika,

²Neurológiai Klinika, ³MR-Kutató Központ, Budapest

⁴Albert Schweitzer Kórház-Rendelőintézet, Hatvan

A 35 éves férfi beteget jobb oldali enyhe hemiparesis, incontinentia, prefrontális tünetek, rövid távú memóriazavar és magatartás-változás miatt kezeltük. Koponya-MR és -MR-angiográfias vizsgálattal mindkét nucleus caudatusban és a környező fehérállományban látszott infarktusnak megfelelő jelzavar, illetve többszörös szűkület a Willis-körerein. A liquorban emelkedett összfehérjeszint és pleiocytosis mellett intrathecalis IgG-szintézist igazoltunk. Szérum rapid plazma reagin, Treponema-ellenanyag-titer-meghatározás, Treponema pallidum ELISA, liquor venereal disease research laboratory (VDRL) tesztek pozitívak voltak. Mindezek alapján meningovascularis neurosyphilist igazoltunk. 24 ME intravénás penicillin-G-vel kezeltük 14 napig; szerológiai és radiológiai javulás mutatkozott. A kétoldali prefrontális körök kapcsolatainak károsodása, stratégiai infarktusok miatt a tünettan vascularis dementiának felel meg, paralysis progressivát utánozva; a kezelést követően a kognitív tünetek is csökkentek. Orv. Hetil., 2011, 152, 763–767.

Kulcsszavak: meningovascularis syphilis, vascularis dementia, paralysis progressiva, syphilisszerológia

Meningovascular neurosyphilis as the cause of ischemic cerebrovascular disease in a young man

Authors report a case of a 35-year-old male with right-sided mild paresis, incontinence, dysexecutive syndrome, short-term memory loss and behavioral changes. Bilateral cerebral infarcts in the region of the caudate nuclei and the adjacent white matter were proved by brain MRI and multiple stenoses of the branches of Willis-circle were confirmed by MR angiography. Elevated protein level and pleocytosis were found in the cerebrospinal fluid with intrathecal IgG synthesis. Serum rapid plasma reagin, Treponema pallidum Particle Agglutination test, Treponema pallidum ELISA, liquor Venereal Disease Research Laboratory tests were positive. Meningovascular neurosyphilis was diagnosed. 24M U/day intravenous penicillin-G treatment was given for 14 days. The patient has vascular dementia due to the bilateral strategic infarcts disconnecting the prefrontal circuits; his symptoms are similar to general paresis. Laboratory and radiologic improvement was observed. Still, the patient has severe residual cognitive decline. Orv. Hetil., 2011, 152, 763–767.

Keywords: meningovascular syphilis; vascular dementia; general paresis; syphilis laboratory tests

(Beérkezett: 2011. március 18.; elfogadva: 2011. április 4.)

*A cikk elkészítésében mindkét szerző egyenlő mértékben vett részt.

Rövidítések

FTA-Abs = fluoreszcens Treponema-antitest-abszorpció; MGG = May-Grünwald-Giemsa-festés; RPR = rapid plazmareagin; TPPA = *Treponema pallidum* részecskeagglutináció; VDRL = Venereal Disease Research Laboratory

A *Treponema pallidum* infekció után 6 héttől 30 évig, a betegség bármely stádiumában jelentkezhetnek a syphilis neurológiai tünetei. A primer affekcióból hematogén szóródással a kórokozók napokon belül a központi idegrendszerbe juthatnak [1]. A fertőzést követő néhány héttel fejfájással, hányással, zavartsággal, epilepsziás rohamokkal, ritkábban perifériás agyidegtünetekkel jelentkező akut lueses meningitis alakulhat ki. Átlagosan 7 évvel a primer fertőzés után, gyakran agyi ischaemiás betegség formájában jelentkezik a meningo-vascularis syphilis. Ebben a stádiumban előfordulhat gummaképződés, amely térfoglaló laesiót utánozhat. A primer fertőzés után 10–30 évvel alakulnak ki a neurosyphilis késői, parenchymát érintő formái, a paralysis progressiva és a tabes dorsalis [2].

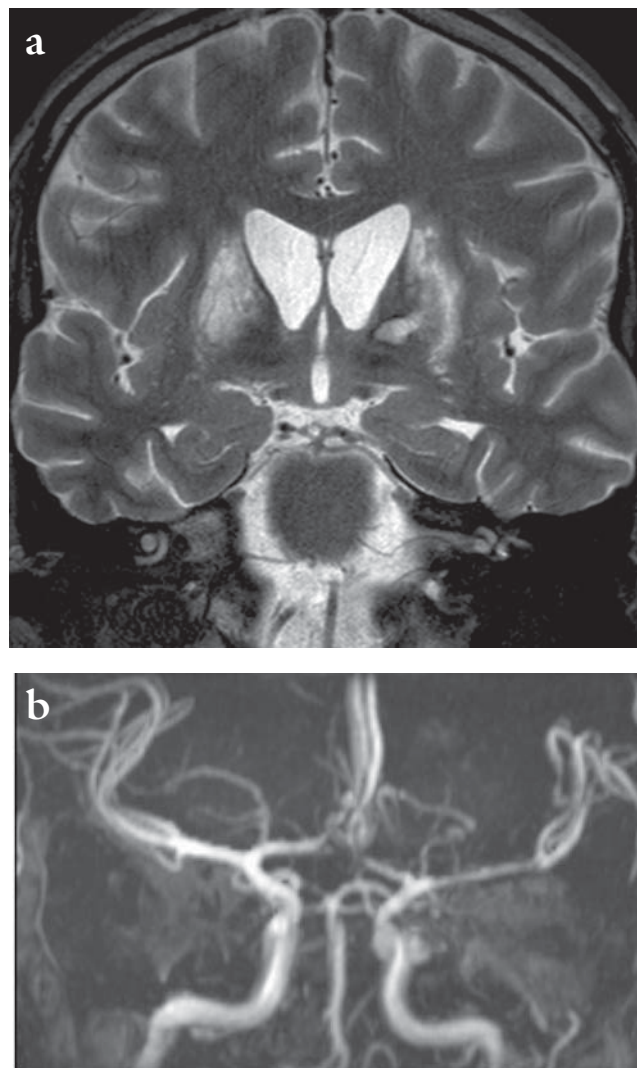
Közleményünkben egy fiatal férfi beteg esetét ismertetjük, akinél a syphilis korai stádiumai észrevétlenül zajlottak. Késői szövödményként kétoldali törzsdúci infarktusz hátterében meningo-vascularis syphilit igazoltunk. Felhívjuk a figyelmet arra, hogy fiatal felnőtteknél jelentkező neurológiai tünetek, okkluzív cerebrovascularis betegség, cerebralis ischaemia, neuropszichológiai tünetek – memóriazavar, magatartás-változás, diszexekutív szindróma – kialakulása esetén feltétlenül el kell végezni a syphilisszerológiai vizsgálatokat.

Esetismertetés

A 35 éves, heteroszexuális, korábban egészséges férfi beteget néhány hetes fáradékonyosság, fogyás után vették fel a hatvani Albert Schweitzer Kórház Neurológiai Osztályára zavartság, enyhe jobb oldali végtaggyengeség miatt. A koponya-CT és -MR-vizsgálat kétoldali, a nucleus caudatusokat és a környező fehérállományt érintő infarktust mutatott. MR-angiográfián a bal oldali arteria cerebri media kezdeti szakaszának stenosisa ábrázolódott (1. ábra). Fiatalkori cerebrovascularis betegségének kivizsgálása miatt vettük át a Semmelweis Egyetem Neurológiai Klinikájára.

Jobb oldali centrális facialis paresist, mindkét oldali alsó végtagi enyhe ataxiát, széklet- és vizeletincontinentiát, kiterjedt prefrontális tüneteket, pszichomotoros meglassultságot, visuospatialis zavart, paranoid gondolatokat, súlyos rövid távú memóriazavart, confabulációt észleltünk.

Az ismételt koponya-MR-vizsgálat a bal oldali törzsdúcokban kis, sávszerű bevérzést, az a. cerebri anterior A1 és az a. cerebri media M1 szakaszának kétoldali, és a bal a. cerebri posterior eredésének kontúregyenetlenségét mutatta. A kétoldali nucleus caudatus káro-



1. ábra | Infarktusz mindkét nucleus caudatusban. A Willis-kör erein szűkület ábrázolódik (mindkét oldalon az arteria cerebri anterior A1 és cerebri media M1 szakaszain és a bal a. cerebri posterior kezdeti szakaszán). Coronalis T2 (a) és MR-angiográfia (b)

sító infarktuszok a frontostriális köröket szakítják meg prefrontális tünetekkel járó demenciát okozva [3]. A beteg neurológiai és vascularis demenciának megfelelő kognitív tüneteit stratégiai infarktuszai magyarázzák. Rutin, thrombophilia és immunológiai vérvizsgálatai, a homociszteinszint normális volt. A lumbalis liquorban pleiocytosis, 384/mm³ leukocytá, citológiai vizsgálattal MGG-festéssel monocyták-macrophagok, kevesebb lymphocytá és néhány plazmasejt volt. Emelkedett összfehérjét (217 mg%) mértünk, az eredmények a vér-liquor gát károsodását igazolták (albuminhányados 60, IgG/albumin index 1,2), oligoklonális gammopathiát mutattunk ki. Vér és liquor specifikus és nem specifikus szerológiai teszteket a Bőr-, Nemikórtani és Bőr-onkológiai Klinikán végeztünk, a tesztek syphilit igazoltak: pozitív liquor-VDRL, szérum-RPR-hígítás (1:64-ig pozitív), szérum- és liquor-TPPA- és -TPPA-index alapján [4]. A liquor és szérum első és kontroll laborvizs-

1. táblázat | A szérumszám- és liquorvizsgálat eredménye

Szérum	Liquor	
	2009. október	2010. január
RPR	Tömény: ++ 1:2: +++ 1:4: +++ 1:8: +++ 1:16: ++ 1:32: + 1:64: + 1:128: negatív	Tömény: ++ 1:2: ++ 1:4: + 1:8: + 1:16: + 1:32: negatív
TPPA	1: 20480-ig: +	1: 20480-ig: +
TP ELISA	+	+
	Sejtszám	384/mm ³
	Összfehérje	217 mg%
	Albuminhányados	60
	IgG/albumin index	1,2
	Elektroforézis	Oligoklonális gammopathia
	VDRL	+
	TPPA	1:1280-ig: +
	TPPA-index	78
		2/mm ³
		153 mg%
		126
		1,1
		Normál
		Negatív
		1:1280-ig: +

gálati eredményeit az 1. táblázatban foglaltuk össze. Mindezek alapján neurosyphilis meningovascularis formáját igazoltuk, az infarktusok miatt parenchymás érintettséget utánzó kognitív tünetekkel. Konzíliumok a kardiális, szemészeti és fül-orr-gégészeti manifesztációt kizárták.

A HIV-vírus-teszt negatív lett, CD4+ flow citometria normális eredményt adott.

Irányelveket követve [5] 14 napig kezeltük 24 ME/nap intravenás penicillin-G-vel.

Kontaktuskutatás során egy állandó szexuális partnert és 2009 folyamán egy alkalmi kapcsolatot nevezett meg, a partnereket a megadott címeken nem találtuk.

Egy hónap múlva pszichomotoros tempója gyorsabb lett, konkretizáció megszűnt, visuospatialis tesztekben javulást mutatott. Ürítési funkciók kontrollja nagyrészt visszatért, egyéb tünetei nem változtak.

3 és 6 hónap múlva végeztük el ismét kontrollvizsgálatait, ekkor hemiparesise, végtagataxiája is megszűnt, pszichomotoros tempója normalizálódott, prefrontális tesztekben további javulást mutatott, a korábbi confabulativ és paranoid jelenségeket fel tudta idézni, kritikával emlékezett vissza ezekre. Koponya-MR-en törzsdüci infarktusait láttuk, MR-angiográfián korábban látott szűkületek már nem ábrázolódtak (2. ábra). 3 hónap múlva liquoreredményei is javultak, az aktív gyulladáshoz utaló eltérések mértéke csökkent, a vér-liquor gát károsodása és az oligoklonális gammopathia megszűnt. Liquorsejtszám 2/mm³ volt, 153 mg% összfehérjét mértünk, albuminhányados 126, IgG/albumin index 1,1 volt. A szerológiai tesztek eredménye, a negatív váló liquor-VDRL, a csökkenő szérumszám-RPR hígítási érték (1:16-ig pozitív) és a TPPA-index (1. táblázat) a fertőzés javulását mutatta [4]. A HIV-teszt továbbra is negatív volt.

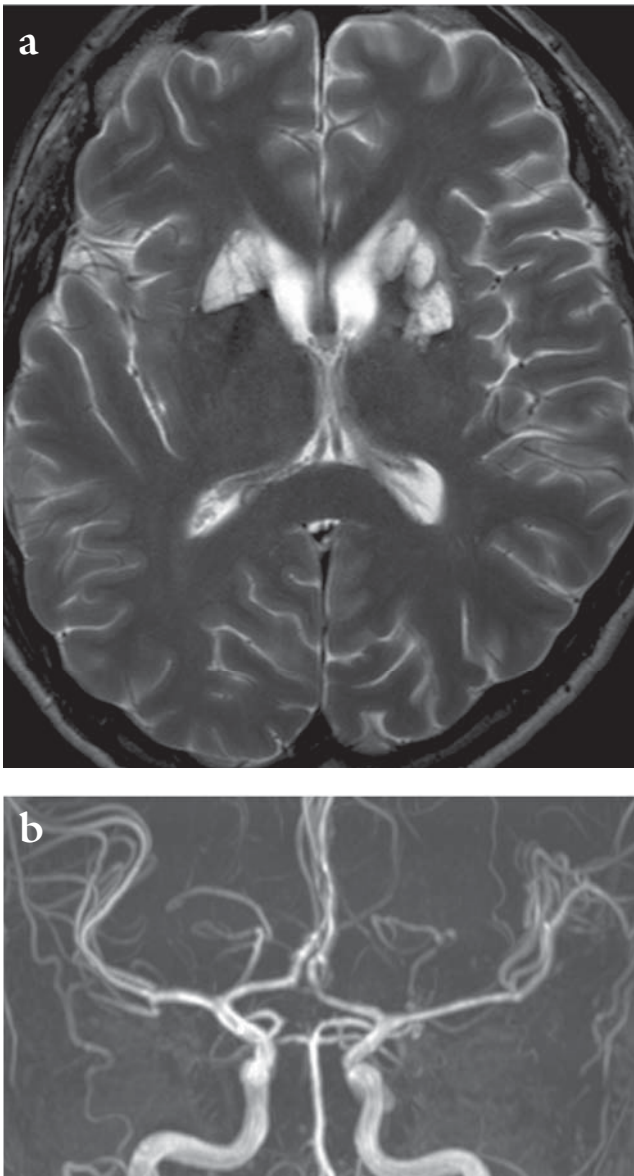
Megbeszélés

A neurosyphilis formái – akut lueses meningitis, meningovascularis syphilis, paralysis progressiva, tabes dorsalis

– között átfedések lehetnek, a kórképek nem mindig különíthetők el élesen egymástól. Az akut lueses meningitis meningealis izgalmi jelekkel, fejfájással, zavartsággal, hányással jár, láz nem jellemző, agyidegbénulások is kialakulhatnak [2, 4]. Legtöbbször 2 hónappal–2 évvel követi a primer fertőzést. Aszimptomás neurosyphilisben nincsenek központi idegrendszeri érintettségre utaló tünetek, azonban a liquor-VDRL vizsgálata pozitív; HIV-fertőzötteknél gyakori ez a forma [5]. Előfordulhat ebben a betegcsoportban fulmináns, nekrotizáló neurosyphilis is [6]. A paralysis progressiva általában a fertőzés után 20–30 évvel alakul ki, krónikus progresszív frontotemporalis meningoencephalitis képében jelentkezik, ami súlyos agyi atrófiához vezet [7, 8]. A tabes dorsalis szintén későn, 20–30 évvel a fertőzés után alakul ki, a gerincvelő radix posteriorjai és a hátsó köteg érintett [8]. Késői syphilis szemészeti tünetei (uveitis, vitreitis, retinitis, papillitis) mellett opticusatrófia is kialakulhat [9, 10].

A meningovascularis syphilis néhány hónaptól tíz évig, átlagosan 7 évvel a primer fertőzés után jelentkezik. A betegek jellemzően fiatalok, 50 év alattiak [11, 12, 13, 14]. Prodromalis panaszként fejfájás, álmatlanság, fáradékonyság hívhatja fel a kórképre a figyelmet [15, 16, 17, 18]. Betegünk esetében a nem specifikus panaszok a neurológiai gócjelek megjelenését néhány héttel előzték meg. Mivel a primer fertőzés ideje nem ismert, nem tudjuk, mennyi idő telt el a neurológiai tünetek jelentkezéséig. Így fordulhatott elő, hogy a kezelést későn, a szövődmények megjelenésekor tudtuk csak elkezdni.

Előfordul, hogy a primer syphilisinfekciót nem diagnosztizálják, kezelését későn, a szövődmények megjelenésekor kezdik. Esetünkben meningovascularis szövődmény (okkluzív verőérbetegség) miatti ischaemia volt a következmény. Specifikus és nem specifikus szerológiai *Treponema*-tesztek támasztották alá a diagnózist, a liquor citológiai lelete is infekcióra utalt. Paralysis progressivát utánzó frontális dementiaját, incontinen-tiáját, kétoldali nucleus caudatus és a környező fehér-



2. ábra | A törzsdúcok területén: a nucleus caudatusokban és a lencseag elülső területén mindkét oldalon régi infarktus ábrázolódik. A Willis-kör erein szűkület nem mutatható ki. A felvételek hat hónappal a kezelést követően készültek. T2-felvétel a törzsdúcok régiójában (a), MR-angiográfia a Willis-kör ereiről (b)

állományi infarktust (stratégiai infarktus) a meningovascularis érintettség miatt kialakult a. cerebri media perforáló ágainak elzáródása okozta. A paralysis progressiva neurosyphilisben évtizedes lefolyás után alakulhat ki. Esetünkben ez a diagnózis kizárható, mivel a pszichoszindróma tünetei a kezelés után javultak, illetve megszűntek, kiterjedt parenchymás laesiót vagy atrófiát az ismételt koponya-MR-vizsgálatok nem igazoltak.

A meningovascularis syphilis specifikus obliteratív endarteritis következménye. Az elváltozás leggyakrabban a nagy- és közepes méretű artériákat károsítja (Heubner-arteritis), lymphocytás beszűrődéssel, az intima fibroblastos proliferációjával, az adventitia fibrosisával jár, de előfordul a kis ereket károsító Nissl-

Alzheimer-arteritis is, amely szintén az érfal megvastagodását okozza [19, 20]. Elsősorban az a. cerebri media és ágrendszere érintett, második leggyakoribb lokalizáció az a. basilaris és ágai [16, 21, 22]. A patológiai elváltozások lassú, fokozatos elzáródást, illetve trombózis következtében akut okklúziót is okozhatnak (néhány esetben az a. basilaris akut elzáródása miatt trombolízist végeztek rekombináns szöveti plazminogénaktivátorral) [23, 24]. Fiatalkori cerebrovascularis betegségben gondolni kell a meningovascularis syphilis lehetőségére!

A neurosyphilis diagnózisa a klinikai tüneteken, a liquorreltéréseken és a szerológiai vizsgálatok eredményén alapul. A liquorban emelkedett sejtszámot, emelkedett összfehérjeszintet, oligoklonális gammopathiát, intrathecalis IgG-szintézist találtunk, a VDRL-, TPPA-teszt pozitív, a TPPA-index emelkedett volt. Lehetséges diagnosztikus módszer még a liquor-FTA-Abs-teszt, ami a syphilisre specifikus, pozitív marad antibiotikumkezelés után is [4]. Betegünknel a liquorvizsgálat és a pozitív syphilispróbák alapján egyértelmű volt a neurosyphilis diagnózisa.

A meningovascularis neurosyphilis legtöbbször azon fiatal, cerebrovascularis betegek kivizsgálásakor merül fel elkülönítő diagnózisként, akiknél a microangiopathiás lacunaris infarktust vagy a Willis-kör ereinek szűkülete vagy elzáródása miatt kialakult territorális infarktust az alábbiak nem magyarázzák: trombózishajlamot okozó betegségek (hematológiai, antitrombin-III- és protein S-deficientia, antifoszfolipid-antitest hordozása, alvadási faktorok mutációi), pitvarfibrilláció, infektív endocarditis, pitvari myxoma, illetve hipertonia és diabetes mellitus. A meningovascularis syphilishez hasonló neuroradiológiai elváltozások jelennek meg más, nem syphilises eredetű infektív vasculitis esetében is (például tuberkulózis, gombafertőzés), illetve hasonló képet ad a szisztémás vasculitisek cerebrális megjelenése kollagéntárolási betegségben, Takayasu-arteritisben, sarcoidosisban, lupusban vagy polyarteritis nodosa esetében. Ritkán fordul elő a nagyerek dissectiója, vagy csonttörés után fellépő zsírembólia következtében. Betegünk esetében először a fiatalkori agyi ischaemiás betegséget diagnosztizáltuk, és ennek egyéb okait kizártuk.

A szerológiai tesztekben a neurosyphilis minden stádiumában javulás várható penicillinkezelést követően, de tabes dorsalisban és paralysis progressivában a klinikai tünetek nem változnak. A javasolt dózis neurosyphilisben 12–24 ME intravénás penicillin-G 10–14 napon keresztül. A kezelés után 3 hónappal várható a liquorban a sejtszám és az összfehérje csökkenése, a VDRL-teszt negatívvá válása. A gyógyulás jele, ha a kezelés után fél évvel ezek az értékek normalizálódnak. Együttes HIV-fertőzés esetén a penicillinterápia sem biztosítja a neurosyphilis teljes gyógyulását, a tünetek kiújulhatnak. Nekrotizáló neurosyphilis jellemzően HIV-fertőzöttekben előforduló fulmináns kórkép. Aszimptomás neurosyphilis esetén nincsenek központi

idegrendszeri érintettségre utaló tünetek, azonban a liquor-VDRL vizsgálata pozitív eredményt ad. HIV-fertőzötteknél viszonylag gyakori ez a forma. Betegünk-nél ismételt HIV-vizsgálattal sem igazoltunk fertőzést. Napi 24 ME penicillin-G-terápiában részesült 14 napon át. A 3 és 6 hónap múlva végzett kontrollvizsgálat során mind klinikai tünetei, mind szerológiai értékei és liquorlelete is lényegesen javult, kontroll-MR-angiográfián nagyérszűkület már nem látszott. Ugyanakkor a beteg – javulás mellett is – diszexekutív szindróma, dementia miatt súlyos residualis tünetekkel él.

Esetünkben az országos gondozói hálózat ellenére sem került felismerésre a korai syphilisfertőzést, így a beteg nem kapta meg időben a szükséges kezelést. Ennek következtében alakulhatott ki immunkompetens fiatal betegnél neurolyues. A diagnózis késlekedése miatt kontaktuskutatás sem zajlott időben, kérdés, hogy fellelhetőek lesznek-e még az évekkkel ezelőtti partnerek. A kórképre neurológiai tünetek, ischaemiás cerebrovascularis betegség hívta fel a figyelmet. Betegünknek akut gócjelek mellett neuropszichiátriai tünetei voltak, residualis tünetei – kétoldali stratégiai infarktus miatt – vascularis dementiának felelnek meg, tünetileg paralysis progressivát utánoznak.

Hangsúlyozzuk, hogy fiatal felnőtteknél neurológiai tünetek esetén elengedhetetlen a syphilisszűrés.

Irodalom

- [1] *Ghanem, K. G.*: Neurosyphilis: A historical perspective and review. *CNS Neurosci. Ther.*, 2010, *16*, e157–e168.
- [2] *Golden, M. R., Marra, C. M., Holmes, K. K.*: Update on syphilis: Resurgence of an old problem. *JAMA*, 2003, *290*, 1510–1514.
- [3] *Szirmai I.*: Neurológia. Medicina Könyvkiadó, Budapest, 2005.
- [4] *Lautenschlager, S.*: Diagnosis of syphilis: Clinical and laboratory problems. *J. Dtsch. Dermatol. Ges.*, 2006, *4*, 1058–1075.
- [5] Módszertani levél a szexuális úton terjedő infekciók kivizsgálásához és kezeléséhez. *Bőr-és Nemibetegségek Szakmai Kollegiuma*, 2002.
- [6] *Zetola, N. M., Klausner, J. D.*: Syphilis and HIV infection: An Update. *Clin. Infect. Dis.*, 2007, *44*, 1222–1228.
- [7] *Peng, F., Hu, X., Zhong, X. és mtsai*: CT and MR findings in HIV-negative neurosyphilis. *Eur. J. Radiol.*, 2008, *66*, 1–6.
- [8] *Lyubomir, A., Dourmishv, M. D., Assen, L. és mtsa*: Syphilis: uncommon presentations in adults. *Review. Clin. Dermatol.*, 2005, *23*, 555–564.
- [9] *Prokosch, V., Thanos, S., Busse, H. és mtsa*: Ophthalmological symptoms as key findings in neurosyphilis – diagnosis and therapy. *Klin. Monbl. Augenheilkd.*, 2009, *226*, 184–188.
- [10] *Doris, J. P., Saha, K., Jones, N. P. és mtsa*: Ocular syphilis: the new epidemic. *Eye*, 2006, *20*, 703–705.
- [11] *Srinivasan, K.*: Ischemic cerebrovascular disease in the young. Two common causes in India. *Stroke*, 1984, *15*, 733–735.
- [12] *Bowring, J., Mabto, M., Mandal, D. és mtsa*: Stroke in pregnancy associated with syphilis. *J. Obstet. Gynaecol. Res.*, 2008, *34*, 405–407.
- [13] *Conde-Sendín, M. A., Amela-Peris, R., Akadro-Benito, T. és mtsa*: Current clinical spectrum of neurosyphilis in immunocompetent patients. *Eur. Neurol.*, 2004, *52*, 29–35.
- [14] *Guzeeva, V. I., Chukholavina, M. L.*: Ischemic cerebral stroke in the young. *Klin. Med.*, 2006, *84*, 8–13.
- [15] *Al-Shammari, N. E., El-Beltagi, A., Al-Far, H. és mtsa*: Syphilitic arteritis involving the origin of the cervical internal carotid artery. *Neurosciences*, 2010, *15*, 122–125.
- [16] *Kearney, H., Mallon, P., Kavanagh, E. és mtsai*: Amnesic syndrome due to meningovascular neurosyphilis. *J. Neurol.*, 2010, *257*, 669–671.
- [17] *Bourazza, A., Kerouache, A., Reda, R. és mtsai*: Meningovascular syphilis: study of five cases. *Rev. Neurol. (Paris)*, 2008, *164*, 369–373.
- [18] *Asdaghi, N., Muayqil, T., Scozzafava, J. és mtsai*: The re-emergence in Canada of meningovascular syphilis: 2 patients with headache and stroke. *CMAJ*, 2007, *176*, 1699–1700.
- [19] *Brightbill, T. C., Immeidán, I. H., Donovan Post, M. J. és mtsai*: Neurosyphilis in HIV-positive and HIV-negative patients: neuroimaging findings. *Am. J. Neuroradiol.*, 1995, *16*, 703–711.
- [20] *Michael, S. A., Burke, J. M., Gulati, S. M.*: Angiographic findings in a young man with recurrent stroke and positive fluorescent treponemal antibody (FTA). *Stroke*, 1983, *14*, 1001–1004.
- [21] *Umashankar, G., Gupta, V., Harik, S. I.*: Acute bilateral inferior cerebellar infarction in a patient with neurosyphilis. *Arch. Neurol.*, 2004, *61*, 953–956.
- [22] *Peters, M., Gottschalk, D., Boit, R. és mtsai*: Meningovascular neurosyphilis in human immunodeficiency virus infection as a differential diagnosis of focal CNS lesions: a clinicopathological study. *J. Infect.*, 1993, *27*, 57–62.
- [23] *Feng, W., Caplan, M., Matheus, M. G. és mtsa*: Meningovascular syphilis with fatal vertebrobasilar occlusion. *Am. J. Med. Sci.*, 2009, *338*, 169–171.
- [24] *Han, J. H., Lee, C. C., Crupi, R. S.*: Meningovascular syphilis and improvement with tissue-plasminogen activator (t-PA). *Am. J. Emerg. Med.*, 2004, *22*, 426–427.

(Tóth Veronika dr.,
Budapest, Kocsány u. 4., 1016
e-mail: tovero@yaho.com)

Az Orvosi Hetilap 2011, 152, 572. oldalán (14. szám) megjelent OH KVÍZ-re egy helyes megfejtés érkezett.

A beküldő: *Dr. Mód Gabriella* (Sopron). A nyertesnek szívből gratulálunk.

A nyereményét postán küldjük el.