

一過性脳虚血発作様症状をくりかえした 円蓋部限局性くも膜下出血の1例

三隅 洋平¹⁾²⁾ 上山 秀嗣^{1)*} 俵 明恵¹⁾²⁾
西田 泰斗¹⁾ 今村 重洋¹⁾ 平野 照之²⁾

要旨：症例は82歳の男性である。約3分間で自然消失する右手の脱力発作を2回自覚したため、一過性脳虚血発作をうたがわれて当院を受診した。初診時軽度の近時記憶障害をみとめたが、運動麻痺や感覚障害はみとめなかった。頭部CTでは左中心溝に高吸収域をみとめ、MRIでは左中心溝に限局した急性期くも膜下出血の所見に加え、右前頭葉底部および左前頭葉の脳表にヘモジデリンの沈着がうたがわれた。一過性脳虚血発作がうたがわれたばあいには、まれではあるが限局性くも膜下出血も鑑別すべきと考えられた。

(臨床神経 2012;52:38-40)

Key words：くも膜下出血，一過性脳虚血発作，脳表ヘモジデリン沈着症

はじめに

非外傷性くも膜下出血の多くは脳動脈瘤の破裂により発症するため、脳動脈瘤の好発部位である Willis 動脈輪を中心に広範な出血をきたす。一方、円蓋部に限局したくも膜下出血は比較的まれであり、脳腫瘍、血管炎症候群、脳静脈血栓症、脳アミロイドアンギオパチー (cerebral amyloid angiopathy : CAA) などが原因として挙げられる^{1)~3)}。今回われわれは、左中心溝部の限局性くも膜下出血により一過性脳虚血発作 (transient ischemic attack : TIA) 様の症状をくりかえしたまれな症例を経験したので報告する。

症 例

患者：81歳，男性，右きき

主訴：右手の一過性脱力

既往歴：43歳時に狭心症，78歳時に前立腺肥大症。

家族歴：特記事項なし。

嗜好歴：喫煙 20本/日×63年，機会飲酒。

現病歴：X年7月，朝食中に突然右手指の脱力が出現し箸を持ってなくなった。この際に頭痛はなく，両上肢の挙上，歩行，会話は普段通り可能であった。右手指の脱力は約3分間で自然軽快した。7日後にふたたび約3分間の右手指の脱力発作をみとめたため近医を受診した。TIAをうたがわれて当院紹介受診し入院となった。なお，上記症状出現前に頭部外傷や転

倒といったエピソードはなかった。

一般身体所見：血圧 146/74mmHg，脈拍 68回/分，整。肺野，心音に異常なし。

神経学的所見：意識は清明であったが，改訂長谷川式知能スケールは 17/30点と軽度の近時記憶障害をみとめた。脳神経には異常なく，項部硬直やケルニツヒ徴候は陰性だった。四肢筋力は正常で，協調運動，感覚系，自律神経系，起立歩行に異常をみとめなかった。筋トヌスおよび深部腱反射は正常で，病的反射はみとめなかった。

検査所見：血算，一般生化学検査は基準範囲内であった。プロトロンビン時間，活性化部分トロンボプラスチン時間，フィブリン体分解産物，フィブリノーゲン，D-ダイマーなど凝固系に異常はなく，抗核抗体は 40倍 (基準値 40倍未満)，P-ANCA および C-ANCA は陰性だった。血糖 92mg/dl，HbA1c 5.3% と正常だった。胸部レントゲン写真，心電図，脳波では異常所見をみとめなかった。頭部CTでは左中心溝に沿った高吸収域をみとめ，限局性くも膜下出血と診断した (Fig. 1A，白矢頭)。頭部MRIでは同部位は脳表面に限局し T₁強調画像で高信号，FLAIR 画像で高信号，T₂*強調画像で低信号を呈していた。拡散強調画像で高信号はみとめなかった。右外包に長径 10mm の陳旧性ラクナ梗塞をみとめた。右前頭葉底部および左前頭葉の脳表にヘモジデリン沈着によると考えられる T₂*強調画像低信号をみとめた (Fig. 1B~E，矢頭)。脳軟膜や脳実質のガドリニウム増強効果はみとめなかった。MRA，MRV では異常をみとめなかった。脳血流シンチグラムでは有意な脳血流低下部位をみとめなかった。頸動脈超音

*Corresponding author: 独立行政法人国立病院機構熊本再春荘病院神経内科 [〒861-1196 熊本県合志市須屋 2659]

¹⁾独立行政法人国立病院機構熊本再春荘病院神経内科

²⁾熊本大学大学院生命科学研究所神経内科学分野

(受付日：2011年6月21日)

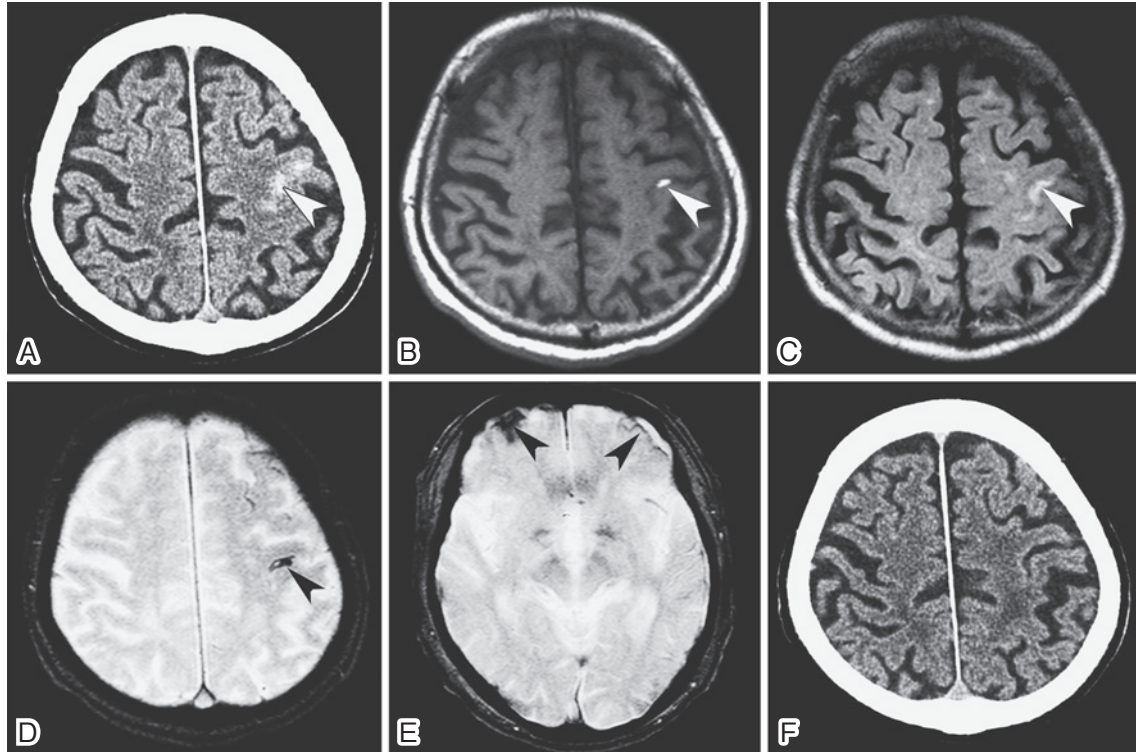


Fig. 1 A plain CT (A), and T₁ (TR 540, TE 12; B), FLAIR (TR 8,460, TE 134, TI 2,500; C), and T₂* (TR 600, TE 25; D & E) weighted head MRI at admission demonstrate acute subarachnoid hemorrhage in the left central sulcus (black arrowhead), together with superficial siderosis of the bilateral frontal lobes (white arrowhead). Follow-up CT at 3-month after the onset shows no high density lesion (F).

波検査では両側内頸動脈起始部に石灰化をともなった長径2 mm のプラークをみとめたが、有意な狭窄はなかった。

経過：入院7日目に5分間程度の右手指の脱力発作が出現したが、自然軽快した。この際意識は清明で頭痛や下肢の症状はなく、バイタルサインの変動もみとめなかった。その後脱力発作の再発はなく、血腫の改善傾向をみとめたため自宅退院となった。8月下旬の頭部CT、および9月中旬のMRIでは血腫は吸収され、左中心溝にみられていたFLAIR高信号およびT₁強調画像高信号は消失し、同部位にT₂*低信号がみられ、血腫吸収後の脳表へのヘモジデリン沈着と考えられた。10月下旬に頭部CTを再検したが血腫の再発はみとめなかった (Fig. 1F)。

考 察

本症例は数分間で自然消失する一過性の右手指の脱力発作を3回くりかえし、軽度の近時記憶障害をみとめた他は神経学的異常所見をみとめなかったことより、症候学的にはTIAがもっともうたがわれた。しかし、画像所見上は左中心溝に限局性くも膜下出血の所見をみとめ、本症状に関連する病変と考えられた。

本症例でみとめられた限局性くも膜下出血の原因疾患としては、頭痛および炎症所見はなく、MRIおよびMRA所見よ

り動静脈奇形、もやもや病、動脈解離、血管炎症候群、脳腫瘍、脳膿瘍は否定的と考えられた。脳静脈血栓症については、凝固系異常や頭蓋内圧亢進症状はなく、MRI、MRVでは静脈内血栓を示す所見はみとめなかったが、FLAIR画像で血腫下の皮質にわずかな信号異常がうたがわれた。静脈内血栓が検出困難な isolated cortical vein thrombosis (ICVT) においては、静脈還流障害による脳実質の信号異常のみを呈する症例があるため⁴⁾⁵⁾、本症例でもICVTの可能性は否定できなかった。一方、CAAは脳実質内の微小出血を呈することが多いが、これに先行してCAAの好発部位である髄膜の小血管の破綻により限局性くも膜下出血のみをきたすことがある⁶⁾⁷⁾。さらに、本症例でみとめられた両側性の脳表ヘモジデリン沈着は、CAAにおいてはしばしばみとめられる所見とされる⁶⁾⁷⁾。本症例の認知機能低下は軽微でアルツハイマー病の診断にはいたっていないが、非認知症の高齢者においてもCAAは高率にみとめられ⁸⁾、限局性くも膜下出血のみを呈する症例があるため⁶⁾⁷⁾、CAAの可能性を念頭に置いた経過観察は必要と考えられた。以上の考察より、ICVT、CAAはともに原因疾患の可能性が考えられたが、併存する脳表ヘモジデリン沈着を一元的に捉え、脳静脈血栓症が比較的若年の女性に多い点を考慮すると、CAAの可能性がよりうたがわれた。

限局性のくも膜下出血によりTIAに類似した症候を呈した症例は文献的に検索しえた範囲ではきわめてまれであ

る¹⁾⁹⁾¹⁰⁾。過去の報告においても本症例と同様に、くも膜下出血が再発していないにもかかわらず一過性の脱力や感覚障害を反復して呈した症例が多いが⁹⁾¹⁰⁾、その機序については諸説があり解明されていない。Izenbergらは、TIA様症状が拡大・移動する症例を報告し cortical spreading depression (CSD) の可能性を挙げているが⁹⁾、本症例の脱力の持続時間は3~5分間と短く、CSDの特徴とは一致しない。KatohらのCAAによる症例では、TIA様症状に関連して脳波異常がみとめられている⁷⁾。本症例では発作時の脳波検査は施行できていないが、発作の様式から局在関連てんかんの陰性運動発作の可能性は否定できない。脳血管攣縮は反復性のTIAを呈しうるが、本症例のようにきわめて限局した血腫による脳血管攣縮の症例は検索しえた範囲ではみとめられず否定的と思われた。MorrisらはICVTによりTIA様症状を呈した症例を報告しているが⁴⁾、このような症例では血腫に起因する機構以外にも静脈還流不全による可能性も考慮する必要がある。

TIA様症状の発症機構の解明には更なる症例の蓄積が必要であるが、本症例のようにTIA様症状を呈する症例においては限局性くも膜下出血の可能性も考慮して精査をおこなう必要があると考えられた。

文 献

- 1) Kumar S, Goddeau RP Jr, Selim MH, et al. Atraumatic convexal subarachnoid hemorrhage: clinical presentation, imaging patterns, and etiologies. *Neurology* 2010;74:893-899.
- 2) van Gijn J, Rinkel GJE. Subarachnoid haemorrhage: diagnosis, causes and management. *Brain* 2001;124:249-278.
- 3) Cuvinciu V, Viguier A, Calviere L, et al. Isolated acute nontraumatic cortical subarachnoid hemorrhage. *Am J Neuroradiol* 2010;31:1355-1362.
- 4) Morris JG, Fisher M, Carandang RA. Cortical Vein Thrombosis as a Mimic for Isolated Cortical Subarachnoid Hemorrhage and Transient Ischemic Attack. *Case Rep Neurol* 2010;2:63-68.
- 5) Linn J, Michl S, Katja B, et al. Cortical vein thrombosis: the diagnostic value of different imaging modalities. *Neuroradiology* 2010;52:899-911.
- 6) Feldman HH, Maia LF, Mackenzie IRA, et al. Superficial siderosis: a potential diagnostic marker of cerebral amyloid angiopathy in Alzheimer disease. *Stroke* 2008;39:2894-2897.
- 7) Katoh M, Yoshino M, Asaoka K, et al. A restricted subarachnoid hemorrhage in the cortical sulcus in cerebral amyloid angiopathy: could it be a warning sign? *Surg Neurol* 2007;68:457-460.
- 8) Arvanitakis Z, Leurgans SE, Wang Z, et al. Cerebral amyloid angiopathy pathology and cognitive domains in older persons. *Ann Neurol* 2011;69:320-327.
- 9) Izenberg A, Aviv RI, Demaerschalk BM, et al. Crescendo transient Aura attacks: a transient ischemic attack mimic caused by focal subarachnoid hemorrhage. *Stroke* 2009;40:3725-3729.
- 10) Brunot S, Osseby GV, Rouaud O, et al. Transient ischemic attack mimics revealing focal subarachnoid haemorrhage. *Cerebrovasc Dis* 2010;30:597-601.

Abstract

A case of focal convexal subarachnoid hemorrhage presenting as transient ischemic attack mimic

Yohei Misumi, M.D.¹⁾²⁾, Hidetsugu Ueyama, M.D.¹⁾, Akie Tawara, M.D.¹⁾²⁾,
Yasuto Nishida, M.D.¹⁾, Shigehiro Imamura, M.D.¹⁾ and Teruyuki Hirano, M.D.²⁾

¹⁾Department of Neurology, Kumamoto Saishunsou National Hospital

²⁾Department of Neurology, Graduate School of Medical Sciences, Kumamoto University

An 82-year-old man was suspected to have experienced a transient ischemic attack since he developed transient weakness in the right upper limb twice. On admission, neurologic examination yielded normal findings except for mild cognitive impairment. Brain CT and images showed an unexpected finding of acute focal subarachnoid hemorrhage in the left central sulcus, although MR angiography and venography did not show any abnormality. T₂* weighted images showed superficial siderosis in the bilateral frontal lobes, which indicated the possibility of a recurrent subarachnoid hemorrhage. We propose that focal subarachnoid hemorrhage should be included in the differential diagnosis of transient ischemic attack.

(Clin Neurol 2012;52:38-40)

Key words: subarachnoid hemorrhage, transient ischemic attack, superficial siderosis