

Schwere, reversible zerebrale Ischämie nach Tauchunfall

Severe, reversible cerebral ischaemia following a diving accident

Autoren

S.C. Leschka¹ M. Schumacher¹

Institut

¹ Abteilung für Neuroradiologie, Neurozentrum, Universitätsklinikum Freiburg

Zusammenfassung

Anamnese und klinischer Befund: Eine 33-jährige erfahrene Taucherin klagte beim Auftauchen über Kopfschmerzen und Schmerzen in der Brust. Bei der Bergung wurden eine Tetraplegie, eine Bewusstseinsstrübung und eine Aphasie festgestellt. Die Erstmaßnahmen bestanden aus der Sicherung der Vitalfunktionen und der sofortigen Gabe von reinem Sauerstoff, gefolgt von einer zügigen Verlegung in das nächste Krankenhaus (7 h). Während der Fahrt besserten sich die Sensibilitätsstörungen und die Lähmung der linken Seite.

Untersuchungen: In der kontrastmittelgestützten Computertomographie fand sich ein subkortikales Hirnödem links parieto-okzipital ohne Mittellinienverlagerung. In der nach der zweiten Druckkammerbehandlung durchgeführten Magnetresonanztomographie (MRT) zeigte sich zudem ein geringeres rechtsseitiges Hirnödem.

Diagnose, Therapie und Verlauf: Es wurde die Diagnose einer Dekompressionskrankheit Typ II gestellt. Am Abend des Unfalls kam es zu einem

generalisierten Krampfanfall. Wegen wiederholter zerebraler Krampfanfälle wurden 20 mg Diazepam verabreicht und der Transport in die nächste medizinische Einrichtung mit Druckkammer veranlasst. Nach zwei Druckkammerbehandlungen innerhalb von 24 Stunden waren die Symptome komplett rückläufig, die neurologische Untersuchung war unauffällig und die im Verlauf durchgeführte MRT ergab einen Normalbefund.

Folgerung: Die Diagnose einer akuten Dekompressionskrankheit wird rein klinisch gestellt. Beim geringsten Verdacht sollte der Patient so schnell wie möglich in ein Zentrum mit Druckkammer eingeliefert werden, da dies die Prognose deutlich verbessert. Bis zum Erreichen des Zentrums ist die Gabe von reinem Sauerstoff indiziert. Eine innerhalb der ersten Stunden/Tage durchgeführte bildgebende Diagnostik ist eine wertvolle Methode, um die Diagnose zu stützen. Kontrolluntersuchungen dienen dazu, den Verlauf der Erkrankung widerzuspiegeln und den Therapieerfolg zu bestätigen.

Notfallmedizin, Neurologie

Schlüsselwörter

- ▶ Tauchunfall
- ▶ Dekompressionskrankheit
- ▶ Caissonkrankheit
- ▶ Druckkammer
- ▶ Hirnödem

Keywords

- ▶ diving accident
- ▶ decompression sickness
- ▶ caisson disease
- ▶ pressure chamber
- ▶ brain edema

Einleitung

Die Dekompressionskrankheit (Caissonkrankheit) ist ein akuter Notfall bei Tauchern, die durch eine arterielle Gasembolie ausgelöst werden kann, z.B. bei zentralem Lungenriss sowie intrinsisch infolge Gasblasenbildung durch überschüssiges Inertgas (meist Stickstoff, bei zu schnellem Auftauchen). Erstmals beschrieben bei den sogenannten Caissonarbeitern (franz. Caisson = Kasten) führt die Caissonkrankheit zu unterschiedlichen neurologischen Defiziten [5].

Sie wird in zwei Typen von unterschiedlichem Schweregrad eingeteilt. Bei Typ I lagern sich die Blasen in der Muskulatur, in den Gelenken, in der Haut oder in den Knochen an. Sie verursachen dort Druckempfindlichkeit der Muskeln, Juckreiz („Taucherflöhe“), Bewegungseinschränkungen

(Bends) und Gelenkschmerzen. Bei Typ II lagern sich die Blasen im Gehirn, dem Rückenmark oder dem Innenohr ab und führen je nach Lokalisation zu zentralen Symptomen wie Bewusstseinsstrübung und Bewusstlosigkeit, zu spinalen Symptomen (bds. Lähmung, Blasen-/Mastdarmstörungen) oder zu Symptomen des Innenohrs mit Schwindel, Übelkeit oder Ohrgeräusche.

Die arterielle Gasembolie durch embolische Verschlüsse nach einem zentralen Lungenriss ist von der Dekompressionskrankheit Typ II anhand der Symptome nicht zu unterscheiden. Berichtet wird über eine erfahrene Taucherin, bei der es in Indonesien bei einem Tauchgang zu Symptomen einer zerebralen Ischämie kam.

eingereicht 03.08.2011

akzeptiert 01.12.2011

Bibliografie

DOI 10.1055/s-0031-1298952
Dtsch Med Wochenschr 2012;
137: 425–428 · © Georg
Thieme Verlag KG · Stuttgart ·
New York · ISSN 0012-0472

Korrespondenz

Simon C. Leschka

Abteilung Neuroradiologie,
Neurozentrum
Universitätsklinikum Freiburg
Breisgauer Str. 64
79106 Freiburg
Tel. 0761/27051700
Fax 0761/27051140
eMail simon.leschka@
uniklinik-freiburg.de

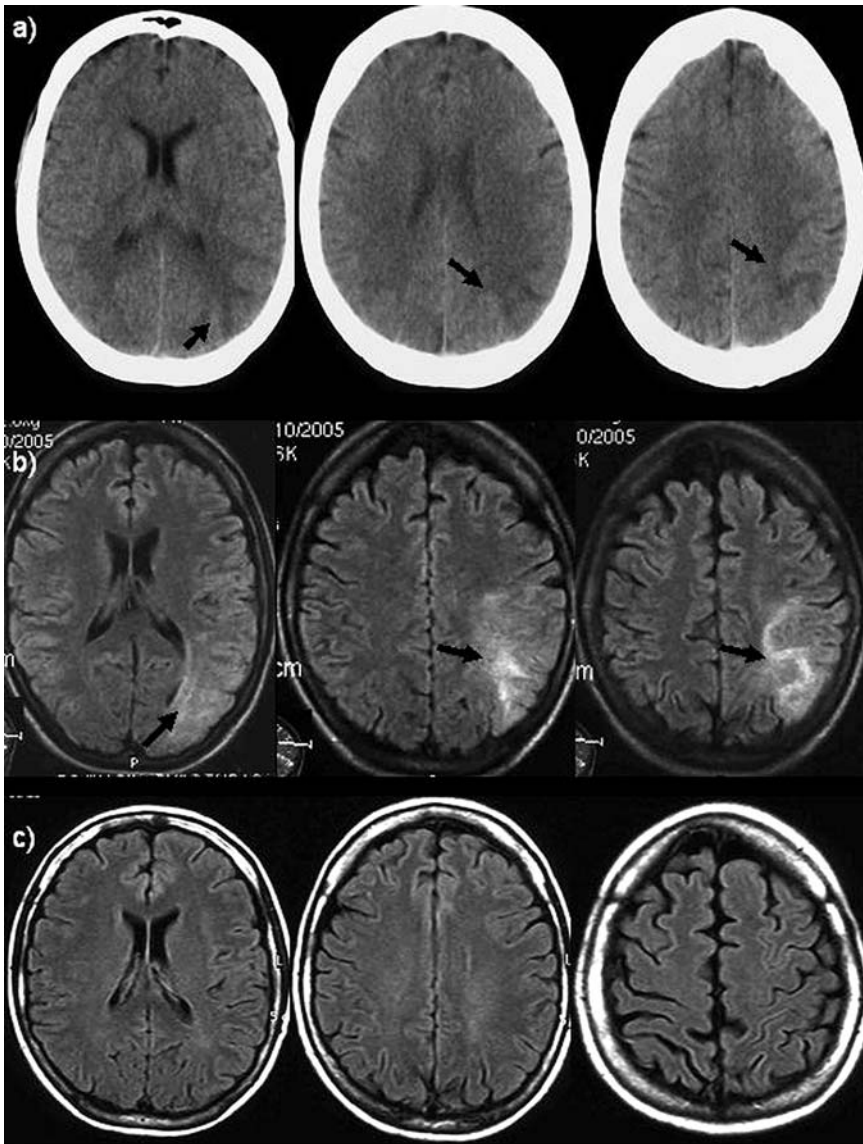


Abb.1 a) Computertomographie nativ, ein Tag nach dem Tauchunfall: Linksseitige, subkortikale, parieto-okzipitale Hypodensitäten im Sinne eines Hirnödems ohne Mittellinienverlagerung (Pfeile), **b)** MRT, 2 Tage nach Ereignis: In der T2-FLAIR-Sequenz linksseitige, subkortikale, parieto-okzipitale (Pfeile) sowie geringe diffuse rechtsseitige Signalanhebungen. **c)** MRT, 14 Tage nach Ereignis: Unauffällige T2-FLAIR-Sequenz. FLAIR = Fluid-Attenuated-Inversion-Recovery; MRT = Magnetresonanztomographie.

Fallbericht



Anamnese

Eine 33-jährige, erfahrene Taucherin (>200 Tauchgänge) absolvierte in 9 Tagen eine Serie von 28 Tauchgängen. Beim 28. Tauchgang, der bis auf maximal 24,4 m Tiefe ging und 39 Minuten dauerte, kam es beim Auftauchen in 7 m Tiefe zu starken Kopfschmerzen. In 4 m Tiefe traten zusätzlich eine Gefühllosigkeit der rechten Hand und Schmerzen in der Brust auf. Bei der Bergung bestand eine Lähmung aller 4 Extremitäten, eine Bewusstseinsstrübung und eine Aphasie.

Untersuchungen, Therapie und Verlauf

Die Therapie der Ersthelfer bestand aus der Sicherung der Vitalfunktionen sowie sofortiger normobarer Sauerstoffatmung, unter der eine 7 Stunden dauernde Verlegung in die nächste Hafenstadt durchgeführt wurde. Während der Fahrt besserten sich die Sensibilitätsstörungen und die Lähmung der linken Seite. Am Abend kam es zu einem generalisierten Krampfanfall. Über Nacht wurden 4l NaCl infundiert. Wegen wiederholter zerebraler Krampfanfälle wurden am nächsten Morgen 20mg Diazepam verabreicht und die Patientin per Learjet zur nächsten me-

dizinischen Einrichtung mit Druckkammer (Sanglah Hospital, Denpasar, Bali) verlegt.

Es folgte eine sechsstündige Druckkammerbehandlung. Wegen weiterer Krampfanfälle wurde am selben Tag eine kontrastmittel-gestützte Computertomographie durchgeführt (▶ **Abb.1a**). Es fand sich ein subkortikales Hirnödem links parieto-okzipital ohne Mittellinienverlagerung.

Darauf erfolgte am nächsten Tag eine weitere dreistündige Druckkammerbehandlung, die komplikationslos verlief. Die Patientin war danach beschwerdefrei. Am selben Tag wurde eine Magnetresonanztomographie (MRT) durchgeführt (▶ **Abb.1b**). Es wurde ein subkortikales Hirnödem links parieto-okzipital sowie ein geringeres rechtsseitiges Hirnödem festgestellt. Vier Tage später ergab eine MRT-Verlaufskontrolle, die auf Wunsch der Versicherung durchgeführt wurde, einen Normalbefund.

Unter Anfallsprophylaxe mit Phenytoin und Ödembehandlung mittels Methylprednisolon trat die Patientin den Rückflug nach Deutschland an. Dort wurden weitere Untersuchungen veranlasst. Eine transösophageale Echokardiographie ergab einen Normalbefund ohne Hinweis auf intrakardiale Thromben oder ein persistie-

rendes Foramen ovale. Die neurologische Untersuchung war unauffällig, eine erneute MRT-Verlaufskontrolle zwei Wochen nach Symptombeginn ergab einen Normalbefund (● Abb.1c).

Diskussion

Bei dem beschriebenen Fall handelt es sich um eine Dekompressionskrankheit vom Typ II, bei der sich Stickstoffblasen im Gehirn, dem Innenohr oder dem Rückenmark ablagern und zu unterschiedlichsten neurologischen Symptomen führen können. Eine unmittelbare Bewusstseinsstrübung wie bei unserer Patientin, wird durch Embolien in zerebralen Gefäßen ausgelöst. Die Diagnose Dekompressionskrankheit wird aktuell weiterhin allein aufgrund der klinischen Symptomatik gestellt [5].

Die Rolle der bildgebenden Verfahren in der Diagnostik und der Prognose der Dekompressionskrankheit wird kontrovers diskutiert [1, 2, 3, 4]. Gao et al. [1] fanden in ihrer Studie an 7 Patienten mit akuter Dekompressionskrankheit fleckige subkortikale und kortikale Signalanhebungen in der T2-FLAIR-Sequenz der verschiedenen Hirnregionen, bevorzugt frontoparietal. In allen beschriebenen Fällen kam es beim Tauchgang zu einer Unterbrechung der Sauerstoffzufuhr und aus diesem Grund zu schnellem Auftauchen. Gronning et al. [2] beschrieben dagegen in ihrer Studie zur Caissonkrankheit keine Veränderungen im kraniellen MRT. Alle 15 Patienten mit klinisch diagnostizierter akuter zerebraler Dekompressionskrankheit hatten ein unauffälliges kranielles MRT, wohingegen bei 4 von 5 Patienten mit klinisch diagnostizierter spinaler Dekompressionskrankheit eine Signalalteration in der T2-Bildgebung bestand. Nach der letzten Druckkammer-Behandlung waren 12 der 15 Patienten mit akuter zerebraler Dekompressionskrankheit wieder vollständig beschwerdefrei, bei drei persistierten minimale neurologische Symptome.

Zu den Erstmaßnahmen bei einem Tauchunfall gehört nach der Sicherung der Vitalfunktionen die sofortige Gabe von reinem Sauerstoff und die Überführung der Patienten in eine Einrichtung mit hyperbarer Sauerstofftherapie [5]. In unserem Fall war die Patientin nach der zweiten hyperbaren Sauerstofftherapie komplett beschwerdefrei. Die erste Behandlung in einer Druckkammer wurde innerhalb der ersten 24 Stunden, die zweite innerhalb der ersten 48 Stunden nach dem Unfall durchgeführt. In der Studie von Gao et al. [1] erhielten die Patienten im Durchschnitt innerhalb der ersten 5 Stunden nach dem Ereignis eine Druckkammerbehandlung. 3 der 7 Patienten waren nach mehreren Zyklen Druckkammerbehandlung wieder genesen, drei weitere Patienten verließen das Krankenhaus partiell genesen, bei einem Patienten wurde nicht über den Genesungsverlauf berichtet. Bei allen Patienten erfolgte ein erster MRT-Scan innerhalb der ersten 5 Tage nach dem Ereignis, und bei allen fanden sich multiple Signalalterationen in der T2-Wichtung der verschiedenen anatomischen Regionen. Auf eine MRT-Verlaufskontrolle wurde in dieser Studie verzichtet. Bei Gronning et al. [2] waren alle durchgeführten kraniellen MRT-Scans unauffällig.

Die Computertomographie, innerhalb der ersten 24 Stunden nach dem Unfall durchgeführt, wies in unserem Fall linksparietale Hypodensitäten auf. Das innerhalb der ersten 48 Stunden durchgeführte MRT ergab ein subkortikales Hirnödem links parieto-okzipital sowie ein geringeres rechtsseitiges Hirnödem,

welches in der Kontrolluntersuchung eine Woche nach dem Tauchunfall sowie nach der Rückkehr nach Deutschland vollständig rückläufig war. Leider sind die im Ausland durchgeführten MRT-Untersuchungen inkomplett.

Auf ergänzende, die Diagnose unterstützende Sequenzen – wie die DWI (Diffusion-weighted imaging), die ADC (Apparent Diffusion Coefficient) und die Perfusion – wurde verzichtet. Die Reversibilität der Signalanhebungen in der T2-FLAIR-Sequenz spricht aber eindeutig für einen Therapieerfolg, welcher durch die Beschwerdefreiheit der Patientin nach der zweiten hyperbaren Sauerstofftherapie bestärkt wird.

Die unterschiedlichen MRT-Befunde in den aufgeführten Studien und unserem Fall können zum einem mit der Art des Tauchunfalls und zum anderen mit dem Zeitpunkt und der Effizienz der hyperbaren Sauerstofftherapie zusammenhängen. Bei Gao et al. [1] handelte es sich bei allen Patienten um professionelle Taucher, die Pressluft über ein langes mit der Oberfläche verbundenes Gasrohr von einem Schiff bezogen. Je länger die Gasleitung ist, desto höher ist das Risiko für einen Tauchunfall. In allen Fällen lag eine unterbrochene Luftzufuhr aufgrund eines Pumpenfehlers vor, der zu einer arteriellen Gasembolie führte, die durch die im Blut befindlichen Luftblasen zu einer Verlegung der zerebralen Gefäße und damit zu schlaganfallähnlichen Ereignissen führte. Bei Gronning et al. [2] handelte es sich um Sport- und Freizeittaucher, die wie unsere Patientin ihre Tauchgänge mit einem Drucklufttauchgerät durchführten. Bei diesen kam es bedingt durch das schnelle Auftauchen zu einem akuten Dekompressionssyndrom mit neurologischen Symptomen. Alle Patienten erhielten umgehend eine Druckkammerbehandlung. In unserem Fall war Ursache des Notfalls, wie bei Gronning et al., vermutlich ein zu schnelles Auftauchen.

Durch die hyperbare Oxygenierung werden bei Patienten mit Tauchunfällen und Gasembolien, Gasblasen im Gewebe oder in der Blutbahn sowohl durch den Überdruck als auch durch die Sauerstoffanreicherung verkleinert und schneller eliminiert [5]. Dadurch werden die passageren Perfusionsstörungen aufgehoben. Im Verlauf entsteht aufgrund der erhöhten Kapillarpermeabilität, die auf eine Endothelschädigung durch die Gasblasen zurückzuführen ist, ein hypoxisches Hirnödem. Dieses hypoxische Hirnödem ist in der Mehrheit der Fälle unter zusätzlicher Glukokortikoid-Therapie wegen der abschwellenden Wirkung, wie bei unserer Patientin, reversibel. Dies bestätigte sich durch die Reversibilität der Signalveränderungen in der T2-FLAIR-Sequenz. Eine Vielzahl der Patienten ist nach kurzer Zeit bei adäquater Therapie wieder symptomfrei.

Die Diagnose einer akuten Dekompressionskrankheit wird rein klinisch gestellt. Beim geringsten Verdacht sollte der Patient so schnell wie möglich in ein Zentrum mit Druckkammer eingeliefert werden, da durch die hyperbare Oxygenierung die Gasblasen im Gewebe oder in der Blutbahn sowohl durch den Überdruck als auch durch die Sauerstoffanreicherung verkleinert und schneller eliminiert werden und daher die Prognose deutlich verbessert wird. Bis zum Erreichen des Zentrums ist die Gabe von reinem Sauerstoff indiziert.

Eine innerhalb der ersten Stunden/Tage durchgeführte bildgebende Diagnostik ist eine wertvolle Methode um die Diagnose zu stützen und die Ausdehnung und Lokalisation der Hirnparenchymschädigung zu ermitteln. Kontrolluntersuchungen die-

nen dazu den Verlauf der Erkrankung widerzuspiegeln, den Therapieerfolg zu bestätigen und die Symptome der Patienten von anderen neurologischen Notfällen, wie z.B. einem Schlaganfall abzugrenzen.

Konsequenz für Klinik und Praxis

- ▶ Die Dekompressionskrankheit (Caissonkrankheit) ist ein akuter Notfall bei Tauchern, die durch eine arterielle Gasembolie ausgelöst werden kann. Die Diagnose wird klinisch gestellt.
- ▶ Zu den Erstmaßnahmen bei einem Tauchunfall gehört nach der Sicherung der Vitalfunktionen die sofortige Gabe von reinem Sauerstoff und die Überführung der Patienten in eine Einrichtung mit hyperbarer Sauerstofftherapie, um die Prognose deutlich zu verbessern.
- ▶ Eine innerhalb der ersten Stunden/Tage durchgeführte bildgebende Diagnostik ist eine wertvolle Methode, um die Diagnose zu stützen und die Ausdehnung und Lokalisation der Hirnparenchymschädigung zu ermitteln.
- ▶ Kontrolluntersuchungen dienen dazu, den Verlauf der Erkrankung widerzuspiegeln, den Therapieerfolg zu bestätigen und die Symptome der Patienten von anderen neurologischen Notfällen, wie z.B. einem Schlaganfall, abzugrenzen.

Autorenerklärung: Die Autoren erklären, dass sie keine finanziellen Verbindungen mit einer Firma haben, deren Produkt in diesem Artikel eine Rolle spielt (oder mit einer Firma, die ein Konkurrenzprodukt vertreibt).

Abstract

Severe, reversible cerebral ischaemia following a diving accident

Case history and clinical findings: A 33-year-old experienced female diver complained of headache and chest pain when emerging after a dive. When she was rescued, tetraplegia, clouding of consciousness and aphasia were stated. The first measures consisted in the securing of the vital functions and the immediate administration of pure oxygen. Then she was transferred to the next hospital. During the 7-hour-transfer the sensory disturbances and the palsy of the left body side improved.

Examinations: Computed tomography with contrast agent revealed a subcortical parieto-occipital brain edema in the left hemisphere without midline shift. Additionally a magnetic resonance imaging (MRI) after the second pressure chamber treatment showed a smaller brain edema on the right side.

Diagnosis, therapy and course: The findings supported the diagnosis of decompression sickness type II. On the evening after the diving accident a generalised seizure occurred. Due to repeated cerebral seizures 20mg of diazepam were administered. This was followed by a transport to the next health facility with a pressure chamber. After two pressure chamber treatments within 24 hours the clinical symptoms disappeared, the neurological examination was unremarkable and MRI had returned to normal.

Conclusion: An acute decompression sickness is diagnosed purely clinically. In case of even the slightest suspicion the patient should be transported to a health facility with a pressure chamber as quickly as possible because this significantly improves prognosis. Up to that point, the administration of pure

oxygen is indicated. Imaging methods realised within the first hours/days are valuable for securing the diagnosis. Follow-up MRI-scans serve to reflect the course of the disease.

Glossar

- MRT = Magnetresonanztomographie
 CT = Computertomographie
 ADC = Apparent-Diffusion-Coefficient
 DWI = Diffusion-weighted-Imaging
 FLAIR = Fluid-Attenuated-Inversion-Recovery

Literatur

- 1 Gao GK, Wu D, Yang Y et al. Cerebral magnetic resonance imaging of compressed air divers in diving accidents. *Undersea Hyperb Med* 2009; 36: 33–41
- 2 Grønning M, Risberg J, Skeidsvoll H et al. Electroencephalography and magnetic resonance imaging in neurological decompression sickness. *Undersea Hyperb Med* 2005; 32: 397–402
- 3 Phatak UA, David EJ, Kulkarni PM. Decompression syndrome (Caisson disease) in an Indian diver. *Ann Indian Acad Neurol* 2010; 13: 202–203
- 4 Reuter T, Tetzlaff K, Huntzelmann A et al. MR imaging of central nervous system in diving-related decompression illness. *Acta Radiol* 1997; 38: 940–944
- 5 Vann RD, Butler FK, Mitchell SJ et al. Decompression illness. *Lancet* 2011; 377: 153–164