

## 脳内と下肢筋肉内に多発性腫瘍病変を認めた有鉤囊虫症の1例

聖路加国際病院内科感染症科

横 田 恭 子 古 川 恵 一

(平成23年8月8日受付)

(平成23年10月12日受理)

Key words: cysticercosis, *Taenia solium*, convulsion

## 序 文

有鉤条虫 (*Taenia solium*) は豚を中間宿主とし、人を固有宿主とする条虫の一種であり、中国、韓国、ロシア連邦、インド、タイ、中南米、アフリカなどに広く分布している。人が豚肉に寄生した囊虫を摂取した場合には条虫症を来すが、人が虫卵を摂取した場合には幼虫が小腸壁に侵入してその後、皮下、筋肉、神経組織などに囊虫が形成され有鉤囊虫症になる。寄生部位によって痙攣や麻痺などの様々な症状を生じる。近年、先進国でも流行地域からの移民の感染例や流行地域からの帰国者での感染例が増加している<sup>1)</sup>。今回我々は視野障害で発症し、脳内と筋肉内に多発性腫瘍性病変を認めた有鉤囊虫症の1例を経験した。この症例を若干の文献的考察を加えて報告する。

## 症 例

患者：47歳、女性。

患者プロフィール：中国（ハルビン）出身、5年前より日本在住。

主訴：右側視野異常。

既往歴：42歳時に子宮筋腫にて子宮全摘出術を施行。45歳時に頸部リンパ節炎、生検は施行せず自然に改善。

現病歴：2010年5月25日、突然出現した右眼の視野障害と後頭部痛を主訴として当院救急外来を受診した。2年前にも同様の症状があったが、自然に軽快した。経過中発熱、体重減少などその他の症状は自覚しなかった。独歩にて受診したが、救急外来で問診中に強直間代性痙攣が出現した。頭部CTにて、脳実質内を中心に石灰化と周囲に浮腫を伴う多発する腫瘍性病変を認め、精査目的にて当院脳神経外科に入院した (Fig. 1)。

入院時現症：体温 35.8℃、血圧 91/53mmHg、脈拍

別刷請求先：(〒104-0044) 東京都中央区明石町 9-1

聖路加国際病院内科感染症科 横田 恭子

94/分。身体所見：頭頸部 異常なし。胸部：呼吸音清。心音：異常なし。腹部：異常なし。四肢：異常なし。皮膚病変なし。

神経学的所見：眼球運動 異常なし。筋力 左右差なし。腱反射 正常。頸部硬直なし。

入院後経過：救急外来にて抗痙攣剤を開始し、全身の精査を施行した。検査所見 (Table 1) では、血液生化学検査上、および尿検査で異常を認めなかった。また、血液培養、尿培養は陰性であり、クオンティフェロン検査も陰性であった。胸腹部CTにて異常を認めず、悪性腫瘍の転移なども鑑別に入れて脳生検を考慮していた。

第19病日、左下腿内側に疼痛を伴う約2cm大の筋肉内結節が2箇所出現した。体表エコーにて中心に石灰化病変を伴う腫瘍性病変を認め、脳内病変と同様の病変が疑われた (Fig. 2)。

左下腿の2箇所の結節に対して切除術を施行した。病理組織検査の結果、腫瘍性病変は否定的であり、好中球の浸潤を伴う皮膜に包まれた囊胞性病変であった。囊胞内部には虫体を認めず、コッサ染色を施行したが石灰化病変も認めなかった。

脳内と筋肉内に多発する腫瘍性病変および出身地域から有鉤囊虫症を強く疑い、血清抗体検査を施行した (Table 1)。その結果、有鉤囊虫 (*Taenia solium*) IgG抗体陽性であり、有鉤囊虫症と診断した。有鉤条虫症の合併も疑い、4回の便虫卵検査を施行したがいずれも陰性であった。痙攣および腫瘍周囲の浮腫性病変の存在などから、活動性のある有鉤囊虫症と考えられたため、治療としてアルベンダゾール 800mg/日 分2を14日間投与し、神経症状の悪化を防ぐため、プレドニン 50mg/日を10日間併用した。その後の臨床経過は良好であり、治療後約1年経過したが、画像所見上、脳内腫瘍性病変周囲の浮腫は消失しており、痙攣を含む神経症状の再発も認めていない。

Fig. 1 Axial enhanced brain CT showing several calcified nodular lesions with surrounding edema (white arrow).

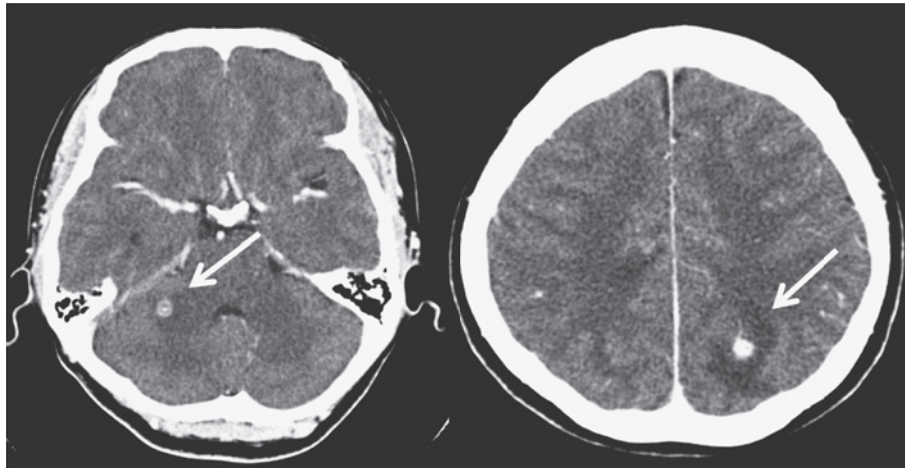
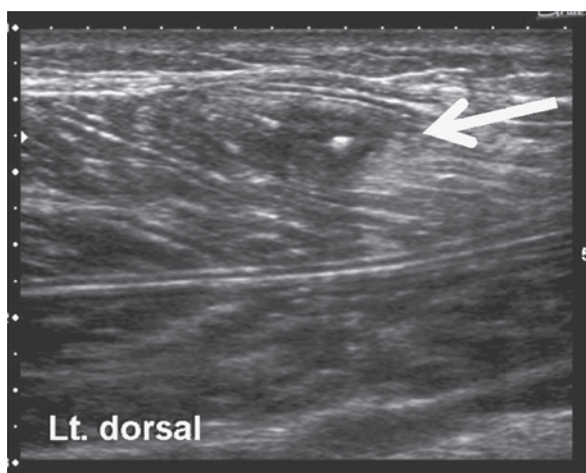


Table 1 Laboratory findings on admission

Peripheral blood		Blood chemistry		Bacterial culture	
WBC	5,300 / $\mu$ L	TP	6.1 g/dL	Blood	no growth
RBC	$389 \times 10^4$ / $\mu$ L	Alb	3.7 g/dL	Quanti Feron-TB	negative
Hgb	11g / $\mu$ L	T.Bil	0.6 mg/dL	Parasite examination	
Hct	34.60 %	AST	15 IU/L	Stool ova (4)	negative
PLT	$18.2 \times 10^4$ / $\mu$ L	ALT	9 IU/L	<i>Taenia solium</i> IgG (ELISA)	positive
Seg	63.50 %	LDH	130 IU/L		
Eos	1.80 %	$\gamma$ -GTP	18 IU/L		
Ly	29.20 %	CK	101 IU/L		
Mo	5.10 %	IgE	12 IU/mL		
Urinalysis		BUN	9.2 mg/dL		
Specific gravity	1.019	Cr	0.6 mg/dL		
Protein	(-)	Na	141 mEq/L		
Occult blood	(-)	K	3.4 mEq/L		
Glucose	(-)	Cl	106 mEq/L		
WBC	(-)	CRP	0.2 mg/dL		

Fig. 2 Left lower limb echography showing a calcified nodular lesion (white arrow).



## 考 察

有鉤条虫は豚を中間宿主に人を固有宿主とする条虫の一種である。有鉤条虫症は中国、韓国、ロシア連邦、インド、タイ、中央アメリカ、南アメリカ、サハラ以南アフリカなどで流行し、流行地域では有鉤条虫に対する抗体をもつ者は30~50%にのぼると報告されている<sup>2)</sup>。日本には元来沖縄以外には分布していない<sup>3)</sup>。本症例の患者は中国の北部の出身であり、問診では特に生肉を食べた既往はなかったが、地元は有鉤囊虫症の流行地域であった。

豚に寄生した有鉤囊虫を人が摂取した場合、小腸内で約3カ月で成虫となり、有鉤条虫症を生じる。この場合は軽微な症状しか生じない。しかし、人から排出された虫卵に汚染された食物、水を経口摂取した場合に、小腸内で孵化した六鉤幼虫が小腸壁に侵入し血流

あるいはリンパ流にのって全身の筋肉や脳に達し、脳内、皮下、筋肉内などに囊虫が形成される有鉤囊虫症(cysticercosis)を生じうる<sup>3)</sup>。有鉤囊虫症は神経や心臓以外の部位では局所の炎症所見のみであり深刻な症状は稀である<sup>4)</sup>。また、肝腎機能などの血液生化学検査では特異的な所見はなく、寄生虫疾患で上昇することの多い好酸球も、有鉤囊虫症では通常上昇しない。

1994年の荒木の報告によると、本邦での有鉤囊虫症の報告は1908年の福島報告以降、沖縄を中心に1994年までに389件の報告があり、時期としては第二次世界大戦前後に多くみられた。そのうち沖縄出身者を除くと日本人が94名、外国人もしくは不明が63名であった<sup>5)</sup>。医学中央雑誌上では、1995年以降は35件が報告されている。近年、日本でも流行地域からの渡航者や滞在者が増加しており、有鉤囊虫症の増加を指摘する報告もある<sup>3)</sup>。

神経有鉤囊虫症(neurocysticercosis)は、囊虫が中枢神経に感染した状態であり、感染の成立から症状出現まで数年から数十年を要するといわれており、囊虫が死滅する際に周囲に炎症を生じ、神経症状や痙攣を生じる<sup>6)</sup>。流行地域では、成人発症の痙攣の最も多い原因の一つであり、インドからの報告では、成人初発痙攣の1/3が神経有鉤囊虫症が原因であった<sup>7)</sup>。

神経有鉤囊虫症の診断は臨床所見と画像所見でなされる場合が多い。臨床症状は、囊虫の形成される部位にもよるが、頭痛、痙攣、脳圧亢進症状(頭痛、嘔気、嘔吐)が多く、時に意識変容、脳局所症状、視野異常などがみられる。画像診断にはCTまたはMRIが有用である。診断には造影CTで十分であるがMRIの方が脳幹部の病変や小さな病変の描出に優れている。典型的な所見としては、囊虫は脳幹部もしくは大脳皮質に存在し、活動性のある場合には造影されない5~20mm大の低吸収域として認められる。囊虫が変性すると周辺に浮腫が出現し、造影効果を認めるようになる。その後、囊虫が死滅すると石灰化を伴う腫瘍性病変になる<sup>4)</sup>。

血清抗体検査による診断も有用である(国立感染症研究所や衛生検査所などで検査を行っている)。また、生検を必要とする例は稀とされているが、有鉤条虫症の流行地域ではない本邦では、生検で診断を確定した報告も多い。病理所見は活動性のある囊虫は半透明の膜につつまれた液体を含む5~10mm大の囊胞であり、時に内部に頭節を認める場合がある。囊虫が変性した後は、囊胞壁は崩れ、徐々に肉芽腫性病変に変化してゆき、内部に頭節を確認することはできなくなる<sup>4)</sup>。本症例では生検標本では、虫体などの典型的な有鉤囊虫症の所見を認めなかった。これは、病巣組織の変性や石灰化のためと考えられ、同様の例が報告さ

れている。山崎らは、このような場合に病理組織のミトコンドリアDNAの解析で診断しえた症例を報告している<sup>8)</sup>。また、病理組織から有鉤囊虫症が疑われても、血清抗体検査が陰性であり、虫体から抽出したDNAで診断が確定した症例の報告もあり<sup>9)</sup>、血清抗体検査、病理検査の解釈は臨床情報と併せて慎重な評価が必要と考える。

治療は、第一に抗痙攣剤による痙攣のコントロールや脳圧亢進などの症状の緩和である。水頭症を来しているような症例では外科的療法(囊虫の切除、脳室-腹腔シャントなど)が適応となる。これらの治療を行った上で、抗寄生虫薬および抗炎症薬(副腎皮質ステロイド剤)の適応を検討する。抗寄生虫薬の投与の利点は活動性のある囊虫を減少させ、水頭症および痙攣の発生頻度を減少させることである。一方、抗寄生虫薬の投与により、囊虫周囲の炎症の増悪を引き起こし、神経症状の悪化を生じることがある。時に死に至ることもあり、抗寄生虫薬を投与する場合には副腎皮質ステロイド剤の投与が必須である<sup>4)</sup>。抗寄生虫薬はアルベンダゾールが第一選択である。代替薬としてプラジカンテルがあるが、抗痙攣薬などの他薬剤との相互作用が多く、推奨されない。アルベンダゾール15mg/kg/日(通常800mg)分2を使用する。投与期間は病変の数および部位で異なり、単一の脳内病変であれば7日であるが、本症例のように脳内に複数個の病変を認める場合には10~14日間を投与する。副腎皮質ステロイド剤はプレドニゾン1mg/kg/日またはデキサメサゾン0.1mg/kg/日を抗寄生虫薬と併用し5~10日の投与の後、短期間で減量し終了する<sup>10)</sup>。

有鉤条虫の流行地域は結核、糞線虫の流行地域と同じである場合が多いため、治療の前に、結核、糞線虫症の合併の有無を確認する。本症例では抗寄生虫薬を副腎皮質ステロイド剤と併用して使用したが、抗寄生虫薬の使用の適応に関しては囊虫の位置、個数、臨床症状を考慮して決定する必要がある。

また、有鉤囊虫症の半数弱に有鉤条虫症が併発している<sup>11)</sup>。欧米ではプラジカンテルでの駆虫が行われているが、この抗寄生虫薬を投与すると虫体が破壊され、受胎体節が壊れ遊離した虫卵が孵化し、六鉤幼虫が腸壁に侵入し全身各所に移行して有鉤囊虫の数が増加しうる、すなわち自家感染を引き起こされる可能性がある。治療の開始の前に便の虫卵検査で有鉤条虫の併存の有無を確認し、もし有鉤条虫症が存在すれば、ガストログラフィンを使用して駆虫を行うことが望ましい<sup>12)</sup>。逆に、条虫症の患者で種類を確定せずに治療を行うと、有鉤条虫であった場合は、自家感染を引き起こすリスクがある。また、神経有鉤囊虫症を合併していた場合、副腎皮質ステロイド剤を併用しないと激し

い副反応を起こす可能性があるため慎重な対応が必要である<sup>13)</sup>。

近年、国際化と共に、有鉤条虫の流行地域においての旅行者や長期滞在者が増加している。そのような背景を持つ患者が日本に来て、来院し、脳や筋肉内に多発する結節性病変を有する場合、有鉤囊虫症を常に鑑別診断の一つに入れる必要がある。

謝辞：本症例の診断確定の為、血清抗体検査を施行して頂きました国立感染症研究所 寄生動物部第二室 山崎浩先生に深謝いたします。

本論文の主旨は、第回 85 回日本感染症学会総会（2011 年、東京）において発表した。

#### 文 献

- 1) Wallin MT, Kurtzke JF : Neurocysticercosis in the United States: review of an important emerging infection. *Neurology* 2004 ; 63 (9) : 1559—64.
- 2) Carpio A : Neurocysticercosis : an update. *Lancet Infect Dis* 2002 ; 2 (12) : 751—62.
- 3) 吉田幸雄 : 図説人体寄生虫学 (4 版 ed). 南山堂, 1991 ; p. 180.
- 4) White AC : Weller P.F., ed. Clinical manifestations and diagnosis of cysticercosis. UpToDate, Waltham, MA, 2011.
- 5) 荒木恒治 : 日本における有鉤囊虫症について—その研究経緯と現況—. *Clinical Parasitology* 1994 ; 5 (1) : 12—24.
- 6) Chales H King, Jessica KF : Invasive cestode infections. Gerald J.E.B.a.R.D., Mandell L., eds. Mandell, Douglas, and Bennett's Principles and

- Practice of Infectious Diseases. Churchill Livingstone, 2009 ; 2 : p. 3607—16.
- 7) Rajshekhar V, Raghava MV, Prabhakaran V, Oommen A, Muliylil J : Active epilepsy as an index of burden of neurocysticercosis in Vellore district, India. *Neurology* 2006 ; 67 (12) : 2135—9.
  - 8) 山崎 浩, 迫 康仁, 中尾 稔, 伊藤 亮, 中谷和宏 : 摘出病巣部のパラフィン包埋切片を用いたミトコンドリア DNA 解析にて確定診断された有鉤囊虫症例. *Clinical Parasitology* 2006 ; 17 (1) : 134—7.
  - 9) 松岡裕之, 五味晴美, 金井信行, 五味 玲, 神田 大, 山崎 浩, 他 : 特異的抗体が上昇しなかった孤発性脳有鉤囊虫症の 1 例. *Clinical Parasitology* 2007 ; 17 (1) : 102—6.
  - 10) Clinton A, White J : Baron E.L., ed. Treatment of cysticercosis. Up To Date, Waltham, 2011.
  - 11) D. Pearson R : Taeniasis and Cysticercosis. Porter R.S., ed. The Merck Manuals. Merck Sharp & Dohme Corp., Whitehouse station, 2009.
  - 12) 大西健児 : 有鉤条虫症. ヒューマンサイエンス振興財団政策創薬総合研究事業, 「輸入熱帯病・寄生虫症に対する稀少疾病治療薬を用いた, and 最適な治療法による医療対応の確立に関する研究」班編, 寄生虫症薬物治療の手引き (7.0 ed). 東京, 2010.
  - 13) O'Dempsey T : Intestinal Cestode Infections (Tapeworms) including Cysticercosis. Gill N.J.B. G.V., ed. Tropical Medicine (4 ed). Blackwell Publishing company, Oxford, U.K, 2004.

### A Case of Cysticercosis with Multiple Intracerebral and Intramuscular Nodular Lesions

Kyoko YOKOTA & Keiichi FURUKAWA

Division of Infectious Diseases, Department of Internal Medicine, St. Luke's International Hospital

A 47-year-old Chinese woman with no significant medical history admitted for sudden-onset seizures and transient right homonymous hemianopsia had moved from China to Japan 4 years previously. Contrast brain computed tomography (CT) showed multiple calcified nodular lesions with surrounding edema, one in the left parietal lobe being likely responsible for her visual symptoms. After admission, two painful intramuscular nodular lesions were found in her left lower limb. Histopathologically biopsy specimens from these lesions were not diagnostic. Serum antibody testing (ELISA) for *Taenia solium*, however, was positive, yielding a diagnosis of (neuro) cysticercosis. The woman responded well to albendazole and prednisolone treatment. In the two years since discharge, she has not developed any new symptoms or seizure recurrence. With increasing global travel, clinicians must thus consider the possibility of neurocysticercosis in cases of nodular brain lesions in subjects from areas where *Taenia solium* remains endemic.

[J.J.A. Inf. D. 86 : 27~30, 2012]