

症例報告

脳脊髄液中にのみ好酸球増多をみとめた再発性脳脊髄炎の1例

鈴木 潤¹⁾ 菅野 直人^{1)*} 西山 修平¹⁾ 金子 仁彦¹⁾
三須 建郎¹⁾ 豎山 真規¹⁾ 遠藤 俊毅²⁾ 青木 正志¹⁾

要旨：症例は30歳男性である。受診半年前より頭部MRIで異常信号を指摘されていた。1カ月前より歩きにくさ、尿の出にくさが出現し当科受診。神経学的には両下肢の中等度の筋力低下、胸部以下の温痛覚低下、排尿困難、便秘、陰萎をみとめた。腰髄MRIでは円錐部に辺縁の造影効果をともなう浮腫性病変があり、頭部MRIでは無症候性の散在性白質病変をみとめた。末梢血ではみられなかったが脳脊髄液中には好酸球の増加が明らかであり、これはステロイドパルス後に変性像が観察された。寄生虫感染や骨髄増殖性疾患が否定的であり、特発性に好酸球が病態に関与する再発性脳脊髄炎と考えられた。急性期および寛解維持にステロイドが著効する点が特徴的であった。

(臨床神経 2012;52:571-575)

Key words：再発性脳脊髄炎、好酸球増多、膀胱直腸障害、ステロイド

はじめに

脳脊髄液好酸球増多は様々な病態において観察されるが、遭遇する頻度は決して高くない。その中で比較的多く報告されているのは寄生虫感染に関連するものであり、中でもイス回虫がよく知られている^{1)~3)}。他の感染症としては、CoccidioidesやCryptococcusといった真菌症⁴⁾、梅毒、結核において少数の報告がある⁵⁾。また、非感染性疾患としてはホジキン病⁶⁾、hypereosinophilic syndrome⁷⁾、脳室シャント術後⁸⁾、視神経脊髄炎⁹⁾が知られている。このため、脳炎、または脊髄炎の患者脳脊髄液中に好酸球増多がみとめられたばあいにはこれらの疾患についての鑑別が必要とされる。本症例は、脳脊髄液好酸球が病態において重要な役割を果たしているかと推察されたものの、網羅的検索にもかかわらずその原因が同定されなかった再発性脳脊髄炎の1例である。誘因なく脳脊髄液好酸球増多がみられた脳脊髄炎の存在はこれまでに知られておらずここに報告する。

症 例

症例：30歳、男性

主訴：歩けない

既往歴：小児喘息、アレルギー性鼻炎、エビアレルギー。

家族歴：特記すべき事項なし。

生活歴：幼犬の飼育歴なし。

現病歴：2010年11月、頭痛と浮遊感が出現し近医を受診。頭部MRIで異常を指摘されたが、その後自然軽快したため通院せず。2011年4月上旬、ランニング中に転倒し左腓骨遠位部骨折の診断にて近医整形外科で加療開始。この頃から尿の出にくさを自覚。4月下旬、右下腿後面の張りが出現。次いで右下垂足となり、排便時の皮膚感覚が消失。腰椎MRIで脊髄腫瘍がうたがわれ当院脳外科へ入院となった。5月上旬、両下肢遠位筋左側優位にMMT 0~2/5レベルの筋力低下が新たに出現し、経過より炎症性脊髄疾患がうたがわれ当科紹介となった。

転科時現症：身長172cm、体重76kg、体温37.1℃、血圧100/55mmHg、脈拍64/分・正、皮膚異常なし。甲状腺は触知せず、胸腹部に異常はみとめなかった。神経学的診察上、意識は清明、脳神経領域には異常なく、両下肢筋力は、右MMT 2~3/5レベル、左1~2/5レベルであった。腱反射は明らかな左右差なく下肢で亢進していた。Th8~L4領域の触覚・痛覚消失とTh8~L1領域の温度覚消失、尿閉により尿道カテーテル留置、便秘、陰萎をみとめた。髄膜刺激症候、筋トーンの異常や失調症状はなかった。

検査所見：血液検査では、白血球数8,600/μl(分葉核好中球76.0%、桿状核好中球6.0%、好酸球0.0%、好塩基球1.0%、リンパ球12.0%、単核球5.0%)、赤血球数541万/μl、ヘモグロビン16.5g/dl、血小板18.4万/μl、生化学検査では肝機能、腎機能、電解質、甲状腺機能に異常はなかった。梅毒定性検査、抗HTLV-1抗体、抗HIV抗体、抗トキソプラズマ抗体や抗核抗体、MPO-ANCA、抗アクアポリン4抗体は陰性、ツベルク

*Corresponding author: 東北大学大学院医学系研究科神経・感覚器病態学講座神経内科学分野〔〒980-8574 仙台市青葉区星陵町1-1〕

¹⁾東北大学大学院医学系研究科神経・感覚器病態学講座神経内科学分野

²⁾同 神経外科学分野

(受付日：2012年1月13日)

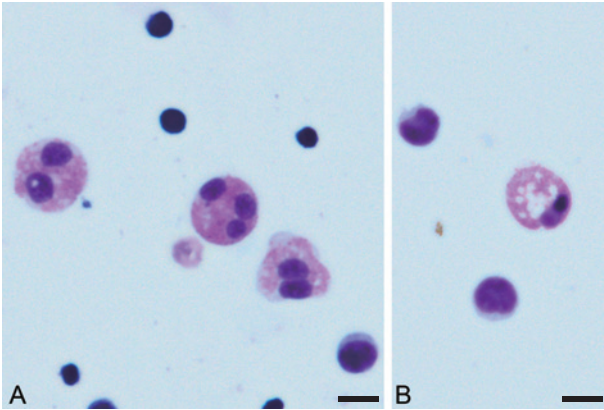


Fig. 1 Cytology of the cerebrospinal fluid (Giemsa stain). Eosinophils and lymphocytes were seen at the first lumbar puncture before steroid treatment (A). Eosinophils with many vacuoles in cytosol consistent with apoptotic cells were documented in the cerebrospinal fluid obtained by the second lumbar puncture after steroid pulse therapy (B). Scale bar: 10µm

リン反応は弱陽性であった。非特異的 IgE が 2.591IU/ml と高値であり、コナヒョウヒダニ、ヤケヒョウヒダニに対する特異的 IgE は、それぞれ 25.7UA/ml, 18.9UA/ml であった。血液・脳脊髄液中のイヌ糸状虫、イヌ回虫、ブタ回虫、アニキサス、顎口虫、糞線虫、ウエステルマン肺吸虫、宮崎肺吸虫、肝蛭、肝吸虫、マンソン孤虫、有鉤囊虫、および広東住血線虫に対する抗体はすべて陰性であった。入院時の脳脊髄液検査では細胞数 77/µl (単核球 67, 多型核球 10, Giemsa 染色から算出した全細胞数に対する好酸球比率 12.4%), 蛋白 111mg/dl, 糖 51mg/dl (同時血糖 89mg/dl)。ミエリン塩基性蛋白 (myelin basic protein : MBP) は 853pg/ml, IgG index は 0.98 と共に高値でありオリゴクローナルバンドが陽性であった。脳脊髄液の感染症検査では、細菌培養、真菌培養、結核菌培養・PCR はいずれも陰性であった。脳脊髄液病理細胞診では有核細胞が多数存在し、大小のリンパ球と好酸球が主体をなしていた (Fig. 1A)。異型細胞は確認されなかった。頭部 MRI では両側脳室三角部から後角周囲にかけて一部脳梁をふくんで T₂ 強調画像でびまん性の高信号域をみとめた (Fig. 2A)。右側脳室下角外側、左上前頭回にも小病変がみられた (Fig. 2B)。前医の腰椎 MRI では脊髄円錐部の腫大があり、病変は辺縁を中心として造影増強効果をともなった (Fig. 2C~2E)。Th5 脊椎レベルにも T₂ 強調画像での高信号が検出された。¹⁸F-DG-PET CT では、Th12 脊椎レベルに SUVmax 4.5 の集積亢進をみとめた。血液内科で施行した骨髓所見は正常であり、FISH 法による 4q12 欠失 (FIP1L1-αPDGFR 融合) は 0.0% であった。

入院後経過：ステロイドパルス療法 (メチルプレドニゾン 1g を 3 日間) 施行後に、両下肢の筋力は MMT 3~4/5 レベルまで改善した。治療後の脳脊髄液検査では細胞数 40/µl (単核球 40, 多型核球 0, Giemsa 染色から算出した全細胞数に対

する好酸球比率 0.7%), 蛋白 32mg/dl, 糖 57mg/dl と改善傾向を示し、細胞診では治療前にくらべいちじるしく好酸球が減少するとともに一部は変性やアポトーシスに陥っていた (Fig. 1B)。腰椎 MRI では、T₂ 強調画像での高信号域・造影効果の減弱、脊髄円錐の腫脹の著明な改善がみとめられた。その後プレドニゾン 20mg の内服を継続していたが、両上肢遠位に MMT 4/5 レベルの筋力低下の出現、下肢脱力の再燃が生じ、数日の経過で両下肢は弛緩性麻痺となった。上位脊椎 MRI 画像で、C4~5, C6, Th11~12 脊椎レベルに斑状の T₂ 強調画像高信号を示し、C4~5 は髄内右側索を中心として造影効果をともなった (Fig. 2F~2H)。ふたたびステロイドパルス療法施行したところ、その後 2 週間であまり立ちが可能となった。退院時の画像評価においては、頭部 MRI での異常信号域の縮小、造影効果の消失、脊髄髄内病変はいずれも縮小し、C4~5 脊椎レベルおよび円錐部の造影効果は減弱した。間欠的自己導尿を導入し、2011 年 7 月上旬に独歩退院した。

その後、経口プレドニゾン 30mg の内服を継続し、2011 年 9 月より漸減を試みていたが、10 月中旬にプレドニゾン 20mg となった頃から両上肢のしびれ感・脱力、下肢の脱力が出現し、再度当科入院となった。再入院時、神経学的には両上肢遠位の MMT 4/5 レベルの筋力低下、両下肢は 4+/5 レベルの筋力低下、両手の自覚的しびれ感をみとめた。膀胱直腸機能に増悪はなかった。上位頸髄 MRI において、C1~2, C3, C5 脊椎レベルに新たな T₂ 強調画像での高信号域が出現し (Fig. 2I)、C3 脊椎レベル病変に関しては、脊髄の腫脹および造影効果をともなった (Fig. 2J, 2K)。ステロイドパルス療法後に筋力は MMT 4+/5 レベルまで改善した。経口プレドニゾン 30mg で自宅退院とし、以降の漸減はより慎重におこなう方針とした。

考 察

本症例は、脳脊髄液中の好酸球増加が特徴的であった再発性脳脊髄炎の 1 例である。初回の脳脊髄液検査の病理細胞診において明らかな好酸球増多をみとめ、さらにステロイドパルス療法後に臨床経過の改善とともに脳脊髄液中好酸球の変性をともなう減少がみられたことから、中枢神経系のみをみとめられた好酸球浸潤が本症例の病態の中核であると推察された。

好酸球性脳脊髄炎や髄膜炎をきたす原因疾患としてもっとも多く認知されているのが寄生虫感染症である。中でもイヌ回虫による幼虫移行症による報告がもっとも多く²³⁾、有棘顎口虫¹⁰⁾や広東住血線虫¹¹⁾、ブタ回虫¹²⁾による幼虫移行症がこれに続く。患者は肉牛の生産地に居住しており、習慣的に牛レバーを生食していたことから、牛レバー生食を主な感染経路とするイヌ回虫やブタ回虫、肝蛭による幼虫移行症を第一に考えたが抗体検査より否定的であった。有棘顎口虫、広東住血線虫についても同様に否定的だった。本症例は再発性であるが、全経過をとおして末梢血中の好酸球増多が確認されなかったこと、駆虫薬を併用することなくステロイド連用で軽

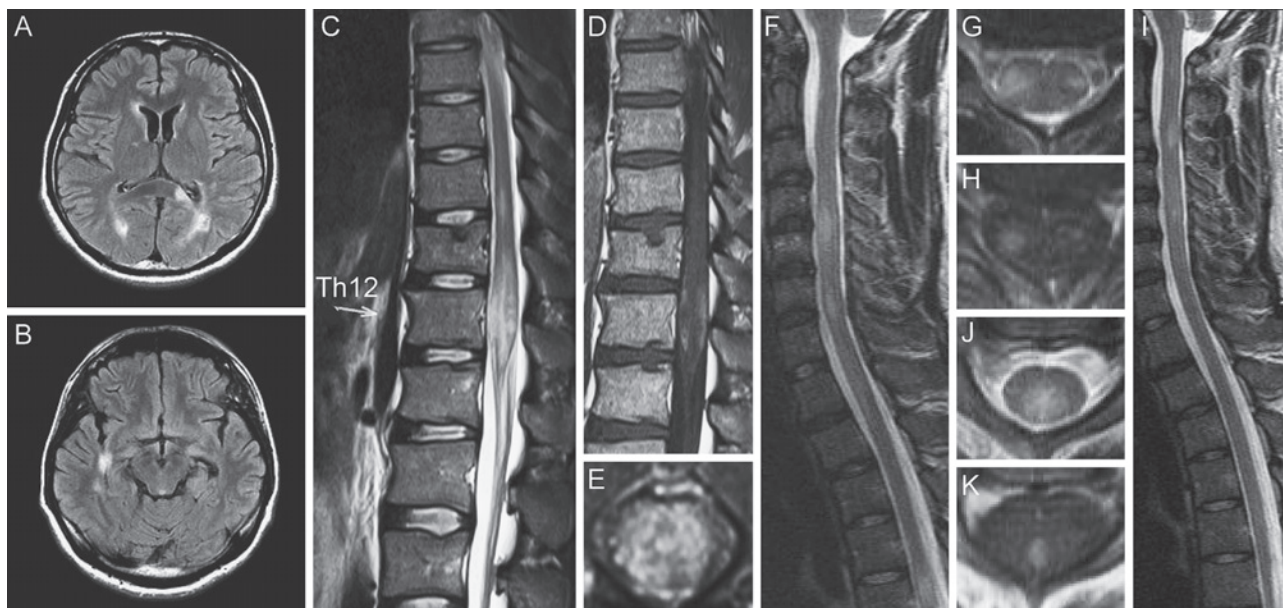


Fig. 2 Spinal cord and brain images.

Brain fluid attenuated inversion recovery (FLAIR) image on admission showed white matter lesion near the occipital horn bilaterally, left portion of the corpus callosum (A), and near the right inferior horn (B) (1.5T, Axial, TR 12,000ms, TE 99ms). T₂ weighed image on admission showed intramedullary high intensity lesion with swelling at Th10 to Th12 spinal level (C, E) (1.5T, Sagittal, TR 3,800ms, TE 119ms; Axial, TR 3,840ms, TE 102ms). The margin of the lesion was partially enhanced by contrast material (D) (1.5T, Sagittal, TR 566ms, TE 11ms). Cervical MRI showed new lesions at the C4-5 and C6 spinal level (F) when he developed flaccid paraparesis at the late-May/2011 (1.5T, Sagittal, TR 4,100ms, TE 112ms). The C5-6 spinal level lesion was mainly located at the lateral funiculus bilaterally with enhancement (G, H) (Axial, TR 4,800ms, TE 120ms; TR 513ms, TE 12ms). Cervical MRI showed additional lesions at the C3 and C5 spinal levels (I) when he developed mild hand weakness and difficulty in walking in Nov./2011 (1.5T, Sagittal, TR 4,500ms, TE 112ms). The C3 spinal level lesion was located mainly at the posterior funiculus (J) and enhancement was limited to the more central portion of the lesion (K) (Axial, TR 4,800ms, TE 120ms; TR 513ms, TE 12ms).

快し、長期的にも悪化傾向をみとめていないことから、寄生虫感染を積極的に考える根拠は乏しいと思われた。

好酸球性脊髄炎として次に鑑別に挙がるのは、Kiraらが提唱したアトピー性脊髄炎である¹³⁾。アトピー性脊髄炎はアトピー性皮膚炎や気管支喘息、アレルギー性鼻炎などが先行する脊髄炎で、高IgE血症やダニ特異的IgEを特徴とする。Osoegawaらは、とくにヤケヒョウヒダニとコナヒョウヒダニに対するIgEが高率に検出されることを報告しており¹⁴⁾、本症例でもこれらのダニに対する特異的IgEは高値であった。しかしながら、ダニが世界中に生息するのに対して本邦以外でのアトピー性脊髄炎の報告はきわめて少なく、アトピー性脊髄炎におけるダニアレルギーの関与については議論がある¹⁵⁾。本症例では、アレルギー性鼻炎やエビアレルギーといったアトピー性脊髄炎でもみられる素因を持っていたが、末梢血液中の好酸球が増加していないこと、脊髄外に明らかな脳病変をともなっていること、脳脊髄液の異常所見をみとめることなど、Isobeらの報告とは一致しない点が多く¹⁶⁾、アトピー性脊髄炎とはことなる病態と考えられた。

本症例は臨床的に大脳・脊髄病変による再発をくりかえしており、多発性硬化症や再発性の急性散在性脳脊髄炎の可能性も考えられた。急性型の多発性硬化症では末梢血に好酸球増多をともなう例が少数で報告されているが¹⁷⁾¹⁸⁾、脳脊髄液中に好酸球が出現するといった報告はわれわれの検索の範囲内では確認されず、それは急性散在性脳脊髄炎でも同様であった。とはいえ、一部のMarburg型多発性硬化症では病変局所への好酸球浸潤が確認されている。報告例では再発性の経過や画像所見をふくめ本症例との類似点がみとめられるものの、オリゴクローナルバンドは陰性であり、脳脊髄液細胞数増多がみられなかった点が違っていた¹⁸⁾。一方で、視神経脊髄炎では多発性硬化症とはことなると好酸球の病態への関与が示唆され⁹⁾、実際に抗アクアポリン4抗体陽性の視神経脊髄炎では約10%において脳脊髄液中に好酸球が観察されるとJariusらが報告している⁹⁾。この論文では寛解期にも好酸球の出現率に差がないなど⁹⁾、ステロイド治療後に脳脊髄液好酸球のすみやかな減少が確認された本症例とはことなっていた。抗アクアポリン4抗体陰性であること、多彩で多巣性に生じ

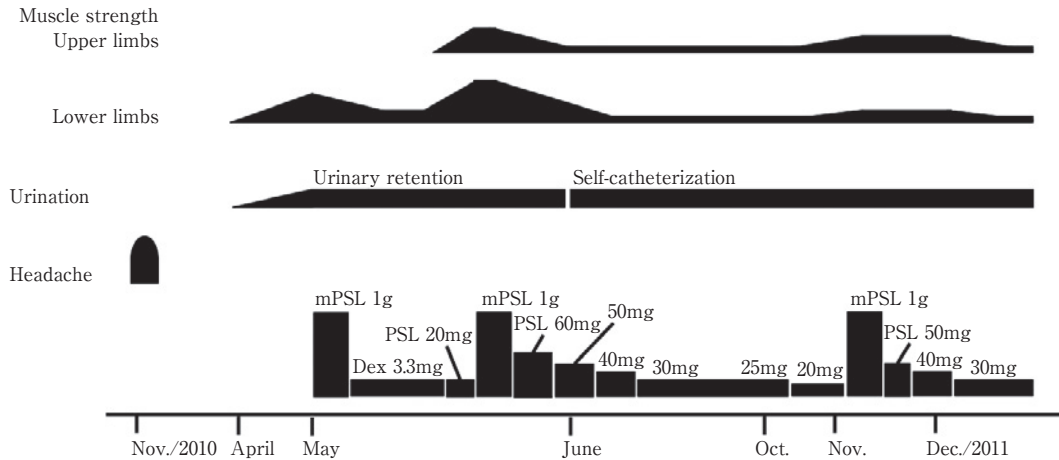


Fig. 3 Clinical course of this patient.

First attack with headache and three recurrences are depicted. All three recurrences occurred when he was taking 20mg or lower doses of prednisolone. mPSL 1g: methyl-prednisolone 1g was administered for 3 days. Dex: dexamethasone; PSL: prednisolone

た脳脊髄白質病変の特徴をあわせ、既知の抗アクアポリン4抗体関連の視神経脊髄炎ともことなる疾患と考えられた。

当科受診のきっかけとなったTh12脊椎レベルの髄内病変は¹⁸FDG-PET CTでの集積亢進をともっており、悪性疾患やサルコイドーシスの鑑別が必要であった。悪性疾患としては好酸球性白血病が第一に考えられたが骨髄所見正常であり、FIP1L1- α PDGFR融合もみとめずその後の良好な経過をふくめ否定的であった²⁰⁾。サルコイドーシスに関しては、一部で末梢血好酸球増多と関連する例が知られているが²¹⁾²²⁾、脳脊髄液中に好酸球が出現したという報告はみだせなかった。また、ステロイドに対する反応性は矛盾しなかったものの、典型的な肺門部リンパ節の集積がなかったこと、ツベルクリン反応が陰転していなかったことから積極的には考えにくかった。

本症例の再発性脳脊髄炎は、脳脊髄液好酸球が病態へ関与しているものと考えた。また、オリゴクローナルバンド陽性からなんらかの自己免疫機序の介在が示唆された。臨床症状・画像所見がいちじるしかったが、いずれもステロイドに対して良好な反応を示した点が特徴的であった(Fig. 3)。本邦における一般的な脳脊髄液細胞数の計測では、好中球、好酸球、好塩基球が多核球に、リンパ球、単球、組織球が単核球として合算して報告されるため、好酸球の単独評価のためには別にギムザ染色などが必要となる。脳脊髄液の多核球増多は感染性疾患以外でもしばしばみられるが、そういった症例の中には脳脊髄炎にかぎらずとも好酸球が病態にかかわる疾患が潜在している可能性があり、積極的に脳脊髄液細胞診を施行する事によって同様の症例の蓄積が望まれる。

謝辞：抗寄生虫抗体を測定いただきました宮崎大学医学部感染症学講座寄生虫学分野の丸山治彦教授、抗アクアポリン抗体を測定いただきました東北大学大学院医学系研究科神経・感覚器病態学講座神経内科学分野の高橋利幸先生、好酸球の関与する脊髄炎に関して御助言くださいました小副川学先生、英文校正いただき

ましたMr. Brent Bellに深謝いたします。

※本論文に関連し、開示すべきCOI状態にある企業、組織、団体はいずれも有りません。

文 献

- 1) Marx C, Lin J, Masruha MR, et al. Toxocariasis of the CNS simulating acute disseminated encephalomyelitis. *Neurology* 2007;69:806-807.
- 2) Jabbour RA, Kanj SS, Sawaya RA, et al. *Toxocara canis* myelitis: clinical features, magnetic resonance imaging (MRI) findings, and treatment outcome in 17 patients. *Medicine (Baltimore)* 2011;90:337-343.
- 3) 太田秀一, 小宮山純, 城倉 健ら. 犬蛔虫による好酸球性髄膜脳脊髄炎. *臨床神経* 1994;34:1148-1152.
- 4) Ismail Y, Arsura EL. Eosinophilic meningitis associated with coccidioidomycosis. *West J Med* 1993;158:300-301.
- 5) Lo Re V 3rd, Gluckman SJ. Eosinophilic meningitis. *Am J Med* 2003;114:217-223.
- 6) Patchell R, Perry MC. Eosinophilic meningitis in Hodgkin disease. *Neurology* 1981;31:887-888.
- 7) Kobayashi Z, Tsuchiya K, Komachi H, et al. Fatal encephalitis in a case of hypereosinophilic syndrome: MRI and autopsy findings. *Intern Med* 2011;50:1219-1225.
- 8) Bell RS, Vo AH, Cooper PB, et al. Eosinophilic meningitis after implantation of a rifampin and minocycline-impregnated ventriculostomy catheter in a child. *Case report. J Neurosurg* 2006;104:50-54.
- 9) Jarius S, Paul F, Franciotta D, et al. Cerebrospinal fluid findings in aquaporin-4 antibody positive neuromyelitis optica: results from 211 lumbar punctures. *J Neurol Sci* 2011;306:82-90.
- 10) Kawamura J, Kohri Y, Oka N. Eosinophilic menin-

- goradikulomyelitis caused by *Gnathostoma spinigerum*. A case report. *Arch Neurol* 1983;40:583-585.
- 11) Schmutzhard E, Boongird P, Vejajiva A. Eosinophilic meningitis and radiculomyelitis in Thailand, caused by CNS invasion of *Gnathostoma spinigerum* and *Angiostrongylus cantonensis*. *J Neurol Neurosurg Psychiatry* 1988;51:80-87.
 - 12) 吉田園代, 松井 真, 王 会雲ら. プタ回虫幼虫移行症による myeloradiculitis を呈した 1 例. *臨床神経* 2004;44:198-202.
 - 13) Kira J, Kawano Y, Yamasaki K, et al. Acute myelitis with hyperIgEaemia and mite antigen specific IgE: atopic myelitis. *J Neurol Neurosurg Psychiatry* 1998;64:676-679.
 - 14) Osoegawa M, Ochi H, Minohara M, et al. Myelitis with atopic diathesis: a nationwide survey of 79 cases in Japan. *J Neurol Sci* 2003;209:5-11.
 - 15) Isaacs JD, Bodini B, Ciccarelli O, et al. Atopic myelitis in a European woman residing in Japan. *J Neurol Neurosurg Psychiatry* 2011;82:1022-1024.
 - 16) Isobe N, Kira J, Kawamura N, et al. Neural damage associated with atopic diathesis: a nationwide survey in Japan. *Neurology* 2009;73:790-797.
 - 17) Abbas M, Lalive PH, Chofflon M, et al. Hypereosinophilia in patients with multiple sclerosis treated with natalizumab. *Neurology* 2011;77:1561-1564.
 - 18) Elenein RG, Sharer LR, Cook SD, et al. A second case of Marburg's variant of multiple sclerosis with vasculitis and extensive demyelination. *Mult Scler* 2011;17:1531-1538.
 - 19) Correale J, Fiol M. Activation of humoral immunity and eosinophils in neuromyelitis optica. *Neurology* 2004;63:2363-2370.
 - 20) Helbig G, Moskwa A, Hus M, et al. Clinical characteristics of patients with chronic eosinophilic leukaemia (CEL) harbouring FIP1L1-PDGFRα fusion transcript—results of Polish multicentre study. *Hematol Oncol* 2010;28:93-97.
 - 21) Renston JP, Goldman ES, Hsu RM, et al. Peripheral blood eosinophilia in association with sarcoidosis. *Mayo Clin Proc* 2000;75:586-590.
 - 22) Tani K, Kashio M, Sano N, et al. A case of sarcoidosis associated with chronic eosinophilic pneumonia. *J Med Invest* 1998;45:131-136.

Abstract

A case of recurrent encephalomyelitis associated with eosinophilia in CSF

Jun Suzuki, M.D.¹⁾, Naoto Sugeno, M.D.¹⁾, Shuhei Nishiyama, M.D.¹⁾, Kimihiko Kaneko, M.D.¹⁾, Tatsuro Misu, M.D.¹⁾, Maki Tateyama, M.D.¹⁾, Toshiki Endo, M.D.²⁾ and Masashi Aoki, M.D.¹⁾

¹⁾Department of Neurology, Tohoku University School of Medicine

²⁾Department of Neurosurgery, Tohoku University School of Medicine

We report a 30-year-old man with recurrent eosinophilic encephalomyelitis. He had a history of childhood asthma and allergic rhinitis. A half year before admission, when he suffered from a headache, a few lesions were indicated by brain MRI at another hospital. From a month before admission, he noticed gait disturbance, sensory impairment, difficulty in micturition, and constipation. Neurological examination revealed moderate muscle weakness in the feet, hypoesthesia below Th6, and bladder-bowel disturbance including impotence. Lumbar T₂ weighted MRI showed a severe swelling and a hyperintense lesion at the conus medullaris. Brain MRI revealed several asymptomatic white matter lesions. Eosinophilia was documented in the cerebrospinal fluid (CSF) but not in the peripheral blood. Clinical symptoms and MRI findings were remarkably improved after steroid pulse therapy. Note that eosinophils in the CSF were also decreased after the treatment with apoptosis-like cells. We thought that CSF eosinophilia was the core pathogenic feature of this case, but clinical settings that provoke CSF eosinophilia such as parasites and other infectious agents, neuromyelitis optica, atopic myelitis, eosinophilic leukaemia and hypereosinophilic syndrome could be ruled out. The remarkable responses to steroids without any additional therapy, compatible with idiopathic eosinophilic syndromes, confirmed that this was a case of idiopathic eosinophilic recurrent encephalomyelitis.

(*Clin Neurol* 2012;52:571-575)

Key words: recurrent encephalomyelitis, eosinophilia, bladder and bowel disturbance, steroid therapy