



ORIGINAL BREVE

Trombosis de senos venosos cerebrales en una niña con leucemia linfoblástica, portadora de la variante de la protrombina G20210A

H. González García^{a,*}, G. Sacoto Erazo^a, E. Moreno Gómez^a, A. Blanco Quirós^a, M.C. Fernández Abril^b y F.J. Álvarez Guisasola^a

^a Unidad de Hemato-Oncología Infantil, Hospital Clínico Universitario de Valladolid, Valladolid, España

^b Unidad de Cuidados Intensivos Pediátricos, Hospital Clínico Universitario de Valladolid, Valladolid, España

Recibido el 29 de abril de 2012; aceptado el 22 de agosto de 2012

Disponible en Internet el 7 de octubre de 2012

PALABRAS CLAVE

Leucemia linfoblástica aguda; Trombosis de senos venosos cerebrales; Trombofilia primaria; Variante de la protrombina G20210A; Asparraginasa; Catéter venoso central; Trombosis cerebral

KEYWORDS

Acute lymphoblastic leukaemia; Cerebral sinovenous thrombosis; Thrombophilic genetic abnormalities; Prothrombin G20210A variant; Asparaginase

Resumen Aunque la trombosis de senos venosos cerebrales es rara, se asocia con mayor frecuencia en niños con leucemia linfoblástica aguda.

Se aporta el caso de una niña de 7 años que desarrolla una trombosis masiva de senos venosos cerebrales en el día 22 del tratamiento de inducción de leucemia linfoblástica aguda de alto riesgo. Clínicamente se manifestaron de forma progresiva cefalea, disminución del nivel de conciencia y hemiplejía izquierda. El estudio de trombofilia posterior reveló heterocigosis para la variante de la protrombina G20210A en la niña y en la madre. Se analizan los factores protrombóticos encontrados en el caso antes y después de la trombosis.

Se confirma la importancia de investigar precozmente tanto los factores de riesgo de trombosis adquiridos como los estados de trombofilia primaria en niños con leucemia linfoblástica. Esta estrategia podría ayudar a identificar a pacientes de especial riesgo e instaurar en ellos tromboprolifaxis.

© 2012 Asociación Española de Pediatría. Publicado por Elsevier España, S.L. Todos los derechos reservados.

Cerebral sinovenous thrombosis in a girl with acute lymphoblastic leukaemia carrying the prothrombin G20210A variant

Abstract Although cerebral venous thrombosis is rare, it is more commonly associated with children suffering from acute lymphoblastic leukaemia.

We report the case of a 7-year-old girl who developed massive cerebral sinovenous thrombosis on day 22 of induction therapy for high-risk acute lymphoblastic leukaemia. Clinical symptoms were gradual onset of headache, decreasing consciousness, and ensuing left hemiplegia. A subsequent prothrombotic study revealed a heterozygous prothrombin G20210A variant in the child and mother. We analysed the prothrombotic factors found in the case before and after thrombosis.

* Autor para correspondencia.

Correo electrónico: hermeneg@gmail.com (H. González García).

Central venous
catheter;
Cerebral thrombosis

We confirm the importance of early exploration of patients for clinical predisposing risk factors of thrombosis and primary prothrombotic states in children with acute lymphoblastic leukaemia. This might help identify patients at particular risk from thrombosis and so administer thromboprophylaxis.

© 2012 Asociación Española de Pediatría. Published by Elsevier España, S.L. All rights reserved.

Introducción

La incidencia anual de trombosis venosa en población pediátrica se estima en uno por 100.000 niños. El factor adquirido más importante es el uso de un catéter venoso central (CVC), si bien se utiliza en patologías que por sí solas predisponen a la trombosis¹⁻⁴ (tabla 1). El riesgo de trombosis se incrementa en niños con leucemia linfoblástica aguda (LLA)^{2,5}, y los mecanismos que contribuyen son la administración de L-asparaginasa junto con prednisona⁵⁻⁷ y la concurrencia de trombofilia primaria^{5,8} o alteraciones adquiridas, como la presencia de infección y de anticuerpos antifosfolípidos⁹.

Caso clínico

Niña de 7 años y 9 meses de edad, con antecedentes de síndrome de West idiopático en tratamiento con levetiracetam. Ingresó por haber presentado 20 días antes una anemia aguda. Mediante estudio de aspirado medular es diagnosticada de LLA de estirpe B, inmunofenotipo común, ausencia de alteración citogenética/molecular desfavorable y estudio de líquido cefalorraquídeo normal. Previa implantación de CVC se inicia tratamiento de inducción de riesgo estándar con daunorrubicina, vincristina, prednisona, ciclofosfamida, L-asparaginasa y triple intratecal (citarabina, metotrexato e hidrocortisona), según protocolo LAL/SHOP-2005.

En el día +9, coincidiendo con neutropenia grave, inicia proceso febril de 4 días de evolución, evidenciándose condensación neumónica y aislamiento en los hemocultivos de *Streptococcus pneumoniae* y *Staphylococcus aureus*. Tratamiento con antibioterapia parenteral de larga duración. En el día +14 se apreció un 13% de blastos en médula ósea, determinando el cambio hacia paciente de alto riesgo. En el día +22, tras la administración de la quinta dosis de L-asparaginasa, inicia cefalea intensa y un día después se objetivan somnolencia y hemiplejía braquiocrural izquierda que motivan la realización de TAC y RMN cerebral,

encontrándose trombosis venosa del seno longitudinal superior, transverso y sigmoideo derecho que llega hasta la vena yugular interna y el catéter central, y hemorragia intracraneal parietal derecha, además de ocupación de senos maxilares y mastoiditis derecha (fig. 1). La paciente fue trasladada a la Unidad de Cuidados Intensivos. Se instauró tratamiento con heparina sódica intravenosa, presentando a las 48 h nuevo sangrado parenquimatoso con signos de herniación, por lo que se realizó craneotomía descompresiva, a pesar de lo cual posteriormente presentó resangrado y persistencia de la trombosis masiva (fig. 2). Se suspendió la administración de asparaginasa manteniendo el resto de quimioterapia, presentando en el día +30 una enfermedad mínima residual del 2,3%. Después del diagnóstico de trombosis se evidenció disminución de las tasas de antitrombina III (33%) y de fibrinógeno (<0,5 g/l), y el estudio de trombofilia mostró mutación de la protrombina G20210A en heterocigosis y anticoagulante lúpico positivo. Ante la progresión de la leucemia y la intensa afectación neurológica se decidió evolutivamente realizar tratamiento paliativo, falleciendo la paciente a los 2 meses del ingreso. En el estudio familiar la madre presentó mutación de la protrombina.

Discusión

La incidencia de trombosis en niños con LLA presenta variabilidad según las series². Un metaanálisis que incluyó 1.752 niños establece una incidencia global del 5,2%, y del 2,9% para la trombosis del sistema nervioso central (SNC)⁵. Se produce principalmente durante la fase de inducción del tratamiento y puede ser potencialmente fatal en el 50% de los casos². En la patogenia se incluyen una combinación de elementos que se relacionan con la propia enfermedad, su tratamiento y factores individuales del paciente^{6,10} (tabla 2).

Un importante factor trombogénico en los niños con LLA son los agentes quimioterápicos. La L-asparaginasa produce

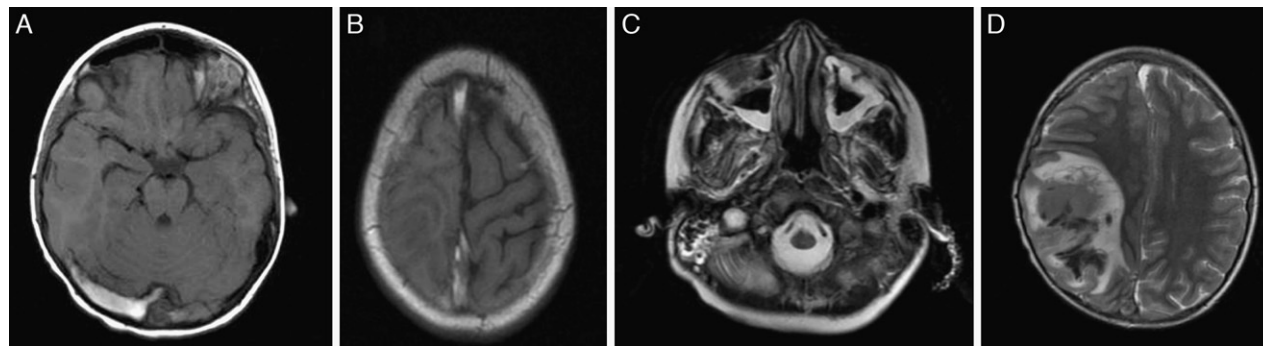


Figura 1 Imágenes de resonancia magnética en T1 (A, B y C) y T2 (D). Trombosis de senos venosos (A y B) y yugular derecha (C). Hematoma parietal derecho (D). Ocupación de senos paranasales y mastoiditis derecha (C).

Tabla 1 Factores generales de riesgo trombogénico hereditarios y adquiridos**Hereditarios**

Déficit de proteína C
 Déficit de proteína S
 Déficit de antitrombina III
 Resistencia a la proteína C activada/Factor V Leiden
 Mutación de la protrombina G20210A
 Hiperhomocisteinemia: polimorfismo MTHFR
 Elevación de lipoproteína a
 Disfibrinogenemia
 Hipoplasminogenemia
 Elevación de F VIII C (adquirido con contribución genética variable)
 Deficiencia de ADAMTS 13
 Drepanocitosis

Adquiridos

Catéter intravascular
 Infección/sepsis/varicela. Mastoiditis (SNC^a)
 Inmovilización
 Cáncer (leucemia, tratamiento con L-asparaginasa)
 Cirugía: ortopédica, cardiovascular (Fontan, fístulas, prótesis valvulares)
 Cardiopatía congénita o adquirida (miocardiopatía dilatada, fibrilación auricular, prótesis valvulares)
 Traumatismo
 Punciones lumbares y administración de quimioterapia intratecal (SNC^a)
 Nutrición parenteral total
 Enfermedad renal. Síndrome nefrótico
 Tratamiento hormonal (corticoides, estrógenos, anticonceptivos)
 Síndrome antifosfolipídico (anticuerpos anticardiolipina, anti-β2GPI, AL)
 Aumento de F VIII
 Asfixia perinatal
 Enfermedad vascular: vasculitis, displasias
 Enfermedad inflamatoria intestinal crónica
 Enfermedad reumática. Lupus eritematoso sistémico
 Diabetes mellitus
 Trombocitopenia inducida por heparina de tipo 2
 Trasplante de médula ósea, hepático, renal, cardíaco
 Fallo hepático
 Shock, hipovolemia, deshidratación
 Obesidad
 Hiperlipidemia familiar
 Púrpura trombocitopénica trombótica/síndrome hemolítico-urémico

AL: anticoagulante lúpico; Anti-β2GPI: anticuerpos frente a β2 glucoproteína I; SNC: sistema nervioso central.

^a Factores más específicos de trombosis del sistema nervioso central.

un descenso de la síntesis hepática de proteínas dependientes de la L-asparagina, causando inhibición de factores anticoagulantes como la antitrombina III (que predispone a la trombosis) y fibrinógeno (que predispone a la hemorragia), estableciendo un equilibrio más inestable. Muchos estudios encuentran relación directa entre su administración y trombosis^{2,9-11}, y la asociación de trombosis del SNC se

reporta con una frecuencia de entre el 1 y el 3%¹². Además se ha establecido un mayor potencial efecto trombogénico de la L-asparaginasa al asociarse con corticoides, encontrándose mayor incidencia cuando se asocia prednisona (10,4%) que dexametasona (1,8%)¹³. También aumenta la incidencia en pacientes de alto riesgo, por el uso de dosis más altas de esteroides y L-asparaginasa¹¹, y en pacientes por encima de los 10 años, pero este efecto puede reflejar la influencia de la edad en la estratificación del riesgo¹¹. Además se han reportado algunas diferencias en la incidencia de trombosis entre diferentes dosis, duración y tipo de procedencia de L-asparaginasa⁵.

En cuanto a otros posibles factores adquiridos estudiados en niños con LLA y trombosis, se ha encontrado mayor tasa de infección y de anticuerpos antifosfolípidos⁹. Para la trombosis de senos venosos del SNC son factores de riesgo adquiridos la presencia de infiltración leucémica en el SNC, la administración de terapia intratecal y la infección de senos o mastoides⁷.

En niños con LLA se ha documentado la misma frecuencia de trombofilia congénita que en la población general, siendo esta concurrencia un importante factor de variabilidad en cuanto al riesgo de trombosis⁸. Algunos autores no encuentran aumento de riesgo^{9,14,15} y otros sí^{16,17}; un metaanálisis establece que la presencia de al menos un factor de trombofilia primaria aumenta 8 veces el riesgo de trombosis en niños con LLA⁵.

Previamente al diagnóstico de la trombosis nuestra paciente presentó 6 de los 11 factores de riesgo trombótico establecidos, revisados con anterioridad (tabla 2). Analizando los factores de riesgo presentes antes del diagnóstico, es posible que muchos de los niños con LLA presenten el mismo número. Sin embargo, cuando se amplió el estudio después del diagnóstico de trombosis, se encontraron 2 nuevos factores adquiridos (anticuerpos antifosfolípidos y mastoiditis) y un factor congénito protrombótico (mutación de la protrombina) y, como resultado, la presencia de 9 de los factores (tabla 2).

Algunas iniciativas de tromboprofilaxis se han realizado para intentar disminuir la frecuencia y gravedad de la trombosis en niños con LLA. El uso de anticoagulantes no se ha extendido porque estos pacientes presentan alto riesgo de hemorragia¹¹. Se ha utilizado la administración de antitrombina III¹⁸, plasma fresco¹⁹ o heparina de bajo peso molecular¹⁴, sin resultados concluyentes. Sin embargo, numerosos autores concluyen que la profilaxis podría ser eficaz si se administrara a grupos de pacientes con especial riesgo^{11,14,18,19}. Se han buscado marcadores de riesgo de trombosis durante el tratamiento de la LLA, pero no se ha encontrado valor predictivo para niveles de antitrombina III, dímero D y otros parámetros²⁰.

En conclusión, parece relevante recomendar estudio de trombofilia primaria a todos los casos de LLA en niños previamente a iniciar el tratamiento, y realizar monitorización de factores adquiridos variables como la presencia de anticuerpos antifosfolípidos asociados o no a infección. La presencia de trombofilia primaria y/o factores de riesgo variables asociados puede requerir el uso individualizado de tromboprofilaxis. Analizadas las posibles alternativas, la más eficaz podría ser la administración de plasma fresco congelado junto con cada dosis de asparaginasa, ya que aporta tanto

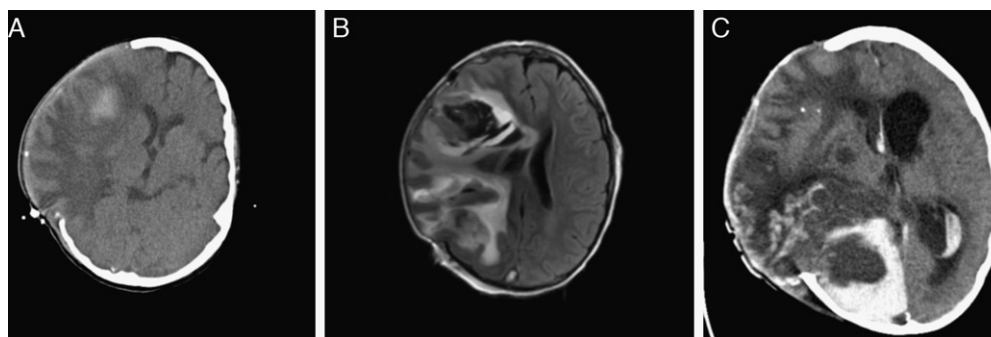


Figura 2 Imágenes de TC (A) y resonancia magnética (B y C) evolutivas. Progresión del hematoma parietal hacia lóbulo frontal que precisa craniectomía descompresiva (A y B). C) Estadio final con aumento del edema y por tanto de su efecto compresivo sobre el parénquima cerebral que protruye sobre la craniectomía. Hematomas intraparenquimatosos de nueva aparición en hemisferio cerebral derecho. Hematoma subdural y hemorragia intraventricular de nueva aparición. Hidrocefalia tetra-ventricular.

Tabla 2 Factores de riesgo trombótico demostrados en niños con leucemia aguda linfoblástica y factores encontrados en nuestra paciente antes y después del diagnóstico de trombosis

Factores de riesgo trombótico demostrados en niños con LLA	Factores de riesgo trombótico presentes en la paciente previamente al diagnóstico de trombosis	Factores de riesgo trombótico encontrados en la paciente posteriormente al diagnóstico de trombosis
<i>Factores adquiridos presentes de forma muy constante por el diagnóstico y tratamiento</i>		
1. Enfermedad maligna	Sí	
2. Catéter intravascular	Sí	
3. Tratamiento con L-asparaginasa concomitante a prednisona	Sí	Disminución de antitrombina III y fibrinógeno
4. Infección secundaria a inmunodeficiencia	Sí	
5. Punciones lumbares y administración de quimioterapia intratecal ^a	Sí	
<i>Factores adquiridos variables</i>		
6. Estratificación de la LLA en alto riesgo	Sí	
7. Edad mayor de 10 años		
8. Anticuerpos antifosfolípidos adquiridos		Sí
9. Afectación leucémica del SNC ^a		
10. Mastoiditis ^a		Sí
<i>Factores hereditarios</i>		
11. Concomitancia con algún defecto congénito protrombótico		Sí: mutación de la protrombina G20210A

LLA: leucemia aguda linfoblástica; SNC: sistema nervioso central.

^a Factores de riesgo específicos para la trombosis del sistema nervioso central (trombosis de senos venosos).

factores procoagulantes como anticoagulantes y podría restablecer el equilibrio hemostático, y a la vez es segura al controlar el desequilibrio hacia la hemorragia. Si bien esta estrategia no ha demostrado eficacia cuando no se selecciona a los pacientes¹⁹, podría serlo en niños en los que se acumulen factores de riesgo trombótico como trombofilia primaria o factores variables adquiridos sumativos. Son necesarios estudios prospectivos que puedan validar la eficacia y seguridad de estrategias preventivas de trombosis en niños con LLA.

Conflicto de intereses

Los autores declaran no tener ningún conflicto de intereses.

Bibliografía

1. Dasí Carpio MÁ. Trombosis y trombofilia en niños: ¿se puede extrapolar la experiencia en adultos? *Haematologica* (edición española). 2008;93:7-15.
2. Athale UH, Chan AK. Thrombosis in children with acute lymphoblastic leukemia: part 1: Epidemiology of thrombosis in children with acute lymphoblastic leukemia. *Thromb Res*. 2003;111:125-31.
3. Márquez Rivas FJ, Borque Andrés C, Merino Díaz R, Vidal López ML. Trombosis venosa profunda en un niño con varicela como forma de presentación de sepsis estreptocócica. *An Esp Pediatr*. 1997;46:280-2.
4. Andrew M, David M, Adams M, Ali K, Anderson R, Barnard D, et al. Venous thromboembolic complications (VTE) in

- children: first analyses of the Canadian Registry of VTE. *Blood*. 1994;83:1251-7.
5. Caruso V, Iacoviello L, di Castelnuovo A, Storti S, Mariani G, de Gaetano G, et al. Thrombotic complications in childhood acute lymphoblastic leukemia: a meta-analysis of 17 prospective studies comprising 1752 pediatric patients. *Blood*. 2006;108:2216-22.
 6. Athale UH, Chan AK. Thrombosis in children with acute lymphoblastic leukemia. Part II. Pathogenesis of thrombosis in children with acute lymphoblastic leukemia: effects of the disease and therapy. *Thromb Res*. 2003;111:199-212.
 7. Kieslich M, Porto L, Lanfermann H, Jacobi G, Schwabe D, Böhles H. Cerebrovascular complications of L-asparaginase in the therapy of acute lymphoblastic leukemia. *J Pediatr Hematol Oncol*. 2003;25:484-7.
 8. Athale UH, Chan AK. Thrombosis in children with acute lymphoblastic leukemia. Part III. Pathogenesis of thrombosis in children with acute lymphoblastic leukemia: effects of host environment. *Thromb Res*. 2003;111:321-7.
 9. Mitchell L, Andrew M, Hanna K, Abshire T, Halton J, Anderson R, et al. A prospective cohort study determining the prevalence of thrombotic events in children with acute lymphoblastic leukemia and a central venous line who are treated with L-asparaginase: results of the Prophylactic Antithrombin Replacement in Kids with Acute Lymphoblastic Leukemia Treated with Asparaginase (PARKAA) Study. *Cancer*. 2003;97:508-16.
 10. Jaime-Pérez JC, Gómez-Almaguer D. The complex nature of the prothrombotic state in acute lymphoblastic leukemia of childhood. *Haematologica*. 2003;88:ELT25.
 11. Athale UH, Siciliano SA, Crowther M, Barr RD, Chan AK. Thromboembolism in children with acute lymphoblastic leukaemia treated on Dana-Farber Cancer Institute protocols: effect of age and risk stratification of disease. *Br J Haematol*. 2005;129:803-10.
 12. Payne JH, Vora AJ. Thrombosis and acute lymphoblastic leukaemia. *Br J Haematol*. 2007;138:430-45.
 13. Nowak-Göttl U, Ahlke E, Fleischhack G, Schwabe D, Schobess R, Schumann C, et al. Thromboembolic events in children with acute lymphoblastic leukemia (BFM protocols): prednisone versus dexamethasone administration. *Blood*. 2003;101:2529-33.
 14. Elhasid R, Lanir N, Sharon R, Weyl Ben Arush M, Levin C, Postovsky S, et al. Prophylactic therapy with enoxaparin during L-asparaginase treatment in children with acute lymphoblastic leukemia. *Blood Coagul Fibrinolysis*. 2001;12:367-70.
 15. Mauz-Körholz C, Junker R, Göbel U, Nowak-Göttl U. Prothrombotic risk factors in children with acute lymphoblastic leukemia treated with delayed E. coli asparaginase (COALL-92 and 97 protocols). *Thromb Haemost*. 2000;83:840-3.
 16. Nowak-Göttl U, Wermes C, Junker R, Koch HG, Schobess R, Fleischhack G, et al. Prospective evaluation of the thrombotic risk in children with acute lymphoblastic leukemia carrying the MTHFR TT 677 genotype, the prothrombin G20210A variant, and further prothrombotic risk factors. *Blood*. 1999;93:1595-9.
 17. Wermes C, von Depka Prondzinski M, Lichtinghagen R, Barthels M, Welte K, Sykora KW. Clinical relevance of genetic risk factors for thrombosis in paediatric oncology patients with central venous catheters. *Eur J Pediatr*. 1999;158 Suppl 3:S143-6.
 18. Mitchell L, Andrew M, Hanna K, Abshire T, Halton J, Wu J, et al. Trend to efficacy and safety using antithrombin concentrate in prevention of thrombosis in children receiving l-asparaginase for acute lymphoblastic leukemia. Results of the PAARKA study. *Thromb Haemost*. 2003;90:235-44.
 19. Abbott LS, Deevska M, Fernandez CV, Dix D, Price VE, Wang H, et al. The impact of prophylactic fresh-frozen plasma and cryoprecipitate on the incidence of central nervous system thrombosis and hemorrhage in children with acute lymphoblastic leukemia receiving asparaginase. *Blood*. 2009;114:5146-51.
 20. Giordano P, Molinari AC, del Vecchio GC, Saracco P, Russo G, Altomare M, et al. Prospective study of hemostatic alterations in children with acute lymphoblastic leukemia. *Am J Hematol*. 2010;85:325-30.