


NEUROCIRUGÍA

www.elsevier.es/neurocirugia



Caso clínico

Tumor glioneuronal formador de rosetas del cuarto ventrículo. Presentación de un caso y revisión de la literatura

Robert Zanabria Ortiz*, José J. Domínguez Báez, Eglis Lazo Fernández, Yanire Sánchez Medina, Luis F. Gómez Peralas y Pedro Pérez del Rosario

Servicio de Neurocirugía, Hospital Universitario Nuestra Señora de Candelaria, Santa Cruz de Tenerife, España

INFORMACIÓN DEL ARTÍCULO

Historia del artículo:

Recibido el 2 de mayo de 2012

Aceptado el 17 de julio de 2012

On-line el 16 de enero de 2013

Palabras clave:

Tumor glioneuronal formador de rosetas
Cuarto ventrículo
Hemorragia intratumoral

RESUMEN

Introducción: El tumor glioneuronal formador de rosetas (TGFR) del cuarto ventrículo es un tumor infrecuente que ha sido recientemente caracterizado. Fue incluido como una nueva neoplasia glioneural en el año 2007 por la Organización Mundial de la Salud (OMS) en la clasificación de tumores del sistema nervioso central. Dentro de este grupo hemos encontrado 34 casos documentados. En este artículo presentamos un nuevo caso de TGFR del cuarto ventrículo con hemorragia intratumoral postraumática y revisamos la literatura existente de esta nueva entidad.

Caso clínico: Paciente de 30 años que tras sufrir traumatismo craneoencefálico leve presentó cefalea, diplopía y ataxia. Los estudios de tomografía computarizada y resonancia magnética cerebral revelaron una tumoración a nivel del cuarto ventrículo con sangrado intralesional y áreas de calcificación. La paciente fue intervenida realizándose extirpación tumoral macroscópicamente completa. El estudio anatomopatológico mostró un tumor glioneuronal formador de rosetas del cuarto ventrículo.

Conclusiones: Los TGFR del cuarto ventrículo son raros y afectan a adultos jóvenes. La evidencia demuestra que el pronóstico suele ser favorable, pero existe la posibilidad de progresión y recidiva. La hemorragia intratumoral es una forma de presentación muy poco habitual que implica riesgo para la vida del paciente. La resección quirúrgica debe ser cuidadosa debido a la localización de estas lesiones y su extensión hacia zonas críticas. Todos los pacientes, independientemente del grado de resección logrado, precisan un seguimiento a largo plazo por el riesgo de recidiva tardía.

© 2012 Sociedad Española de Neurocirugía. Publicado por Elsevier España, S.L. Todos los derechos reservados.

Rosette-forming glioneuronal tumor of the fourth ventricle. Case report and literature review

A B S T R A C T

Introduction: Rosette-forming glioneuronal tumor (RGNT) of the fourth ventricle is a rare tumor that has been recently characterized. RGNT was included as a new glioneuronal tumor in 2007 by the World Health Organization (WHO) in classification of tumors of the central nervous system. Within this group we found 34 documented cases. We present a new case

Keywords:

Rosette-forming glioneuronal tumor
Fourth ventricle
Intratumoral hemorrhage

* Autor para correspondencia.

Correo electrónico: robertzanabria@hotmail.com (R. Zanabria Ortiz).

of RGNT of the fourth ventricle with intratumoral posttraumatic bleeding and review the existing literature of this new entity.

Case report: A 30-year-old patient was admitted after suffering mild traumatic brain injury (TBI) had headache, diplopia and ataxia. Studies of computed tomography and magnetic resonance imaging revealed a tumor at the fourth ventricle with intralesional bleeding and areas of calcification. She was operated performing macroscopically complete tumor resection. Pathologic examination showed a rosette-forming glioneuronal tumor of the fourth ventricle.

Conclusions: The RGNT of the fourth ventricle are rare and affect young adults. The evidence shows that the prognosis is usually favorable but there is the possibility of progression and recurrence. Intratumoral hemorrhage is a very unusual presentation that involves risk to the patient's life. Surgical resection should be careful due to the location of these lesions and their extension into critical areas, all patients regardless of extent of resection achieved require a long-term monitoring of the risk of late relapse.

© 2012 Sociedad Española de Neurocirugía. Published by Elsevier España, S.L. All rights reserved.

Introducción

Los tumores glioneuronales formadores de rosetas (TGFR) del cuarto ventrículo son tumores infrecuentes. Inicialmente fueron conocidos como tumor neuroepitelial disembrionárico del cerebelo, y sus características principales fueron descritas por Kuchelmeister et al. en 1995¹. Sin embargo, el TGFR del cuarto ventrículo como tal fue descrito por primera vez en una serie de 11 pacientes por Komori et al.^{2,3}. En la clasificación de la OMS de los tumores del SNC del año 2007 fue considerado como una nueva neoplasia glioneuronal independiente. En cuanto a localización, son tumores que generalmente están en relación con el cuarto ventrículo o el acueducto de Silvio, aunque también se han descrito casos en localizaciones no relacionadas con estas estructuras, como vermis y hemisferios cerebelosos, e incluso a nivel medular⁴.

En el examen histológico es típica la presencia de rosetas neurocíticas y/oseudorrosetas perivasculares, además del componente glial³. La hemorragia intratumoral representa un episodio raro que puede ocasionar un rápido y severo deterioro neurológico⁵. El TGFR está considerado como una entidad tumoral de bajo grado de malignidad, aunque el pronóstico a largo plazo aún no está del todo claro. En la revisión de literatura encontramos 34 casos de TGFR del cuarto ventrículo documentados previamente; la búsqueda de información fue a través de Pub Med. Presentamos un nuevo caso de TGFR del cuarto ventrículo con hemorragia intratumoral postraumática y revisamos la literatura de esta entidad.

Caso clínico

Paciente mujer de 30 años, procedente de Rusia, sin antecedentes de interés, que tras sufrir traumatismo craneoencefálico leve en accidente deportivo, comenzó posteriormente con cefalea intensa asociada a vómitos y sensación de inestabilidad, por lo que se practicó una tomografía computarizada (TC) cerebral en otro centro hospitalario, y con el diagnóstico de tumoración en fosa posterior fue remitida a nuestro hospital para valoración y tratamiento.

A su ingreso la paciente se encontraba consciente, orientada y colaboradora. En la exploración destacaba una paresia leve del VI par bilateral, además de ataxia para la marcha. La TC reveló una tumoración en fosa posterior, a nivel vermiano, con ocupación del cuarto ventrículo, además de calcificaciones en su interior y signos de sangrado intralesional, asociado a hidrocefalia supratentorial incipiente (fig. 1).

En la resonancia magnética (RM) cerebral (fig. 2) se evidenció un proceso expansivo de localización vermiana medial ocupando el cuarto ventrículo, de intensidad heterogénea, con áreas hipointensas en secuencias ponderadas en T2 y áreas hiperintensas en T1, sugestivas de leve sangrado intralesional y áreas de calcificaciones, con realce moderado no homogéneo de predominio periférico tras la administración de contraste intravenoso y asociado a moderado agrandamiento del sistema ventricular supratentorial.

Se practicó una craneotomía suboccipital, observándose una tumoración exofítica a nivel vermiano protruyente a través de la vallécula y extendida a la cisterna magna de aspecto blando y rojizo con zonas de calcificación intratumoral y signos de sangrado a nivel ventricular. No existía un plano de clivaje claro en bordes laterales de la lesión. Se realizó exéresis macroscópicamente completa del tumor, quedando el cuarto ventrículo permeable. El examen microscópico reveló una proliferación de células pequeñas, redondas y sin atipia en su mayor parte. Entre estas células se distinguen elementos de aspecto oligodendroglial con núcleo homogéneo y halo claro polinuclear, y células de aspecto neurocítico que forman rosetas verdaderas (tipo Homer-Wright) y más frecuentemente pseudorrosetas alrededor de capilares sanguíneos (fig. 3). Esta proliferación asienta en un fondo fibrilar con abundante cambio microquístico y calcificaciones, sin figura de mitosis ni signos de necrosis, y sí capilares glomeruloides y depósitos de hemosiderina. La tinción inmunohistoquímica fue positiva para sinaptosina en el centro de las rosetas y las pseudorrosetas, y positiva para proteína glial fibrilar ácida en el fondo fibrilar. El diagnóstico histopatológico definitivo fue TGFR del cuarto ventrículo.

El postoperatorio fue favorable sin complicaciones añadidas, persistiendo leve diplopía por paresia del VI par izquierdo. A los 10 días se realizó RM cerebral de control,

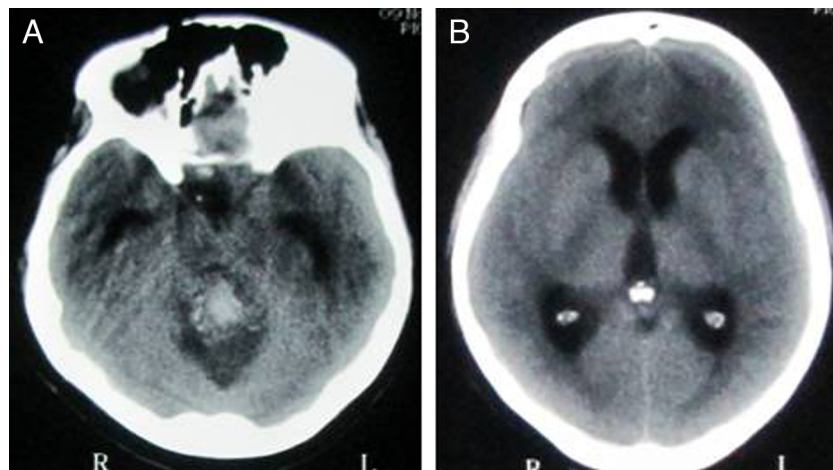


Figura 1 - A) TC craneal en la que se aprecia una masa en relación al cuarto ventrículo con áreas de diferente densidad y calcificaciones. B) Se observa una leve dilatación del sistema ventricular.

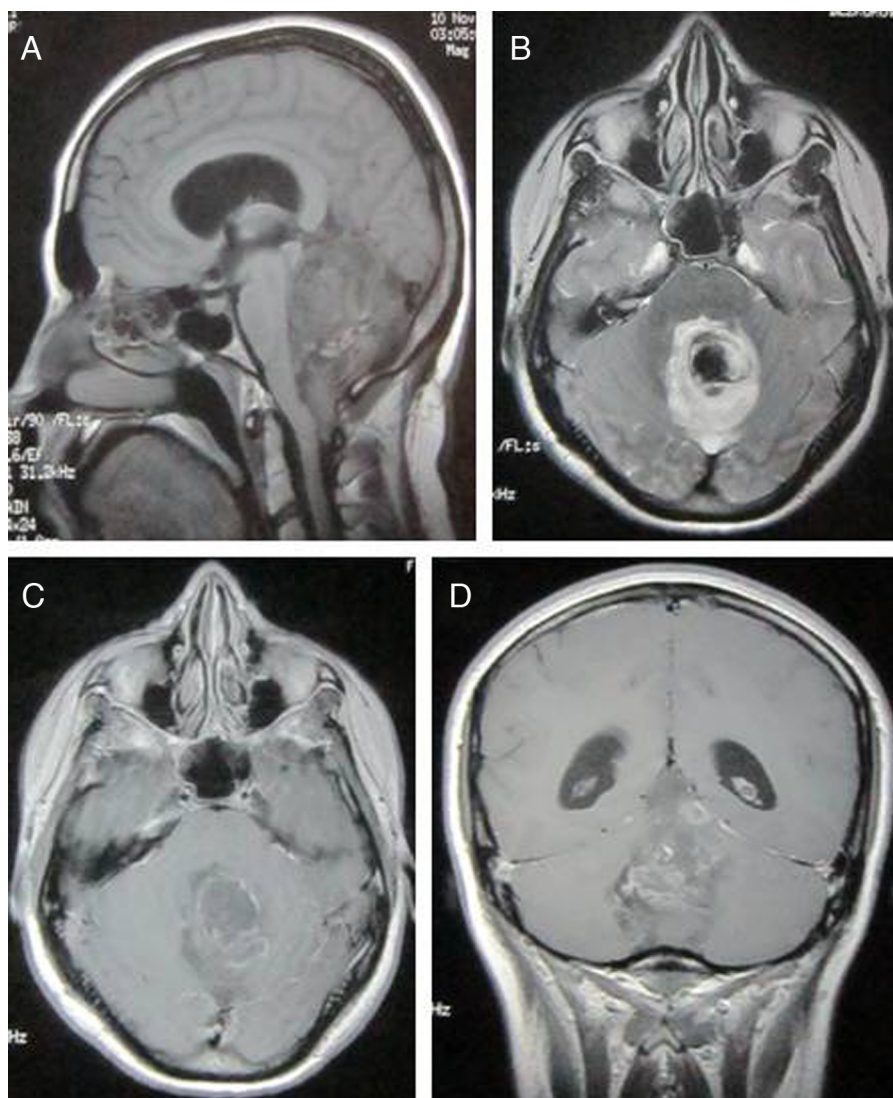


Figura 2 - A) La RM preoperatoria en secuencia T1-FLAIR muestra tumor que ocupa el cuarto ventrículo, hipointensa con áreas hiperintensas perilesionales. B) En secuencia T2-FLAIR muestra la lesión hiperintensa. C-D) Los cortes axial y coronal muestran realce no homogéneo de la lesión tras administración de contraste.

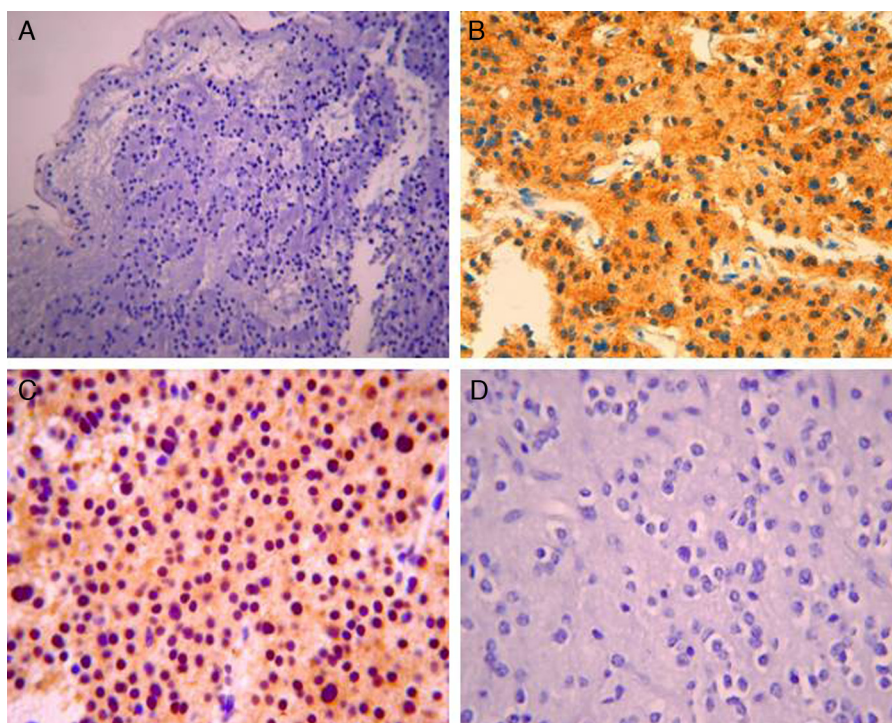


Figura 3 – Preparaciones histológicas de nuestro caso. A) Muestra componente neurocístico de TGFR del cuarto ventrículo con rosetas neurocísticas yseudorosetas perivasculares; H-E, 5x. B) Muestra patrón de inmunoreactividad para sinaptofisina; 40x. C) Revela áreas neurocísticas con imágenes rosetoides sobre un fondo de proteína glial fibrilar ácida (PGFA), CD-57, 20x. D) Componente de células oligodendrogliales; H-E 20x.

que mostró cambios posquirúrgicos en la fosa posterior sin restos tumorales evidenciables (fig. 4). Tras el alta hospitalaria no fue posible un seguimiento a largo plazo de la paciente por traslado a su país de origen.

Discusión

El TGFR fue descrito inicialmente por Komori et al. en 2002, y desde entonces hasta la fecha se han publicado un total de 34 casos de TGFR, incluyendo la serie inicial de estos autores³. En el año 2007 se aceptó su inclusión como tumores de grado I en la clasificación de la OMS de los tumores

del SNC, ya que previamente habían sido agrupados dentro de los tumores glioneuronales mixtos^{6,7}. La característica unificadora de esta entidad es el compromiso del cuarto ventrículo o acueducto. Aunque hasta la fecha han sido reportados solo 34 casos de TGFR del cuarto ventrículo, dada la infrecuencia de las lesiones se desconoce la incidencia exacta de esta entidad^{1,2,5,8-19}. En los casos publicados la edad osciló entre los 12 y los 59 años (media de 31,9 años). La relación mujer/varón es de 2:1, con 11 hombres afectados frente a 23 mujeres. Los síntomas de presentación son típicos de una lesión de fosa posterior, como cefalea, ataxia, disartria y vértigo. En ocasiones se ha descrito hidrocefalia obstructiva aguda, pero no es un fenómeno frecuente como causa de presentación.

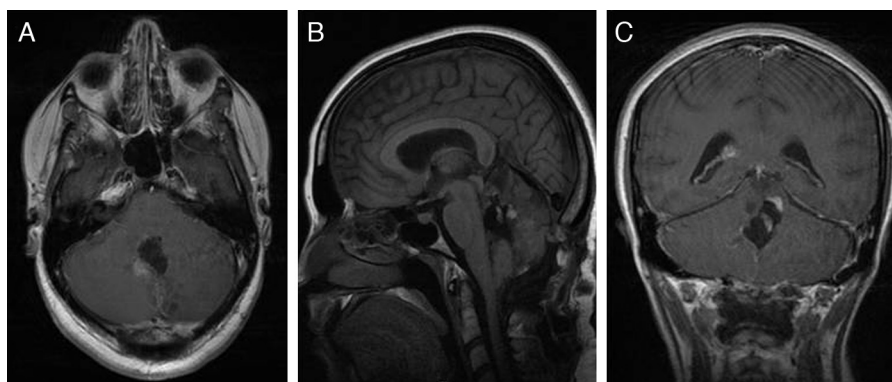


Figura 4 – A-C) Las imágenes de RM postoperatoria con gadolinio muestran resección tumoral máxima y una pequeña zona vermiana con realce anular, difícil de precisar entre el cambio posquirúrgico y el resto tumoral.

Algunos casos fueron diagnosticados de manera incidental. De los 34 casos publicados solo un paciente, aparte del caso que presentamos, había comenzado con hemorragia intratumoral, desarrollando hidrocefalia obstructiva y deterioro clínico agudo⁵, lo cual indica que la forma de presentación asociada a hemorragia intratumoral es excepcional.

La localización más común es la región infratentorial, línea media, ocupando el cuarto ventrículo y el acueducto de Silvio; comúnmente también engloba el vermis cerebeloso, y puede extenderse directamente a la protuberancia, el mesencéfalo, el tálamo y la región pineal. Hasta la fecha ha sido documentado un solo ejemplo de TGFR originado en la médula espinal⁴.

En los estudios de neuroimagen generalmente se observa la coexistencia de componente sólido y quístico, y en ocasiones calcificaciones¹⁵. En la RM las áreas sólidas se muestran isointensas o hipointensas en las secuencias ponderadas en T1 e hiperintensas en secuencias ponderadas en T2, con realce heterogéneo tras la administración de contraste. Nuestra paciente comparte algunas de estas características radiológicas, como calcificaciones intratumorales y realce no homogéneo, además de sangrado intratumoral e hidrocefalia supratentorial obstructiva incipiente.

Desde el punto de vista histopatológico, el TGFR del cuarto ventrículo es un tipo de tumor glioneuronal diferenciado, con 2 características fundamentales: en primer lugar, la presencia de rosetas neurocíticas y/o seudorrosetas perivasculares, componente que resulta clave para el diagnóstico, y en segundo lugar la presencia de un componente astrocítico que se asemeja a astrocitoma pilocítico^{2,10,11,17}. Cabe destacar que en nuestro caso existían elementos de aspecto oligodendrogliar y no solo astrocitario dentro del componente glial del tumor, lo cual dificultó en cierta medida el diagnóstico final. Se pueden observar capilares glomeruloides semejantes a los observados en los astrocitomas pilocíticos, y tanto la atipia celular como la actividad mitótica se encuentran ausentes. Los hallazgos histológicos de nuestra paciente fueron consistentes con la literatura sobre TGFR del cuarto ventrículo.

El diagnóstico diferencial desde el punto de vista clínico, radiológico e histopatológico se ha realizado con ependimoma, tumor neuroepitelial disembrionoplásico (TNED), ganglioglioma, astrocitoma pilocítico, oligodendroglioma y neurocitoma²⁰⁻²³.

El tratamiento se basa fundamentalmente en la resección quirúrgica. De los 34 casos publicados, en 28 se realizó una resección total o subtotal; 2 tumores fueron extirpados parcialmente y en 3 pacientes solo se realizó biopsia. En un caso no se especifica el grado de resección conseguido. En nuestra paciente fue posible una resección completa sin déficit añadido en el postoperatorio. La localización e invasión troncoencefálica hacen difícil en ocasiones su resección completa. Entre la morbilidad quirúrgica destaca la afectación del VI y del VII pares craneales y la ataxia cerebelosa.

En cuanto a la radioterapia, la mayoría de los autores consideran que se trata de un procedimiento terapéutico de escasa eficacia en esta patología, y que además conlleva un riesgo de morbilidad tardía por radionecrosis del tronco del encéfalo o inducción teórica de malignidad. Solo uno de los 34 casos reportados fue sometido a radioterapia posquirúrgica 5.500 cGy². No existe experiencia con tratamiento radioquirúrgico. La literatura parece mostrar que este tumor es de

naturaleza indolente, asignado por la OMS como grado I de malignidad, sin evidencia de características histológicas agresivas y un índice de proliferación MIB-1 bajo: A pesar del bajo grado histológico puede demostrar un comportamiento desfavorable en algunas ocasiones, y la recurrencia posquirúrgica está documentada en un solo caso de los 34 pacientes reportados, en el que se había practicado resección total o subtotal¹¹. Un paciente falleció tras haber sido sometido a cirugía y radioterapia postoperatoria, desarrollando tardíamente una lesión troncoencefálica que no fue estudiada histológicamente. El seguimiento clínico y el control radiológico de nuestra paciente no fueron posibles debido a que abandonó definitivamente nuestro país.

Conclusiones

Los TGFR del cuarto ventrículo son tumores poco frecuentes que afectan comúnmente a adultos jóvenes. La evidencia demuestra que estos tumores suelen ser benignos, pero no es posible descartar completamente la posibilidad de progresión y recurrencia tumoral. La hemorragia intratumoral es una forma de presentación muy poco habitual que pone en riesgo la vida del paciente. La cirugía es el tratamiento de elección, aunque el grado de resección está limitado por la localización y por la posibilidad de extensión a estructuras críticas. Debido a la posibilidad de recurrencia tardía, se recomienda un seguimiento posquirúrgico a largo plazo.

Conflicto de intereses

Los autores declaran no tener ningún conflicto de intereses.

BIBLIOGRAFÍA

1. Kuchelmeister K, Demirel T, Schlörer E, Bergmann M, Gulotta F. Dysembryoplastic neuroepithelial tumour of the cerebellum. *Acta Neuropathol.* 1995;89:385-90.
2. Komori T, Scheithauer BW, Anthony DC, Rosenblum MK, McLendon RE, Scott RM, et al. Papillary glioneuronal tumor: A new variant of mixed neuronal-glial neoplasm. *Am J Surg Pathol.* 1998;22:1171-83.
3. Komori T, Scheithauer BW, Hirose T. A rosette-forming glioneuronal tumor of the fourth ventricle: Infratentorial form of dysembryoplastic neuroepithelial tumor? *Am J Surg Pathol.* 2002;26:582-91.
4. Anan M, Inoue R, Ishii K, Abe T, Fujiki M, Kobayashi H, et al. A rosette-forming glioneuronal tumor of the spinal cord: the first case of a rosette-forming glioneuronal tumor originating from the spinal cord. *Hum Pathol.* 2009;40:898-901.
5. Albanese A, Mangiola A, Pompucci A, Sabatino G, Gessi M, Lauriola L, et al. Rosette-forming glioneuronal tumor of the fourth ventricle: Report of a case with clinical and surgical implications. *J Neurooncol.* 2005;71:195-7.
6. Louis DN, Ohgaki H, Wiestler OD, Cavenee WK. WHO Classification of Tumors of the Central Nervous System, 114. Lyon: International Agency for Research on Cancer; 2007. p. 97-109.
7. Rosenblum MK. The 2007 WHO Classification of Nervous System Tumors: Newly recognized members of the mixed glioneuronal group. *Brain Pathol.* 2007;17:308-13.

8. Adachi J, Nishikawa R, Hirose T, Matsutani M. Mixed neuronal-glia tumor of the fourth ventricle and successful treatment of postoperative mutism with bromocriptine: Case report. *Surg Neurol.* 2005;6:375-9.
9. Edgar MA, Rosenblum MK. Mixed glioneuronal tumors: Recently described entities. *Arch Pathol Lab Med.* 2007;131:228-33.
10. Arai T, Sasayama T, Tamaki M, Sakagami Y, Enoki E, Ohbayashi C, et al. Rosette-forming glioneuronal tumor of the fourth ventricle: case report. *Neurol Med Chir.* 2010;50:224-8.
11. Jacques TS, Eldridge C, Patel A, Saleem NM, Powell M, Kitchen ND, et al. Mixed glioneuronal tumour of the fourth ventricle with prominent rosette formation. *Neuropathol Appl Neurobiol.* 2006;32:217-20.
12. Johnson M, Pace J, Burroughs JF. Fourth ventricle rosette-forming glioneuronal tumor: Case report. *J Neurosurg.* 2006;105:129-31.
13. Joseph V, Wells A, Kuo YH, Halcrow S, Brophy B, Scott G, et al. The "rosette-forming glioneuronal tumor" of the fourth ventricle. *Neuropathology.* 2009;29:309-14.
14. Kinno M, Ishizawa K, Shimada S, Masaoka H, Doi M, Seyama S, et al. Cytology is a useful tool for the diagnosis of rosette-forming glioneuronal tumor of the fourth ventricle: a report of two cases. *Cytopatology.* 2010;21:194-7.
15. Marhold F, Preusser M, Dietrich W, Prayer D, Czech T. Clinicoradiological features of Rosette-forming glioneuronal tumor (RGNT) of the fourth ventricle: report of four cases and literature review. *J Neurooncol.* 2008;90:301-8.
16. Pimentel J, Resende M, Vaz A. Rosette-forming glioneuronal tumor: Pathology case report. *Neurosurgery.* 2008;62:E1162-3.
17. Preusser M, Dietrich W, Czech T, Prayer D, Budka H, Hainfellner JA. Rosetteforming glioneuronal tumor of the fourth ventricle. *Acta Neuropathol.* 2003;106:506-8.
18. Tan CC, Gonzales M, Veitch A. Clinical implications of the infratentorial rosette-forming glioneuronal tumor: case report. *Neurosurgery.* 2008;63:E175-6.
19. Vactai I, Arnold M, Kappeler A, Jeless O, Lukes A, Mariani L, et al. Rosette-forming glioneuronal tumor of the fourth ventricle: Report of two cases with a differential diagnostic overview. *Pathol Res Pract.* 2007;203:613-9.
20. Teo JG, Gultekin SH, Bilsky M, Gutin P, Rosenblum MK. A distinctive glioneuronal tumor of the adult cerebrum with neuropil-like (including "rosette") islands: Report of 4 cases. *Am J Surg Pathol.* 1999;23:502-51.
21. Yamane Y, Hirato J, Sasaki A, Nakazato Y. Dysembryoplastic neuroepithelial tumor of the cerebellum. *Brain Tumor Pathol.* 2000;17 Suppl 1:86.
22. Konno H, Yamamoto T, Iwasaki Y, Iinuma K, Takahashi Y. A case of quadrigeminal hamartoma. *Acta Neuropathol (Berl).* 1985;68:155-9.
23. Marcorelles P, Fallet-Bianco C, Oury JF, Van Wallenghem E, Parent P, Labadie G, et al. Fetal aqueductal glioneuronal hamartoma: A clinicopathological and physiopathological study of three cases. *Clin Neuropathol.* 2005;24:155-62.