

症例報告

妊娠 14 週で脳塞栓症を発症し recombinant tissue plasminogen activator (rt-PA) 静注療法を施行したプロテイン S 欠乏症の 1 例

堀 寛子^{1)*} 山本 文夫¹⁾ 伊藤 康幸¹⁾
橋本洋一郎¹⁾ 平野 照之²⁾ 内野 誠²⁾³⁾

要旨：症例は 35 歳 2 回経産女性である。妊娠 13 週 3 日に左同名性半盲と左不全片麻痺、左上肢の異常感覚を発症した。頭部 MRI 拡散強調画像で右後頭葉に高信号域、MRA で右後大脳動脈閉塞をみとめ、rt-PA の経静脈投与で半盲と麻痺は改善した。プロテイン S 活性の低下と右左シャントが脳塞栓の原因と考えられた。二次予防としてヘパリン持続静注を開始し、妊娠 15 週 1 日よりワルファリンを導入して母児共に経過良好であった。妊婦への rt-PA 投与は適応を慎重に判断しておこなわれるべきである。

(臨床神経 2013;53:212-216)

Key words：プロテイン S 欠乏症, 脳塞栓症, 妊婦, rt-PA, ワルファリン

はじめに

わが国でも 2005 年 10 月に recombinant tissue plasminogen activator (rt-PA) 静注療法が発症 3 時間以内の脳梗塞に認可され、通常治療になりつつある。そのような中、周産期医療をおこなう施設の神経内科は、妊産婦の脳梗塞への対応が求められる。とくに急性期脳梗塞への rt-PA 投与の可否が問題となるが、妊産婦への rt-PA 投与の症例報告は数少ない¹⁾。総合周産期母子医療センターを有する当院において、妊娠 14 週で脳塞栓症を発症し、rt-PA 投与をおこなった 1 例を経験したので、文献的考察をあわせて報告する。

症 例

患者：35 歳女性

3 回経妊 2 回経産（いずれも正常分娩で流産・死産歴なし）、発症時 3 回目の妊娠中（妊娠 13 週 3 日）。

主訴：左目のみえ方がおかしい、左手足がしびれる

既往歴：疲労時に頭重感が出現していたが、随伴症状は全く我慢できる程度で自然軽快する頭痛であった。

家族歴：母は患者出産時に出血多量であったが、未精査であった。血栓傾向の家族歴はなかった。

嗜好歴：喫煙歴はなく、飲酒歴は機会飲酒程度で妊娠中の飲酒はなかった。

現病歴：2011 年 1 月某日（妊娠 13 週 3 日）16 時 30 分、職場で事務作業中に左目のみえ方がぼんやりしていることと、左上肢の「ビリビリとしびれたような感じ」を自覚した。当院へ救急搬送され、17 時 37 分に緊急入院した。

入院時現症：一般身体所見は、160 cm, 63.5 kg, BMI 24.8, 血圧 120/78 mmHg, 胸腹部に特記すべき異常はなく、腹痛・不正性器出血もみとめなかった。神経学的所見では、意識清明、対座法で右眼の黄斑回避をとまう左同名性半盲をみとめた。上肢 Barré 徴候は左で回内、Mingazzini 徴候は左で動揺をみとめた。感覚系では左上肢の異常感覚をみとめた。17 時 45 分（発症 1 時間 15 分）の NIHSS は 5 点（部分的半盲、左上肢下垂、左下肢下垂、左上肢運動失調、軽度感覚障害）であった。

検査所見：全血算や血液生化学検査に特記すべき異常はなかった。凝固系検査ではフィブリノゲン 361 mg/dl（正常値 200～350 mg/dl）、AT-III 68%（80～120%）、D-dimer 1.5 µg/ml（0～0.8 µg/ml）、TAT 10.4 µg/l（0～4.1 µg/l）と凝固系の亢進をみとめた。心電図は洞調律、経胸壁心エコーで心内血栓は明らかでなく、頸部血管エコーも異常所見をみとめなかった。発症 1 時間 20 分後の頭部 CT で右後頭葉の早期虚血変化（Fig. 1A, 1B）、発症 2 時間 23 分の MRI の DWI 画像で、同部位と右視床外側に高信号域をみとめた（Fig. 1C, 1D）。MRA では、右 PCA の描出がやや不良であった（Fig. 1E）。

入院後経過：NIHSS 5 点と比較的軽症であったが、同名性半盲は今後の ADL を左右すると考え、rt-PA 投与を考慮した。

*Corresponding author: 熊本市市民病院神経内科〔〒 862-8505 熊本市湖東 1 丁目 1-60〕

¹⁾ 熊本市市民病院神経内科

²⁾ 熊本大学大学院生命科学研究部神経内科学分野

³⁾ 現 城南病院

（受付日：2012 年 1 月 31 日）

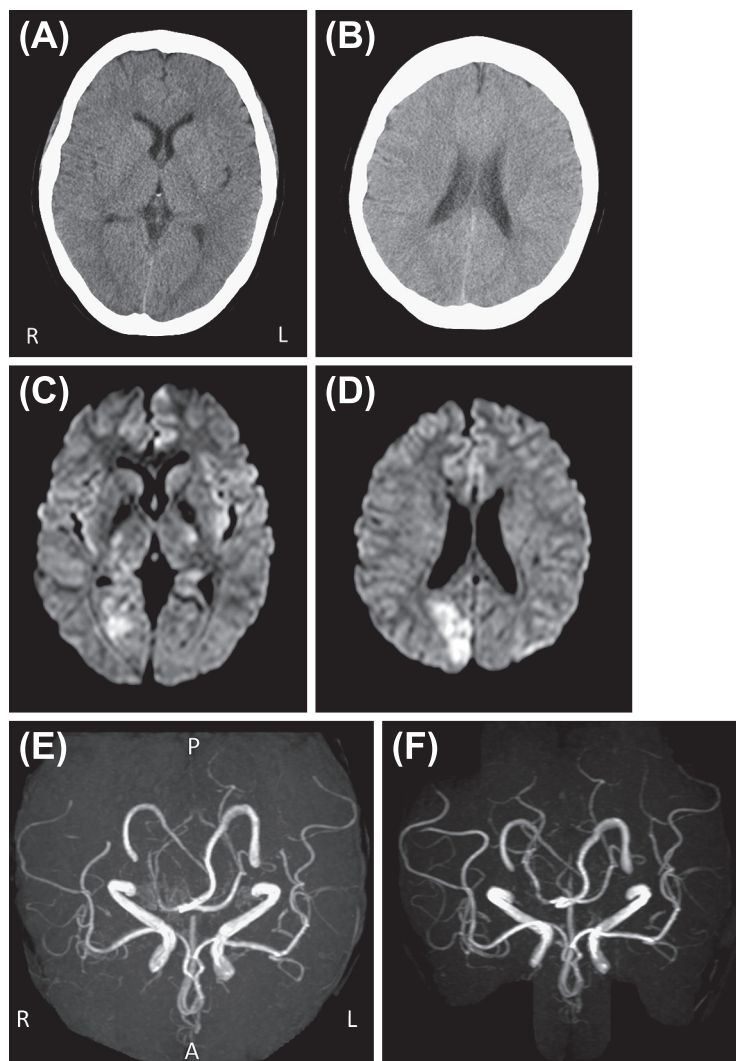


Fig. 1 CT and MR images

Brain computed tomography (CT) performed $1\frac{1}{3}$ h (A, B) and magnetic resonance imaging (MRI) and MR angiography (MRA) (PHILIPS Gyroscan NT Intera 1.5 T) performed $2\frac{2}{3}$ h after onset of visual field impairment and dysesthesia of the patient's left forearm (C, D, E). MRA performed 3 days after the intravenous injection of recombinant tissue plasminogen activator (F).

A, B: CT

C, D: Diffusion-weighted MR image (DW-MRI) (TR/TE = 3748/91, b = 1,000)

E, F: MRA (TR/TE = 20/3)

Key: A, B: CT images showing the ill-defined border of the cortico-medullary junction of the right occipital lobe. C, D: DW-MRIs showing high-intensity areas in the right occipital lobe and thalamus. E: The branch of the right posterior cerebral artery showing occlusion. F: MRA after therapy showing recanalization of the right PCA.

通常の投与時説明に加えて、妊婦への投与報告は国内では現時点で 1 例のみであること、当院での経験はないこと、出血合併症で胎児に致死的な病態が発生する可能性があることを十分に説明した。産科へ不正出血時の胎児モニタリング、緊急分娩などの協力を依頼した後、本人と家族の同意をえて、発症 2 時間 55 分で rt-PA を投与した。エダラボンは投与し

なかった。

母体の全身状態に変化はなく、性器出血・腹部緊満もなく経過した。投与 2 時間後に、産科医師により経腹超音波で子宮内出血の有無の検索と胎児モニタリングが施行され、異常ないことが確認された。その後は母体の性器出血・腹部緊満感出現時にコンサルトする方針とし、当科で経過を観察した。

腹部症状はなく、rt-PA 投与を終了した。

rt-PA 投与 24 時間後にヘパリンの持続点滴を開始し、APTT を投与前値の 1.5 ~ 2 倍となるよう、 $1 \times 10^4 \sim 2 \times 10^4$ 単位/日で調整した。High care unit を退室後は、産科の協力で産婦人科病棟での管理とし、産科医・助産師のバックアップのもとに加療を継続した。rt-PA 投与 4 日後のゴールドマン視野計での視野評価では、左同名性半盲が左下方四半盲へ改善、同日の NIHSS は 1 点 (半盲) となった。同日施行した MRA では、右 PCA の再開通をみとめた (Fig. 1F)。

塞栓性機序をうたがう下肢静脈エコーをおこなったが、明らかな深部静脈血栓はみとめなかった。経頭蓋エコーでは high intensity transient signals (HITS) を観察でき、右左シャントの存在がうたがわれた。経食道心エコーは施行しなかった。

若年性の脳梗塞であったため、凝固系を精査した。遊離プロテイン S 抗原 55.9%、全プロテイン S 抗原 45.0%、プロテイン S 活性 35% と抗原・活性ともに低下をみとめた。プロテイン S 欠乏症 type I がうたがわれ、抗凝固療法の永続が必要と考えた。産科と合同で催奇形性・母乳移行につき説明した上で、妊娠 15 週 1 日からワルファリン投与を開始した。目標 INR は 1.6 ~ 2.6 とし、治療域になった時点でヘパリンを中止した。34 週以降に、ヘパリン単独の抗凝固療法とした上での帝王切開を予定し、第 30 病日に自宅退院とした。妊娠経過は順調であった。

妊娠 37 週 1 日に当院産科へ入院後、ワルファリンを中止し、ヘパリンでの抗凝固療法をおこなった。ワルファリン中止 9 日目の採血で、遊離プロテイン S 抗原 45%、プロテイン S 活性 30% とプロテイン S 欠乏症の所見が再確認できた。術前の下肢静脈エコーで静脈血栓はみとめなかった。

妊娠 38 週 1 日の手術 7 時間前にヘパリンを中止、全身麻酔下に選択的帝王切開術が施行された。術中所見に特記すべきことなく、男児を出産した。母児ともに健康で、手術 6 時間後よりヘパリン投与を再開し、ワルファリンを再開した。産後 14 日で自宅退院とした。

考 察

本症例は、既往歴・嗜好歴に脳梗塞の危険因子はなかった。若年発症であるため施行した凝固異常のスクリーニング採血で、プロテイン S の低値をみとめた。AT-III は rt-PA 投与 4 日後・6 日後に再検したところいずれも基準値内であり、来院時の軽度低値は凝固亢進にともなう消費性の低下であったと考えた。その他の検査値は基準値内であった。母に出血素因のうたがいがあったが、今回検査を施行し凝固異常は確認されなかった。家族歴はなく、孤発性プロテイン S 欠乏症と考えられた。ただし妊娠中はプロテイン S 値が低下するため、rt-PA 投与時点ではうたがいが例とし、帝王切開前のワルファリン中止後の採血で再度低値を確認し、確定診断にいたった。

周産期における rt-PA 使用の安全性が問題となるが、rt-PA は 72 kDa の高分子量蛋白で、胎盤は通過しない。動物実験

でも胎盤通過性・催奇形性は確認されておらず²⁾、ヒトにおける直接的合併症の報告はなく、器官形成期以降の投与は安全と考えられる。

次に妊婦への投与報告をまとめる。rt-PA 投与が 2005 年に保険適応となった後、本邦では山口らの妊娠 18 週の報告¹⁾に次いで本症例が 2 症例目と考えられた。世界的には、妊婦への rt-PA 投与は 28 例 (うち 9 例が脳梗塞) 報告されている²⁾。母体死亡が 2 例あったが、rt-PA 投与が直接の原因ではなかった。胎児・新生児については 6 例の死亡が報告されているが、そのうち rt-PA が直接関与した可能性が示唆されたものは 2 例であった。3 例で出血性合併症がみとめられたがいずれも致死的ではなく、非妊婦者における出血性合併症の出現頻度と変わらなかった。

また、出血合併症発症時の対応が問題となる。産科・NICU 併設施設であれば、児を早期娩出させ母体管理をおこなうことも可能である。しかし、その適応や娩出時期は、母体の予後・児の機能予後に基づき症例ごとに検討が必要である。このことから、搬送後の早い段階から神経内科と産科が連携することが不可欠となる。また、本例では妊娠中の抗凝固療法開始前にも、産科医から投薬のメリット・デメリットの説明をおこなった。これは二次予防薬の母体への影響だけでなく、胎児への副作用や母乳移行の問題など、患者と家族の抱える不安の解消に大きく繋がったと考える。rt-PA 投与の有無にかかわらず、周産期の脳梗塞症例へは産科医の介入が必要不可欠である。

妊娠例では、母児ともに障害なく妊娠継続することを目標とすべきである。本例は軽症であり rt-PA の投与について躊躇もしたが、産科医の強力な支援があったこと、主幹脳動脈病変をみとめたことから増悪の可能性もあり、rt-PA 投与による再開通で神経症候の改善が期待できると判断した。40 歳以下の若年者では rt-PA 投与で頭蓋内出血をきたさず 3 ヶ月後の予後が良好であったとの報告³⁾を踏まえると、リスクを十分に説明した上で患者と家族が希望するばあいには、妊婦においても rt-PA 投与は急性期加療の選択肢のひとつとなりえると考えた。

妊娠・分娩時の抗凝固療法については、脳卒中治療ガイドラインには明記されていない⁴⁾。そのため、本症例では『循環器病の診断と治療に関するガイドライン (2009 年度合同研究班報告)』の「機械弁の妊婦の管理」の項⁵⁾を参考に内服治療開始時期を決定した。米国では妊娠 13 週以降にヘパリンからワルファリンへの切りかえるよう推奨している⁶⁾が、本症例は本邦のガイドラインの記載に準じて、15 週に切りかえた。

ワルファリンの催奇形性は用量依存性であり、1 日 5 mg 以下の投与ではリスクは低いといわれている^{7,8)}。しかし奇形の可能性はあり、妊娠中期以降には胎児出血のリスクがあることから、産科領域では機械弁置換術後の妊婦以外へは使用に慎重な態度を示すものが多い⁹⁾。しかし未分画ヘパリン使用は入院期間が長期となること、ヘパリン皮下注射剤は当時保険適応外であり、投与のために頻回の通院もしくは自己

注射が必要となることから、実際の導入は困難と判断した。さらに本例はプロテインS欠乏症がうたがわれており、妊娠後期になるにしたがいプロテインS活性のさらなる低下が予想された。以上より、器官形成期である妊娠初期を過ぎており、内服の同意がえられた本例において1日5mg以下の投与でINRが目標値に達したことから、ヘパリンから脳塞栓症に対して二次予防効果の確実なワルファリンへの切りかえをおこなった。ただし、凝固異常症の妊婦への在宅ヘパリン自己注射が平成24年1月1日より保険適応となり、より安全な抗凝固療法が選択可能となった。凝固異常症が確認でき、安全な手技習得のための十分な患者教育と定期的な受診が可能ならばあいいには、妊娠中の二次予防として今後は在宅自己注射を選択すべきであると考えた。

脳梗塞後遺症を抱えての育児は困難が予想される。妊婦の急性期脳梗塞症例を診療するにあたり、母児の管理が可能な施設で血栓溶解療法施行の条件が揃ったばあいいには、医師は母児のよりよい予後を目指して適応を慎重に判断しなくてはならない。また、母児の安全な管理のために、産科と連携して妊婦へのrt-PA療法時の体制を確立することが求められる。

※本論文に関連し、開示すべきCOI状態にある企業、組織、団体はいずれもありません。

文 献

- 1) 山口裕子, 近藤孝之, 猪原匡史ら. 妊娠18週で遺伝子組み換え組織プラスミノゲンアクチベーター (recombinant tissue plasminogen activator: rt-PA) 静注療法を施行された脳塞栓症の1例. 臨床神経 2010;50:315-319.
- 2) Leonhardt G, Gaul C, Nietsch HH, et al. Thrombolytic therapy in pregnancy. J Thromb Thrombolysis 2006;21:271-276.
- 3) Galldiks N, Zaro-Weber O, Dohmen C, et al. Systemic thrombolysis with rt-PA in patients under 40 years of age: a subgroup analysis of the Cologne Stroke Experience. Cerebrovasc Dis 2010;30:514-518.
- 4) 篠原幸人, 小川 彰, 鈴木則宏ら. 脳卒中治療ガイドライン 2009. 東京:協和企画;2009
- 5) 丹羽公一郎, 赤木禎治, 市川 肇ら. 2009年度合同研究班報告. 心疾患患者の妊娠・出産の適応, 管理に関するガイドライン. 2010;日本循環器学会ホームページ公開
- 6) Bates SM, Greer IA, Hirsh J, et al. Use of antithrombotic agents during pregnancy: the Seventh ACCP Conference on Antithrombotic and Thrombolytic Therapy. Chest 2004;126:627-644.
- 7) Cotrufo M, De Feo M, De Santo LS, et al. Risk of warfarin during pregnancy with mechanical valve prostheses. Obstet Gynecol 2002;99:35-40.
- 8) Elkayam U, Bitar F. Valvular heart disease and pregnancy: part II: prosthetic valves. J Am Coll Cardiol 2005;46:403-410.
- 9) 杉村 基. 産科領域における抗血栓療法の特異性 (産婦人科の立場より). 血栓止血誌 2008;19:745-749.

Abstract**Intravenous recombinant tissue plasminogen activator therapy
in a 14-week pregnant woman with embolic stroke due to protein S deficiency**

Hiroko Hori, M.D.¹⁾, Fumio Yamamoto, M.D.¹⁾, Yasuyuki Ito, M.D.¹⁾, Yoichiro Hashimoto, M.D.¹⁾,
Teruyuki Hirano, M.D., Ph.D.²⁾ and Makoto Uchino, M.D., Ph.D.²⁾³⁾

¹⁾Department of Neurology, Kumamoto City Hospital

²⁾Department of Neurology, Kumamoto University Hospital

³⁾Present Address: Jonan Hospital

When cerebral infarction develops during pregnancy, treatment without adverse effects must be considered not only for the mother but also for the fetus. Because pregnant women were excluded from many clinical trials, clear treatment guidance for them is not shown in the package inserts or guidelines of many drugs. We report the case of a 35-year-old woman (gravida 3, para 2) who developed sudden onset of left visual field defect, left hemiparesis, and dysesthesia over the left forearm during her fourth month of pregnancy. Brain diffusion-weighted MRI showed high intensity areas in the right occipital lobe, and magnetic resonance angiography revealed an occlusion of the right posterior cerebral artery. She was treated with an intravenous injection of recombinant tissue plasminogen activator 2 h 55 min after symptom onset, and the visual field and sensorimotor deficits improved. MRA obtained 3 days after the onset showed recanalization of the right posterior cerebral artery. We also conducted electrocardiography, neck vascular ultrasound, cardiovascular ultrasound, transcranial Doppler recordings from the temple area, and laboratory examinations for complete blood count, biochemistry, coagulation factors, endocrine secretion, and autoantibodies. Reduced protein S activity (35%) along with high intensity transient signals on transcranial Doppler indicated microemboli to be the embolic source. All other tests were negative. Anticoagulation therapy was initiated to prevent recurrence. She was initially given intravenous heparin, and then switched to warfarin therapy at 15 weeks of gestation. The patient delivered a healthy infant via caesarean section. Although reports and experiences of thrombolytic therapy with injection of recombinant tissue plasminogen activator during pregnancy remain scant, this therapy might be carefully used, especially after due consideration and understanding of the risks and benefits for both mother and fetus.

(Clin Neurol 2013;53:212-216)

Key words: protein S deficiency, cerebral embolism, pregnancy, rt-PA, warfarin
