

Stokkasegi – sjaldgæfur sjúkdómur en mikilvæg mismunagreining við höfuðverk, heilablóðfall og flog

Tilfellaröð með yfirliti

Ólafur Árni Sveinsson læknir¹, Ólafur Kjartansson læknir², Einar Már Valdimarsson læknir³

ÁGRIP

Stokkasegi er sjaldgæf en mikilvæg orsök hækkaðs innankúpuþrýstings og heilablóðfalls, ekki síst hjá ungu fólki og miðaldra. Konur, sérstaklega í kringum barnsburð, og einstaklingar með segahneigð eru í sérstökum áhættuhópi. Það sem gerir greininguna erfiða eru fjölbreytileg einkenni á

borð við höfuðverk, ógleði, uppköst, sjóntruflanir, meðvitundarminnkun, málstol og hreyfi- og skyntruflanir. Tæplega helmingur sjúklinga fær flog. Hér eru kynnt fjögur tilfelli sem endurspeglu hina margþættu einkennamynd sjúkdómsins og veitt yfirlit yfir sjúkdóminn.

Inngangur

¹Taugadeild Karolinska sjúkrahúsins, Stokkhólmi, Svíþjóð, ²röntgendeild, ³taugalækningadeild Landspítala.

Stokkasegi (*thrombosis of the cerebral veins and sinuses*) er sjaldgæf en mikilvæg orsök hækkaðs innankúpuþrýstings og heilablóðfalls, ekki síst hjá ungu og miðaldra einstaklingum. Það sem gerir greiningu stokkasega erfiða eru afar fjölbreytileg einkenni.

Við kynnum fjögur tilfelli sem gefa mynd af hinum margþættu einkennum sjúkdómsins. Í fyrsta tilfellinu er höfuðverkur helsta einkennið. Í tilfelli tvö koma fyrir staðbundin taugaeinkenni og krampar ásamt höfuðverk. Þriðja tilfellið einkennist af meðvitundarskerðingu. Í síðasta tilfellinu eru einkennin verkur á bak við auga, hangandi augnlok og sjóntruflun. Fyrstu tvö tilföllin endurspeglu algengustu birtingarmyndir sjúkdómsins.

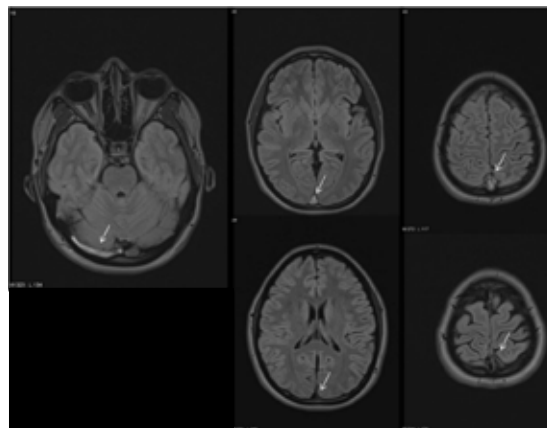
Fyrirspurnir:
Ólafur Sveinsson
olafur.sveinsson@karolinska.se

Tilfelli 1. Höfuðverkur og ógleði

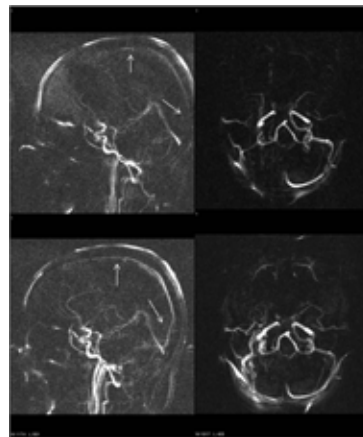
Kona á þrítugsaldri leitaði á bráðamóttöku vegna höfuðverkjara sem hún hafði haft í tvær vikur. Höfuðverknun fylgdi ógleði, hann versnaði við hósta. Parasetamól var gagnslítið. Hún hafði verið hraust, fyrir utan að hafa fengið sega í djúpar bláæðar í ganglim þremur árum áður. Taugaskoðun var eðlileg en sjúklingur var meðtekin og sagði verkinn vera á bilinu 8-9 á VAS (*visual analog scale*). Tölvusneiðmyndarannsókn af höfði var eðlileg en mænuholsástunga leiddi í ljós hækkaðan mænuvökvaþrýsting (35 cm vatns). Í kjölfarið var gerð segulóm skoðun með tilliti til bláæða. Hún leiddi í ljós sega í þverstokki (*transverse sinus*) og þykktarstokki (*superior sagittal sinus*) (mynd 1a). Sjúklingurinn fékk heparín-innrennsli fyrstu dagana, síðan tók við blóðþynningarmeðferð með warfaríni. Einkennin löguðust á næstu tveimur vikum. Þar sem í ljós kom að konan hafði stökkbreytingu fyrir factor V Leiden, lágt hómócytein í blóði og hafði áður fengið bláæðasega, var ákveðið að setja hana á langtíma

Greinin barst
24. október 2012,
samþykkt til birtingar
6. mars 2013.

Engin hagsmunatengsl
gefin upp.

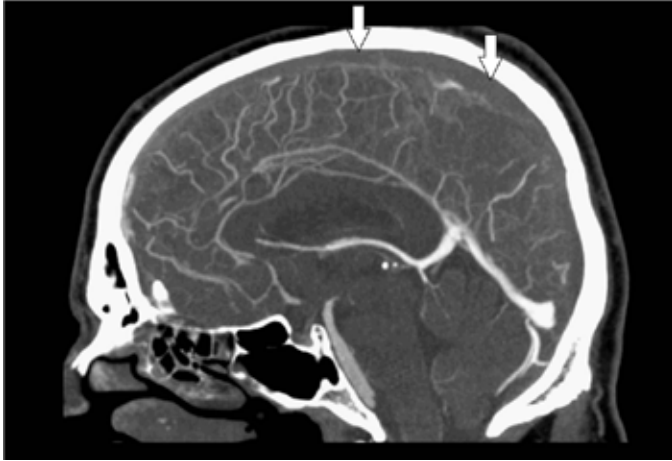


Mynd 1a. Segulómun (FLAIR) – efri röð sýnir segulskært innihald í þverstokki og þykktarstokki (ör) vegna segamyndunar. Í neðri röð eru myndir sex mánuðum síðar. Þar er innihald stokka segulsnautt sem samrýmist eðlilegu flæði (ör).



Mynd 1b. Segulómun, bláæðamyndataka (*Magnetic resonance venigraphy*). Myndir í efri röð sýna vöntun á flæði og að hluta lítið flæði í þykktarstokki og þverstokki hægra megin (örvar). Á myndum í neðri röð, 6 mánuðum síðar, er flæði í báðum þessum stökum nánast eðlilegt (örvar).

warfarín-meðferð. Segulóm skoðun eftir 6 mánuði leiddi í ljós að stokkaseginn var að mestu horfinn (mynd 1b).



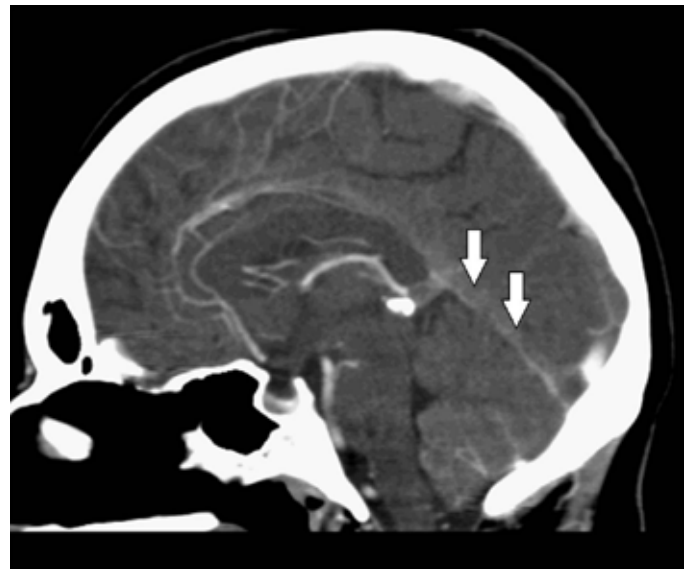
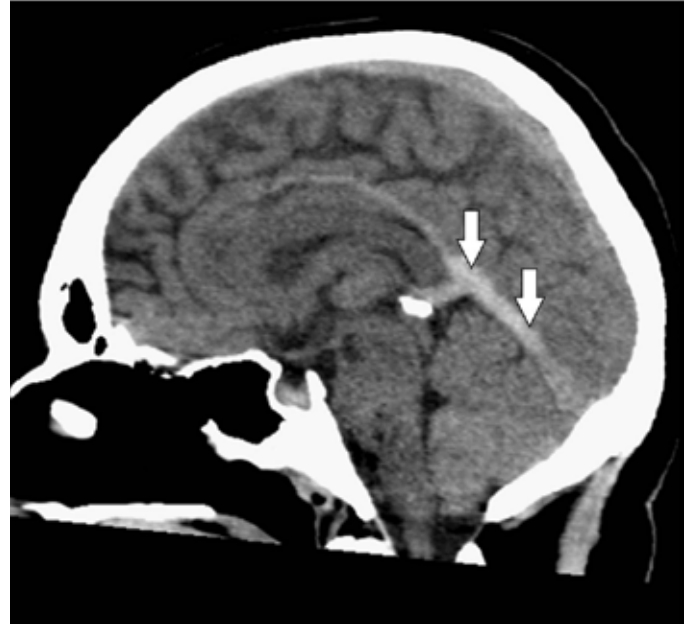Mynd 2. TS miðlínusneið sem sýnir góða skuggaefnisfyllingu í djúpum stökkum/bláæðum (v. cerebri interna, v. galeni, sinus sagittalis inferior og sinus rectus) en enga skuggaefnisfyllingu í þykktarstökk (sinus sagittalis superior).

Tilfelli 2. Höfuðverkur, staðbundin taugaeinkenni og flog

Fertugur karl, áður frískur, leitaði á bráðamóttöku vegna höfuðverkjjar, ógleði og uppkasta af og til í þrjár vikur. Þar sem taugaskoðun var eðlileg var hann sendur heim. Daginn eftir jukust einkennin til muna. Hann var fluttur með sjúkrabíl á sjúkrahús. Skoðun leiddi í ljós vægt skerta meðvitund og máttminnkun í vinstri líkamshlið. Tölvusneiðmyndarannsókn með tilliti til bláæða sýndi útbreiddan sega í þykktarstökk (mynd 2) og báðum þverstökkum ásamt blæðingu í hægri heilahveli. Þá var hafin meðferð með heparíni. Sama dag fékk maðurinn alflog og meðferð með fosfenýtóin var hafin. Þrátt fyrir meðferðina fékk hann endurtekna krampa, meðvitund versnaði frekar og lömunareinkenni í vinstri líkamshelmingi jukust. Ákveðið var að gefa staðbundna segaleysandi meðferð í þykktarstökk og þverstökka. Eftir þá aðgerð batnaði klínískt ástand til muna og myndrannsókn daginn eftir sýndi minni segamassa og aukið flæði bláæðablóðs. Meðferð með warfaríni tók síðan við. Eftir fjórar vikur hafði hann náð sér að fullu. Segulómsskoðun þremur mánuðum síðar sýndi enn sega í öðrum þverstökknum en annars eðlilegt flæði í stökkum. Ákveðið var að halda áfram blóðþynningu í eitt ár. Þá var segi ekki sýnilegur á myndrannsókn. Warfarín-meðferð var þá hætt því engin undirliggjandi orsök fannst.

Tilfelli 3. Meðvitundarskerðing

Tvítug kona sem notaði getnaðarvarnarpilluna hafði haft höfuðverk og uppköst í tvær vikur og verið afar þreytt og svefnsækin. Við komu á sjúkrahús var hún illa áttuð og meðvitund skert. Þegar gera átti tölvusneiðmyndarannsókn af höfði versnaði meðvitund enn frekar (10 á Glasgow-dástigunarkvarðanum). Hreyfði hún þá vinstri útlími eingöngu við sársaukaáreiti. Var hún barkaþrædd og gerð var bráðatölvusneiðmyndarannsókn sem sýndi bjúg og drep í hægri stúku. Í kjölfarið var gerð tölvusneiðmyndarannsókn með tilliti til bláæða sem sýndi stökkasega í djúpa fráflæðikerfi heilans (sjá mynd 3). Heparín-innrennsli var hafið og síðan meðferð með warfaríni. Veikindin rénuðu hægt á tveimur vikum. Eftir þann tíma gat sjúklingur gengið með aðstoð. Vegna þess að prót-



Mynd 3. a) Miðlínu TS-sneið tekin fyrir skuggaefnisgjöf í æð sýnir háþéttni sega í djúpum stökkum/bláæðum (v. cerebri magna, sinus sagittalis inferior og sinus rectus). b) Miðlínu TS-sneið tekin eftir skuggaefnisgjöf í æð sýnir ekki skuggaefnisfyllingu í djúpum stökkum/bláæðum (v. cerebri magna, sinus sagittalis inferior og sinus rectus) vegna segamyndunar.

ein S var lækkað var ákveðið að meðhöndla með warfaríni í eitt ár. Myndrannsókn ári síðar sýndi engin merki stökkasega. Konan hafði þá náð sér að fullu.

Tilfelli 4. Verkur bak við auga, hangandi augnlok og sjóntruflanir

Rúmlega tvítug kona fékk á öðrum degi eftir fæðingu slæman verk á bak við hægri auga. Hún hafði nokkrum vikum áður verið greind með sýkingu í hægri fleygskúta (*sphenoidal sinus*) og verið sett á amoxicillín-meðferð. Á þriðja degi eftir fæðingu varð hún vör við tvísýni og hægri augnlok var sigið. Á fjórða degi var hún skoðuð af taugalækni. Þá var sjón á hægri auga skert, hægri augnlok hékk og ljóssvörun hægri sjáaldurs minnkuð. Augað var þó ekki útstætt og augnbotnar voru eðlilegir. Líkamshiti var 38 °C, CRP 261 mg/L og í blóði ræktaðist *staphylococcus aureus*. Tölvusneiðmyndarann-

sókn af höfði með tilliti til bláæða sýndi sega í groppustokki beggja vegna, þó meira hægra megin. Sjúklingurinn var settur á Klexane 1 mg/kg x2 á dag og meðferð hafin með merópenem 2 g x3. Einnig var gefin háskammta sterameðferð í þrjá daga til að minnka bjúg í kringum sjóntaug vegna yfirvofandi hættu á þrýstingsskaða. Létt-heparín-meðferð var gefin í 6 mánuði. Þá höfðu öll einkenni horfið og myndrannsóknir voru eðlilegar.

Umræða

Aðferðir

Við skrif þessarar greinar var framkvæmd leit í PubMed-gagnasafninu. Notuð voru leitarorðin „cerebral sinus thrombosis“ og „cerebral venous sinus thrombosis“. Alls fengust 4711 (2788 og 1923) heimildir í þeirri leit. Áhersla var lögð á greinar sem birst hafa eftir 1990. Eingöngu voru lesin ágríp á ensku og íslensku. Yfirlitsgreinar í virtum tímaritum voru einnig teknar til greina. Greinar voru valdar út frá mikilvægi og þýðingu fyrir þessa grein. Á grundvelli þessara skilmerkja voru 203 ágríp og 63 greinar lesnar. Af þeim voru valdar 42 heimildir sem vísað er til við gerð þessarar greinar. Þess má geta að sérstaklega var tekið mið af svokallaðri ISCVT-rannsókn (The International Study on Cerebral Venous and Dural Sinuses Thrombosis) sem var fjölþjóðleg, hin stærsta sem gerð hefur verið á stökkasega. Þar var fylgt eftir 624 sjúklingum með sjúkdómminn.¹ Einnig voru hafðar til hliðsjónar leiðbeiningar evrópsku taugalæknasamtakanna frá 2010² og bandarísku hjartasjúkdóma-/heilablóðfallssamtakanna frá 2011³ um greiningu og meðferð stökkasega.

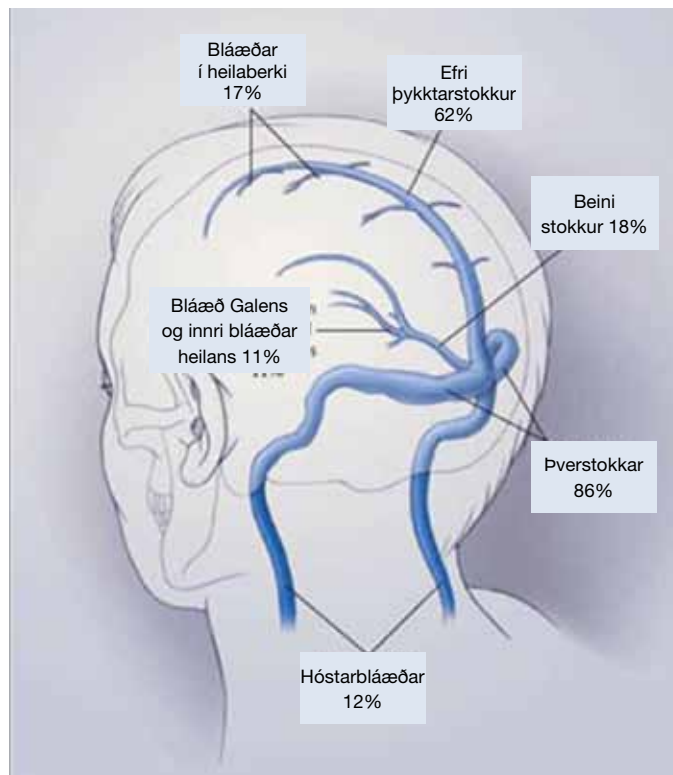
Faraldsfræði

Ekki eru til áreiðanlegar upplýsingar um nýgengi stökkasega. Talið er að hann valdi innan við 1% af öllum heilablóðföllum. Áætlað er að um 400-700 heilablóðföll verði árlega á Íslandi.⁴ Því má reikna með að þrjár til 7 einstaklingar veikist árlega hérlandis af stökkasega. Fullyrða má að sjúkdómurinn komi upp nánast daglega sem mismunagreining á stórum bráðamóttökum vegna fjölbreyttra einkenna sinna.

Stökkasegi kemur fyrir hjá fólki á öllum aldri en nýgengið er hæst milli tvítugs og þrítugs. Í ISCVT-rannsókninni voru 78% sjúklinga undir 50 ára aldri.¹ Sjúkdómurinn er 1,5-5 sinnum algengari í konum. Er það talið vera vegna áhættuþáttanna þungunar, tímans eftir barnsburð og notkunar getnaðarvarnarpillunnar. Ekki eru til upplýsingar um mun á milli landa eða kynþátta.^{2,3}

Tafla I. Yfirlit yfir íslensk og ensk heiti helstu bláæða og stokka heilans.

Efri þykktarstokkur - superior sagittal sinus
Neðri þykktarstokkur - inferior sagittal sinus
Þverstokkur - transverse sinus
Groppustokkur - cavernosus sinus
Beini stokkur - rectal sinus
Hóstarbláæð - jugular vein
Bláæðar í heilaberki - cortical veins
Innri bláæðar heilans - internal cerebral veins
Bláæð Galens - Vein of Galen



Mynd 4. Sýnir stærstu stokka/bláæðar heilans og mismunandi algengi stökkasega eftir staðsetningu. Birt með leyfi New England Journal of Medicine.

Meingerð og orsakir

Stökkasegi kemur oftast fyrir í þykktarstokki (*superior sagittal sinus*) og þverstokkum (*transverse sinus*) (sjá mynd 4). Tafla I veitir yfirlit yfir íslensk heiti á helstu bláæðum og stokkum heilans. Gjarnan eru segar samtímis í nokkrum stokkum, til að mynda bæði í þykktar- og þverstokki. Segi sem hindrar eða lokar fyrir blóðflæði í stokki, veldur bakþrýstingi í aðliggjandi bláæðum heilans sem getur leitt til súrefnisþurrðar, heiladreps og blæðingar í vefnum. Í flestum tilfellum er um að ræða punktblæðingar en einnig geta myndast stærri óreglulegir blæðingaflákar, oftast á mótum heilabarkar og hvíta vefsins.

Undirliggjandi áhættuþættir/orsakir stökkasega eru fjölmargir, þeir helstu eru raktir í töflu II.^{2,3} Þrátt fyrir ítarlega leit finnst engin orsök eða áhættuþáttur í allt að 35% tilfella.⁵ Ættgeng segahneigð (*thrombophilia*) er til staðar hjá 20 til 30% sjúklinga. Stökkbreyting á þætti V Leiden (15-17%) og prótrombín-stökkbreytingin (10-12%) eru algengustu segahneigðirnar, en antítrombín-, prótein C- og prótein S-skortur eru sjaldgæfari (2-6%).^{2,3} Þungun og sérstaklega tíminn eftir fæðingu barns, auk getnaðarvarnarpillunnar, eru vel þekktir áhættuþættir. Mikilvægt er að hafa í huga að áhættuþættir magna hver annan upp.¹ Um 10% sjúklinga með stökkasega eru konur sem nýlega hafa fætt. Getnaðarvarnarpillan er algengasti áhættuþátturinn. Tilfellaviðmiðarannsóknir hafa sýnt fram á fjórfalda til þrettánfalda áhættu við notkun hennar.⁶ Notkun getnaðarvarnarpillunnar meðal kvenna með prótrombín-stökkbreytinguna eykur áhættuna á stökkasega allt að 149-falt.⁷ Hafi konur segahneigð af einhverju tagi og taka auk þess getnaðarvarnarpilluna, eru þær að meðaltali í 30-falt meiri áhættu en ef þær hafa aðeins annan áhættuþáttinn.⁸

Tafla II. Þekktar orsakir og áhættuþættir fyrir stokkasega.

Ættgeng segahneigð
Factor V Leiden stökkbreyting
Prótrombín-genastökkbreyting
Antítrombínskortur
Prótein C- og prótein S-skortur
Áunnin segahneigð
Getnaðarvarnarpillan
Pungun
Sængurlega
Hækkun hómócysteins í blóði
Nefrótískt heilkenni
Antifosfólípíð-heilkenni
Bólgusjúkdómar
Sarklíki
Rauðir úlfar
Wegeners-sjúkdómur
Bechet-sjúkdómur
Bólgusjúkdómar í þörmum
Sýkingar
Bakteríusýkingar í höfði (miðeyrnabólga, stikilbólga og skútabólga)
Heilahimnubólga
Lyf
Hormónauppbótarmeðferð
Barksterar
Getnaðarvarnaryf
Aspargínasi
Annað
Blóðleysi
Purrkur
Krabbamein
Höfuðáverka
Aðgerð á höfði

Sýking var mun algengari orsök stokkasega áður fyrr, en er nú í aðeins orsök 10% tilfella.⁸ Hjá börnum er sýking enn talin vera orsök í um helmingi tilfella.⁹ Algengastar eru bakteríusýkingar í höfði, til dæmis miðeyrnabólga, stikilbólga (*mastoiditis*) og skútabólga. Algengar bakteríur eru *Staphylococcus aureus*, gram-neikvæðir stafir og sveppir eins og *aspergillus*. Segi í groppustokki (*sinus cavernosus*) gefur hina dæmigerðu mynd stokkasega vegna sýkingar (tilfelli 4). Krabbamein er einnig þekktur áhættuþáttur. Í ISCVT-rannsókninni höfðu 74% sjúklinga krabbamein sem talið var undirliggjandi orsök.¹

Klínísk einkenni

Einkenni og teikn stokkasega endurspeglast af tveimur meingerðarferlum.¹⁰ Annars vegar eru það almenn einkenni eins og höfuðverkur og ógleði sem stafa af lokun stærri stokka sem veldur fráflæðishindrun og hækkuðum innankúpuþrýstingi. Hins vegar eru það staðbundin taugaeinkenni vegna sega í einstökum bláæðum út frá stokkum. Aukinn bláæðaþrýstingur leiðir til staðbundins bjúgs, dreps eða blæðingar í heilavef. Oft eru báðir meingerðarferl-

ar til staðar hjá sama sjúklingi. Einkennin geta verið sveiflukennd vegna þess að segamyndun og segasundrun eiga sér stað samtímis. Í flestum tilfellum koma einkennin fram á nokkrum dögum eða jafnvel vikum. Þau geta líka birst með bráðum hætti, sem gerist oft í tengslum við þungun eða eftir fæðingu barns svo dæmi sé tekið.¹¹

Höfuðverkur er langalgengasta einkenni stokkasega og er til staðar í um 90% tilfella.¹ Yfirleitt kemur verkurinn fram á undan öðrum einkennum, allt frá dögum upp í nokkrar vikur. Verkurinn getur verið misslæmur en oftast er hann svæsinn og svarar illa hefðbundinni verkjalyfjameðferð. Verkurinn er yfirleitt dreifður um höfuðið frekar en staðbundinn. Stundum getur hann komið skyndilega og minnt á höfuðverk við innanskúmsblæðingu (*sub-arahnoid hemorrhage*).¹²

Skipta má einkennum stokkasega gróflega í fjóra flokka:

1. Einkenni geta stafað eingöngu frá auknum innankúpuþrýstingi (tilfelli 1). Það gildir um tæpan þriðjung tilfella. Auk höfuðverkjans koma fyrir ógleði og uppköst ásamt þverrandi sjón vegna sjóntaugabjúgs eða tvísýni vegna þrýstingsáhrifa á VI. heilataug.

2. Rúmur helmingur sjúklinga fær staðbundin taugaeinkenni auk höfuðverkjans (tilfelli 2). Oftast eru það helftareinkenni, málstol eða flog (bæði alflog og staðbundin flog). Hjá þessum einstaklingum sýna myndrannsóknir oftast blæðingu og/eða drep í heilavef.

3. Tæpur fimmtungur tilfella er með skerta meðvitund, jafnvel í dáástandi (*coma*) við komu á sjúkrahús. Þessir sjúklingar eru með útbreidda sega í djúpum bláæðum heilans og gjarnan í beina stokki (*sinus rectus*) sem veldur áhrifum á miðlæg svæði heilans, svo sem stúkusvæðin (*thalamus*) (tilfelli 3). Hjá þessum einstaklingum eru horfur slæmar. Í einni rannsókn létust 53% þeirra sem voru í hálfvala (*stupor*) eða dái, þrátt fyrir heparín-meðferð.¹³ Þar gæti segaleysandi meðferð átt við eins og rætt verður síðar.

4. Einkenni vegna sega í groppustokki (*sinus cavernous*) sem þó er fátíður (tilfelli 4). Einkennin eru sigið augnlök, augnvöðvalömun, tvísýni, útstætt auga og minnkað skyn í kringum augað. Er þetta vegna áhrifa á heilataugar III-VI sem liggja um groppustokk. Stundum er sjónskerpa minnkuð vegna bjúgs á nethimnu. Oft er ástæða segans sýking eins og lýst er í tilfelli 4. Þar hafði sýkingin dreift sér frá skúta inn í groppustokk.

Mismunagreiningar við stokkasega eru aðrar ástæður höfuðverkjans, heilablóðfall, sjálfsprottin innanskúmsblæðing, heilabólga (*encephalitis*), æðabólga (*vasculitis*) og heilaígerð (*cerebral abscess*).

Rannsóknir

Myndrannsóknir

Hlutverk myndgreiningar er að sýna fram á sega í stokki og varpa ljósi á afleiddar sjúkdómsbreytingar í heilavef. Í dag er segulóm-sköðun talin kjörrannsókn til greiningar á stokkasega. Segulóm-rannsókn sýnir vefjabreytingar í heilavef fyrr og betur en tölvu-sneiðmyndarannsókn (TS). Hins vegar er TS af höfði oftast fyrsta rannsóknin hjá sjúklingum sem taldir eru hafa fengið heilablóðfall. Þó að hefðbundin TS-rannsókn sé hvorki sérstaklega næm né sértæk rannsókn til að greina vefjabreytingar af völdum stokkasega, má oft finna bein eða óbein teikn um hann. Staðbundin lágþéttisvæði sem endurspeglar bjúg eða heiladrep og/eða háþéttisvæði sem endurspeglar blæðingu greinast í allt að 50% tilfella.¹⁴

Tölvusneiðmyndarannsókn eftir skuggaefnisgjöf sem gerð er með tilliti til bláæða (*CT venous angiography*) er aftur á móti afar næm rannsókn (talin hafa allt að 95% greiningarnæmi).^{15,16} Þessa rannsókn má gera sem hluta af fyrstu uppvinnslu ef grunur vaknar um stökkasega hjá sjúklingi með heilablóðfallseinkenni. Stuttur rannsóknartími er kostur þegar sjúklingur er alvarlega veikur eða ekki fær um samvinnu.¹⁶ Jónandi geislun og skuggaefnisgjöf eru ókostir við TS og hún er því ekki æskileg sem eftirfylgdarrannsókn.

Segulómrannsókn af heila ásamt MRV (*magnetic resonance venography*) án skuggaefnisgjafar í æð er jafnan talin kjörrannsókn til að fylgja eftir stökkasega.¹⁷ Almenn er mælt með eftirfylgd eftir þrjá til 6 mánuði til að meta enduropnun stokka og bláæða.^{2,3}

Aðrar rannsóknir

Þegar grunur er um stökkasega getur verið hjálplegt að framkvæma mænuholsástungu með þrýstingsmælingu. Um það bil 90% einstaklinga með stökkasega hafa hækkaðan mænuvökvaþrýsting (tilfelli 1).³ Því má álykta að stökkasegi sé ólíklegur ef mænuvökvaþrýstingur er eðlilegur. Hækkaður mænuvökvaþrýstingur er þó alls ekki sértækur fyrir stökkasega og verður þrýstingsmæling að túlkast í samhengi við klínísk einenni og myndrannsóknir.

Mæling D-dímer (sem er niðurbrotsefni fíbríns) getur verið gagnleg við greiningu stökkasega á sama hátt og við greiningu sega í djúpum bláæðum ganglima og blóðreks til lungna. Í vandaðri framskyggnri rannsókn var styrkur D-dímer hækkaður hjá 34 af 35 sjúklingum með stökkasega. Hann var hækkaður hjá 27 af 308 sjúklingum sem taldir voru vera með stökkasega en reyndust ekki með sjúkdóminn. Þetta gaf næmi upp á 97,1%, sértækni 91,2% og neikvætt forspárgildi 99,6%.¹⁸ Svipað næmi og sértækni fengust í stórri samantektarrannsókn með 1134 einstaklingum.¹⁹ Meirihluti þeirra sem höfðu stökkasega en neikvæðan D-dímer höfðu eingöngu höfuðverk og takmarkaða útbreiðslu segans. Ef sterkur klínískur grunur er um stökkasega ætti eðlilegur D-dímer ekki að hindra frekari rannsóknir.

Meðferð

Heparín-meðferð

Flestir eru sammála um að rétt sé að nota heparín sem bráðameðferð við stökkasega.^{2,3,20} Höfuðmarkmið blóðþynnandi meðferðar er að stöðva frekari segamyndun og ýta undir upplausn sega. Þetta er þó aðeins stutt af smáum rannsóknum þar sem borin hefur verið saman virkni heparíns og lyfleysu. Þessar rannsóknir sýna fram á gagnsemi heparíns en vegna smæðarinnar hafa þær ekki ávallt sýnt fram á tölfraðilega marktækni.²¹⁻²²

Bæði er hægt að notast við heparín-innrennsli í æð (þar sem aPT tími á að vera að minnsta kosti tvöfaldur að lengd) eða gjöf létt-heparíns (*low molecular weight heparin*) (1 mg/kg undir húð tvisvar á dag). Í nokkrum rannsóknum og samantektarrannsókn virtist létt-heparín gagnleg, ekki síst vegna minni blæðingarhættu.²³⁻²⁵ Auðveldara er að gefa létt-heparín. Kostur heparín-innrennsli er að storkutími verður eðlilegur einni til tveimur klukkustundum eftir að innrennsli er hætt. Slíkt er mikilvægt ef stórar blæðingar koma fram eða ef bráðaskurðaðgerð reynist nauðsynleg. Það ræðst yfirleitt af venju á hverjum stað hvort létt-heparín eða heparín-innrennsli er notað.

Heparín-meðferð er haldið áfram þangað til klínískt ástand sjúklings er orðið stöðugt. Eftir það er blóðþynningu haldið áfram með warfaríni í töfluformi. Hjá þunguðum konum er warfarín ekki notað vegna mögulegra skaðlegra áhrifa á fóstrið. Þar er viðhaldsmeðferð haldið áfram með létt-heparíni.

Ekki eru til sannreynðar leiðbeiningar um tímalengd meðhöndlunar með blóðþynningu en margir vilja láta sömu reglur gilda fyrir stökkasega og þær sem gilda fyrir sega í djúpum bláæðum ganglima. Ef hann er orsakadur af tilfallandi ytri áhættuþætti, svo sem sýkingu í afholum nefis, er oft mælt með þriggja mánaða meðferð en 6-12 mánaða meðferð ef engin skýring finnst. Ráðlagt er að meðhöndla sjúklinga með stökkasega og veikan áhættuþátt, eins og prótein C- og S-skort, í 6-12 mánuði. Hið sama gildir um þá sem eru arfblendnir (*heterozygous*) fyrir þætti V Leiden eða hafa prótombín-stökkbreytingu. Mælt er með lengri meðferð fyrir sjúklinga með stökkasega og sterkan áhættuþátt eins og antitrombín-skort og þá sem eru arfhreindir (*homozygous*) fyrir þætti V Leiden eða hafa tvo eða fleiri segahneigðaráhættuþætti. Langtímablóðþynning er ráðlögð hjá þeim sem hafa fengið stökkasega tvisvar eða oft af hvaða orsök sem er. Þannig ræðst meðferðarlengd af hverju tilfelli fyrir sig.^{2,3,26}

Segaleysandi meðferð

Til eru rannsóknir sem hafa bent til gagnsemi segaleysandi meðferðar. Þær hafa þó verið óslembiradaðar og án samanburðarhóps.²⁷⁻³¹ Í dag er helst mælt með staðbundinni segaleysandi meðferð fyrir afar veika sjúklinga sem svara ekki meðferð með heparíni (tilfelli 2).^{2,3} Samantektarrannsókn benti til gagnsemi segaleysandi meðferðar undir þeim kringumstæðum.³² Aðeins 13% þeirra sem fengu segaleysandi meðferð létust en 53% þeirra sem fengu eingöngu heparín-meðferð.^{1,33} Gefur þetta til kynna að í alvarlegustu tilfellunum geti segaleysandi meðferð komið að gagni og að heparín eitt sér sé ekki nægjanlega áhrifaríkt.³⁴ Það á sérstaklega við þegar mikil hindrun er á fráflæði bláæðablóðs og til staðar er mikið hækkaður innankúpuþrýstingur og skert meðvitund. Slíkir sjúklingar eru yfirleitt með sega í mörgum stökkum. Til viðbótar við segaleysandi meðferð var seginn í mörgum tilfellum fjarlægður með brotnámi (*thrombectomy*).³⁵⁻³⁷ Þó vantar áþreifanlega stórar slembiradaðar rannsóknir til að kanna gagnsemi segaleysandi meðferðar og segabrottnáms við stökkasega.

Krampameðferð

Ef flog verða í bráðaveikindunum (um 40% tilfella) er mikilvægt að setja inn áhrifaríka krampameðferð sem fyrst því síflog (*status epilepticus*) eða endurtekin flog eru ekki óalgeng í kjölfar stökkasega og hafa í för með sér verri batahorfur. Hættan á varanlegri flogaveiki eftir að bráðaveikindin hafa gengið yfir er tiltölulega lítil (5-10%).¹ Heilavefsblæðing og flog í bráðaveikindum eru áhættuþættir fyrir flogaveiki.

Meðferð hækkaðs innankúpuþrýstings

Teikn um hækkaðan innankúpuþrýsting eru til staðar í um helmingi tilfella. Vægt hækkaður innankúpuþrýstingur þarfnast ekki annarrar meðferðar en blóðþynningar sem eykur bláæðafráflæði og segasundrun og lækkar þannig innankúpuþrýsting. Frekari meðferð gegn heilabjúg og hækkuðum innankúpuþrýstingi er stundum nauðsynleg.² Hefðbundin meðferð er hækkan höfðalags

í 30°, stýrð oföndun (*hyperventilation*) þar sem stefnt er að 30-35 mmHg í hlutfrýstingi koldíoxíðs og mögulega gjöf osmótískra þvagræsilyfja á borð við mannitol.²

Acetazolamíð er karbóníkanhýdrashemill sem veldur minnk- aðri framleiðslu heila- og mænuvökva í æðflækju (*choroidal plexus*) í heilahólfunum. Hægt er að beita lyfinu við hækkuðum innankúpuþrýstingi vegna stökkasega. Gagnsemi meðferðarinnar hefur ekki verið sannreynð. Endurtekin mænuholsástunga í þeim tilgangi að lækka innankúpuþrýsting var framkvæmd áður fyrr, en síður í dag. Líklega er um gagnslitla aðgerð að ræða þar sem svigrúm til þrýstingslækkunar er lítið og þrýstingurinn verður samur eftir skamma stund. Ástungurnar krefjast þess einnig að blóðþynningu sé hætt, sem í sjálfu sér getur leitt til þess að ástand sjúklings versnar. Ef sjón er versnandi er hægt að gera göt á himnuna kringum sjóntaugarnar (*optic nerve sheath fenestration*) og létta á þrýstingi.² Aðgerðin lækkar ekki innankúpuþrýsting en hún getur bjargað sjóninni tímabundið. Ekki hefur verið sýnt fram á gagnsemi stera við heilabjúg af völdum stökkasega.³⁸

Þegar um er að ræða sjúklinga sem hafa yfirvofandi hnykiltjaldshaulun (*transtentorial herniation*) vegna aukins innankúpuþrýstings vegna bjúgs eða blæðingar í öðru eða báðum hvelum heilans af völdum stökkasega, getur skurðaðgerð þar sem höfuðkúpan er opnuð til að draga úr þrýstingi (*cerebral decompressive surgery*) verið eina leiðin til að bjarga lífi sjúklingsins. Nokkur fjöldi lítilla rannsókna hefur sýnt afar góðan árangur þessara aðgerða.^{39,40} Í mörgum tilfellum voru sjúklingar komnir með útvíkkuð sjáöldur

vegna hnykiltjaldshaulunar áður en gripið var til skurðaðgerðar. Stór hluti þessara sjúklunga náði góðum bata.⁴¹

Horfur

Um 3-10% sjúklunga látast í bráðaveikindunum.^{1,42} Þættir sem hafa í för með sér slæmar horfur eru alvarlegur undirliggjandi sjúkdómur, heilavefsblæðing, skert meðvitund eða dá við innlögn.¹ Einnig skiptir staðsetning segans máli. Segi í djúpt liggjandi stökkum fylgja verri horfur. Um fimmtungur þeirra sem lifa af bráðaveikindin verður fyrir varanlegri fötlun, svo sem flogaveiki, lömunar-einkennum, skertri vitsmunagetu eða persónuleikabreytingum.

Líkur á endurteknum stökkasega virðast minni en gerist eftir segi í djúpum bláæðum ganglima. Í ISCVT-rannsókninni sem náði yfir 16 mánuði veiktust aðeins 2,2% aftur.¹ Í meirihluta tilfella hefur enduropnun stökkanna átt sér stað innan þriggja mánaða.

Samantekt

Stökkasegi er sjaldgæf en alvarleg orsök höfuðverkja, hækkaðs innankúpuþrýstings, heilablóðfalls og floga. Konur, sérstaklega í kringum barnsburð, og einstaklingar með segahneigð eru í sérstökum áhættuhópi. Afar mikilvægt er að greina stökkasega því að meðferð með blóðþynningu lækkar dánartíðni og minnkar líkur á fötlun.

Heimildir

- Ferro JM, Canhao P, Stam J, Bousser MG, Barinagarrementeria F; ISCVT Investigators. Prognosis of cerebral vein and dural sinus thrombosis: results of the International Study on Cerebral Vein and Dural Sinus Thrombosis (ISCVT). *Stroke* 2004; 35: 664-70.
- Einhaupl K, Stam J, Bousser MG, de Bruijn SFTM, Ferro JM, Martinelli I, et al. EFNS guideline on the treatment of cerebral venous and sinus thrombosis in adult patients. *Eur J Neurol* 2010; 17: 1229-35.
- Saposnik G, Barinagarrementeria F, Brown RD, Bushnell CD, Cucchiara B, Cushman M, et al. Diagnosis and Management of Cerebral Venous Thrombosis: A Statement for Healthcare Professionals From the American Heart Association/American Stroke Association. *Stroke* 2011; 42: 1158-92.
- Eliasson JH, Valdimarsson EM, Jakobsson F. Dánarhlutfall heilablóðfallssjúklinga á Sjúkrahúsi Reykjavíkur á árunum 1996-1997. *Læknablaðið* 1999; 85: 517-25.
- Bousser MG. Cerebral venous thrombosis: diagnosis and management. *J Neurol* 2000; 247: 252-8.
- De Bruijn SFTM, Stam J, Koopman MMW, Vandenbroucke JP for the Cerebral Venous Sinus Thrombosis Study Group. Case-control study of risk of cerebral sinus thrombosis in oral contraceptive users and in carriers of hereditary prothrombotic conditions. *BMJ* 1998; 316: 589-92.
- Martinelli I, Sacchi E, Landi G, Taioli E, Duca F, Mannucci PM. High risk of cerebral-vein thrombosis in carriers of a prothrombin-gene mutation and in users of oral contraceptives. *N Engl J Med* 1998; 338: 1793-7.
- Ameri A, Bousser MG. Cerebral venous thrombosis. *Neurol Clin* 1992; 10: 87-111.
- Kenet G, Waldman D, Lubetsky A, Kornbrut N, Khalil A, Koren A, et al. Paediatric cerebral sinus vein thrombosis: a multi-center, case controlled study. *Thromb Haemost* 2004; 92: 713-8.
- Stam J. Thrombosis of the Cerebral Veins and Sinuses. *N Engl J Med* 2005; 352: 1791-8.
- Cantu C, Barrinagarrementeria F. Cerebral venous thrombosis associated with pregnancy and puerperium. Review of 67 cases. *Stroke* 1993; 24: 1880-4.
- De Bruijn SFTM, Stam J, Kapelle LJ for the Cerebral Venous Sinus Thrombosis Study Group. Thunderclap headache as first symptom of cerebral venous sinus thrombosis. *Lancet* 1996; 348: 1623-5.
- Mehraein S, Schmidtko K, Villringer A, Valdueza JM, Masuhr F. Heparin treatment in cerebral sinus and venous thrombosis: patients at risk of fatal outcome. *Cerebrovasc Dis* 2003; 15: 17-21.
- Einhaupl KM, Masuhr F. Cerebral venous and sinus thrombosis – an update. *Eur J Neurol* 1994; 1: 109-26.
- Casey SO, Alberico RA, Patel M, Jimenez JM, Ozsvath RR, Maguire WM, et al. Cerebral CT venography. *Radiology* 1996; 198: 163-70.
- Rodallec MH, Krainik A, Feydy A, Helias A, Colombani JM, Julles MC, et al. Cerebral Venous Thrombosis and Multi-detector CT Angiography: Tips and Tricks. *Radiographics* 2006; 26: S5-S18.
- Masuhr F, Mehraein S, Einhaupl KM. Cerebral venous and sinus thrombosis. *J Neurol* 2004; 251: 11-23.
- Kosinski CM, Mull M, Schwarz M, Koch B, Biniek R, Schäfer J, et al. Do normal D-dimer levels reliably exclude cerebral sinus thrombosis? *Stroke* 2004; 35: 2820-5.
- Dentali F, Squizzato A, Marchesi C, Bonzini M, Ferro JM, Ageno W. D-dimer testing in the diagnosis of cerebral vein thrombosis: a systematic review and a meta-analysis of the literature. *J Thromb Haemost* 2012; 10: 582-9.
- Coutinho J, de Bruijn SF, Deveber G, Stam J. Anti-coagulation for cerebral venous sinus thrombosis. *Cochrane Database Syst Rev* 2011; 8: CD002005.
- Einhaupl KM, Villringer A, Meister W, Mehraein S, Garner C, Pellkofer M, et al. Heparin treatment in sinus venous thrombosis. *Lancet* 1991; 338: 597-600.
- de Bruijn SF, Stam J. Randomized, placebo-controlled trial of anticoagulant treatment with low-molecular-weight heparin for cerebral sinus thrombosis. *Stroke* 1999; 30: 484-8.
- Misra UK, Kalita J, Chandra S, Kumar B, Bansal V. Low molecular weight heparin versus unfractionated heparin in cerebral venous sinus thrombosis: a randomized controlled trial. *Eur J Neurol* 2012; 19: 1030-6.
- Coutinho JM, Ferro JM, Canhao P, Barinagarrementeria F, Bousser MG, Stam J. Unfractionated or Low-Molecular Weight Heparin for the Treatment of Cerebral Venous Thrombosis. *Stroke* 2010; 41: 2575-80.
- van Dongen CJ, van den Belt AG, Prins MH, Lensing AW. Fixed dose subcutaneous low molecular weight heparins versus adjusted dose unfractionated heparin for venous thromboembolism. *Cochrane Database Syst Rev* 2004; 4: CD001100.
- Caprio F, Bernstein RA. Duration of Anticoagulation after Cerebral Venous Sinus Thrombosis. *Neurocrit Care* 2012; 16: 335-42.
- Horowitz M, Purdy P, Unwin H, Carstens G, Greenlee R, Hise J, et al. Treatment of dural sinus thrombosis using selective catheterization and urokinase. *Ann Neurol* 1995; 38: 58-67.
- Kim SY, Suh JH. Direct endovascular thrombolytic therapy for dural sinus thrombosis: infusion of alteplase. *AJNR Am J Neuroradiol* 1997; 18: 639-45.
- Frey JL, Muro GJ, McDougall CG, Dean BL, Jahnke HK. Cerebral venous thrombosis: combined intrathrombus rtPA and intravenous heparin. *Stroke* 1999; 30: 489-94.
- Wasay M, Bakshi R, Kojan S, Bobustuc G, Dubey N, Unwin DH. Nonrandomized comparison of local urokinase thrombolysis versus systemic heparin anticoagulation for superior sagittal sinus thrombosis. *Stroke* 2001; 32: 2310-7.
- Guo XB, Fu Z, Song LJ, Guan S. Local Thrombolysis for Severe Cerebral Venous Sinus Thrombosis. *AJNR Am J Neuroradiol* 2012; 33: 1187-90.
- Canhao P, Falcao F, Ferro JM. Thrombolytics for cerebral sinus thrombosis: a systematic review. *Cerebrovasc Dis* 2003; 15: 159-66.
- Mehraein S, Schmidtko K, Villringer A, Valdueza JM, Masuhr F. Heparin treatment in cerebral sinus and venous thrombosis: patients at risk of fatal outcome. *Cerebrovasc Dis* 2003; 15: 17-21.
- Tsai FY, Kostanian V, Rivera M, Lee KW, Chen CC, Nguyen TH. Cerebral venous congestion as indication for thrombolytic treatment. *Cardiovasc Intervent Radiol* 2007; 30: 675-87.
- Borhani Haghighi A, Mahmoodi M, Edgell RC, Cruz-Flores S, Ghanaati H, Jamshidi M, et al. Mechanical Thrombectomy for Cerebral Venous Sinus Thrombosis: A Comprehensive Literature Review. *Clin Appl Thromb Hemost* 7. jan 2013. Epub ahead of print.
- Dashti SR, Hu YC, Yao T, Fiorella D, Mitha AP, Albuquerque FC, et al. Mechanical thrombectomy as first-line treatment for venous sinus thrombosis: technical considerations and preliminary results using the Angiojet device. *J Neurointerv Surg* 2013; 5: 49-53.
- Li G, Zeng X, Hussain M, Meng R, Liu Y, Yuan K, et al. Safety and validity of mechanical thrombectomy and thrombolysis on severe cerebral venous sinus thrombosis. *Neurosurgery* 10. jan 2013. Epub ahead of print.
- Canhao P, Cortesao A, Cabral M, Ferro JM, Stam J, Bousser MG, et al. ISCVT Investigators. Are steroids useful to treat cerebral venous thrombosis? *Stroke* 2008; 39: 105-10.
- Ferro JM, Crassard I, Coutinho JM, Canhao P, Barinagarrementeria F, Cucchiara B, et al. Decompressive surgery in cerebrovenous thrombosis: a multicenter registry and a systematic review of individual patient data. *Stroke* 2011; 42: 2825-31.
- Rajan Vivakaran TT, Srinivas D, Kulkarni GB, Somanna S. The role of decompressive craniectomy in cerebral venous sinus thrombosis. *J Neurosurg* 2012; 117: 738-44.
- Stefini R, Latronico N, Cornali C, Rasulo F, Bollati A. Emergent decompressive craniectomy in patients with fixed dilated pupils due to cerebral venous and dural sinus thrombosis: report of three cases. *Neurosurgery* 1999; 45: 626-9.
- Borhani Haghighi A, Edgell RC, Cruz-Flores S, Feen E, Piryawat P, Vora N. Mortality of cerebral venous-sinus thrombosis in a large national sample. *Stroke* 2012; 43: 262-4.

ENGLISH SUMMARY

Cerebral sinus thrombosis – an uncommon but important differential diagnosis to headache, stroke and seizures. Cases and overview

Sveinsson OA¹, Kjartansson O², Valdimarsson EM³

Thrombosis of the cerebral veins and sinuses is an unusual but important cause of increased intracranial pressure and stroke, especially in the young and middle aged. Pregnant women, especially during the puerperium, and individuals with thrombophilia are a special risk group. What

makes the diagnosis difficult is the vast range of symptoms including: headache, nausea, vomiting, blurry vision, reduction of consciousness, aphasia and motor and sensory disturbances. We present four cases which reflect the diverse clinical presentation of the disease.

Key words: cerebral sinus thrombosis, raised intracranial pressure, stroke, anti-coagulation.

Correspondence: Olafur Sveinsson, olafur.sveinsson@karolinska.se

¹Department of Neurology Karolinska Hospital, Stockholm, Sweden, ²Department of radiology, Landspítali, National University Hospital of Iceland, Reykjavík, Iceland, ³Department of neurology, Landspítali, National University Hospital of Iceland, Reykjavík, Iceland.