

## 症例報告

## 多発性硬化症様の脳病変をくりかえし、NMDA 受容体脳炎を呈した 1 例

山本 真也<sup>1)</sup> 国分 則人<sup>1)</sup> 渡邊 由佳<sup>1)\*</sup>  
 岡部 龍太<sup>1)</sup> 中村 利生<sup>2)</sup> 平田 幸一<sup>1)</sup>

要旨：症例は 31 歳女性である。27 歳時に左上下肢のしびれが出現し、MRI で脳幹に多発する T<sub>2</sub> 高信号病変をみとめた。その後右動眼神経麻痺をきたし、多発性硬化症と暫定診断した。31 歳時に、頭痛、発熱、精神症状後に意識障害と口舌ジスキネジアが出現、ステロイド療法により約 3 ヶ月で改善した。脳脊髄液の抗 NMDA 受容体抗体陽性から NMDA 受容体脳炎と診断した。腫瘍の合併はなかった。その後も神経症状と脳病変の再発をくりかえした。抗 AQP4 抗体は陰性で、抗核抗体が陽性であった。抗 NMDA 受容体抗体が本症例の症状、脳病変に対しどの程度関与するかは明らかではない。NMDA 受容体脳炎は多彩な臨床像をふくむ疾患単位である可能性がある。

(臨床神経 2013;53:345-350)

Key words：多発性硬化症、NMDA 受容体脳炎、視神経脊髄炎、脳幹、抗核抗体

## はじめに

2007 年、Dalmau らは N-methyl-D-aspartate (NMDA) 受容体に対する自己抗体が陽性となる卵巣奇形腫に合併した若年女性脳炎症例 12 例を報告し、傍腫瘍神経症候群としての疾患概念、NMDA 受容体脳炎を提唱した<sup>1)</sup>。特徴的な臨床症状は、顕著な精神症状、健忘症、痙攣、ジスキネジア、自律神経障害、中枢性低換気などであり、卵巣奇形腫の合併が多かった。その後 NMDA 受容体脳炎の腫瘍合併例は 59% であり腫瘍非合併例も数多く存在すること、卵巣奇形腫以外の腫瘍の合併もありえることが示された<sup>2)</sup>。さらに近年、NMDA 受容体脳炎と視神経脊髄炎 (neuromyelitis optica; NMO)、視神経炎、多発性硬化症 (multiple sclerosis; MS) の合併がうたがわれる症例<sup>3)-5)</sup> や、典型的 NMDA 脳炎の臨床症状を欠く抗 NMDA 受容体抗体陽性の非特異的てんかん症例<sup>6)</sup>、小児の嗜眠性脳炎<sup>7)</sup> が報告されたことから、抗 NMDA 受容体抗体陽性症例の臨床的多様性が示唆されるようになった。われわれは、当初 MS と考えられた経過後に腫瘍非合併 NMDA 受容体脳炎を発症し、脳幹、大脳病変の再燃をくりかえした症例を経験したので過去の文献的考察を加え報告する。

## 症 例

症例：34 歳、女性

主訴：左上下肢のしびれ感、脱力

既往歴：特記事項なし 家族歴：特記事項なし。

現病歴：27 歳時、左上下肢のしびれ感と脱力を自覚した。しびれ感と脱力はしだいに増悪し、発症 2 週間後に当科に入院した。

初回入院時所見：血圧 128/80 mmHg、脈拍 88/分、整、体温 36.4°C。神経学的所見は、意識は清明。視力は正常で、左側顔面感覚鈍麻、左上下肢に徒手筋力テスト 4 相当の筋力低下であったが、腱反射は左右差なく正常であった。左上下肢のしびれと表在感覚低下をみとめた。

検査所見：血液一般生化学検査、血算に異常をみとめなかった。特殊採血では TSH 1.20 ng/dl、F-T4 1.1 ng/dl、F-T3 2.5 ng/dl、抗核抗体、抗 SS-A 抗体、抗 SS-B 抗体は陰性であった。血中可溶性 IL-2 レセプターは正常範囲であった。脳脊髄液検査では 14/μl と単核球優位の増加をみとめ、蛋白は 40 mg/dl であった。IgG index 0.91 (基準値 0.73 未満)、ミエリン塩基性蛋白 2.2 ng/ml、オリゴクローナルバンド (OB) は陰性であった。頭部 MRI で右中脳腹側、右橋腹側に T<sub>2</sub> 強調画像で高信号を呈する病変をみとめた (Fig. 1A)。Gd-DTPA による造影効果はなかった。眼底に異常なく、視覚誘発電位は正常だった。脊髄 MRI に病変はなかった。若年女性におきた神経症状と脳幹に多発する病変から MS 初発発作をうたがいが、ステロイドパルス療法 (methylprednisolone 1 g/日、3 日間)、その後 prednisolone (PSL) 60 mg/日の内服投与を開始した。PSL は 60 mg/日を 5 日投与後漸減終了とした。症状は改善し軽度の左上肢のしびれ感のみを残し退院となった。

その半年後、複視が出現。2 回目の入院となった。眼位は

\*Corresponding author: 獨協医科大学神経内科 [〒 321-0293 栃木県下都賀郡壬生町北小林 880]

<sup>1)</sup> 獨協医科大学神経内科

<sup>2)</sup> リハビリテーション天草病院脳神経内科

(受付日：2011 年 9 月 1 日)

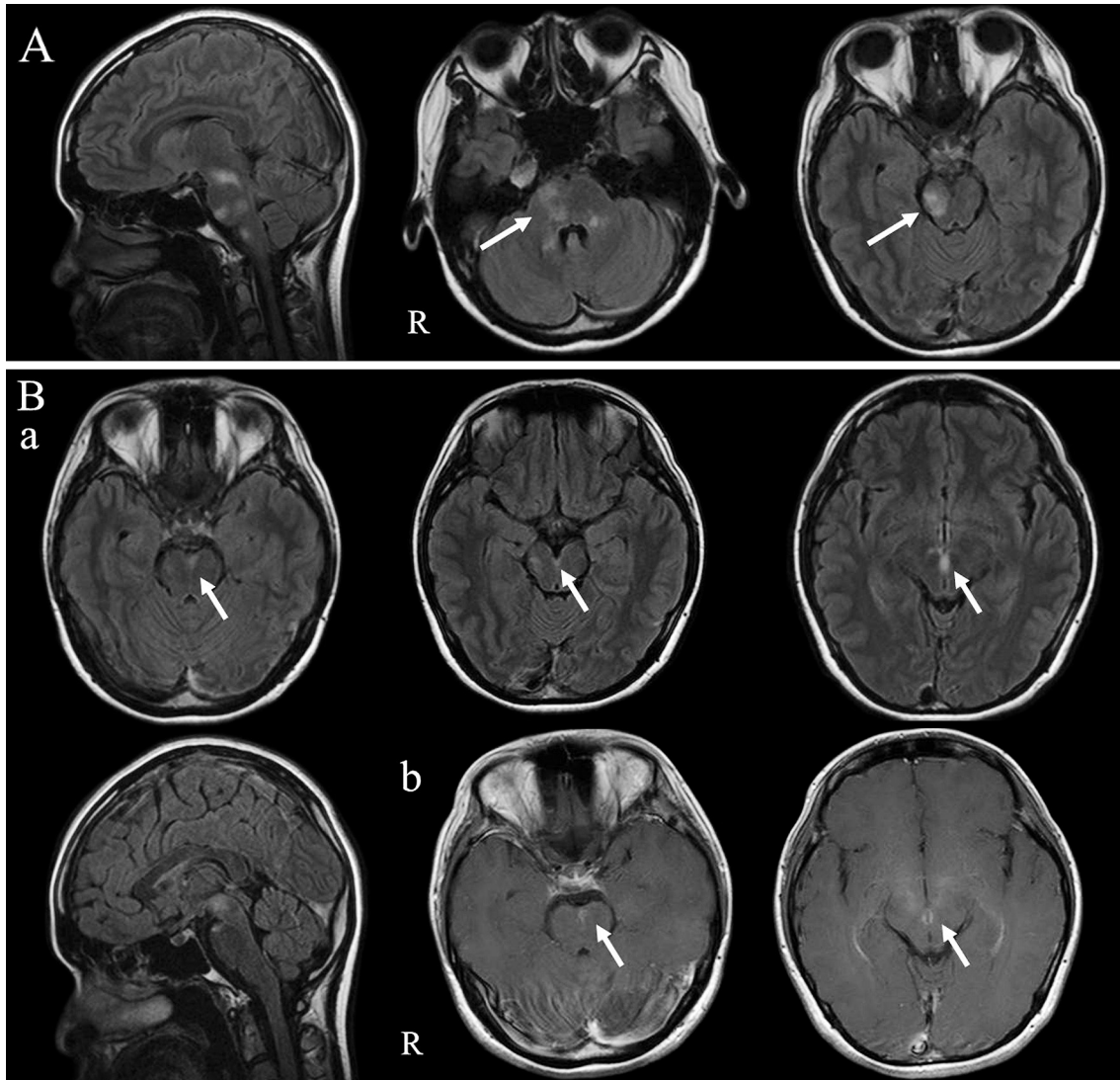


Fig. 1 Brain MRI findings obtained during multiple sclerosis-like episodes.

A: On admission (at the age of 27 years), fluid attenuated inversion recovery (FLAIR) images (Sagittal and axial, TR 9,000 ms, TE 105 ms) showed multiple high-intensity areas in the brainstem. B: (a) During a relapse (at the age of 28 years), MRI showed high-intensity areas in the pons and mesencephalon. (b) These lesions were enhanced with gadolinium enhanced T<sub>1</sub> weighted image (Axial, 1.5T; TR 566 ms, TE 15 ms).

正中、瞳孔は3 mm 左右同大、対座法では明らかな眼球運動制限はなかったが、Hess 複像表検査では右の動眼神経麻痺をみとめ、頭部 MRI を施行した。中脳から橋にわたる造影効果を有する複数の脳幹病変をみとめた (Fig. 1B)。再発性の経過と多発する脳幹病変より MS と暫定診断し、ステロイドパルス療法後に PSL 60 mg/ 日内服を開始し漸減終了した。再発予防を目的に interferon β1b を導入したが、肝機能障害のために中止した。

28 歳時、左下肢のごく軽度の脱力、軽度の嚥下障害が出現した。頭部 MRI にて左小脳半球、初回発作と同部位の右中脳腹側に T<sub>2</sub> 高信号域をみとめた。約 1 ヶ月の経過で症状は自然消失した。抗 AQP4 抗体は陰性であった。

31 歳時、37°C 前半の発熱と頭痛にひき続き 5 日後に、「何かに襲われる」「死にたくない」と発作的に大声を出し、走り出す異常言動が出現したため再受診、入院となった。

3 回目入院時所見：一般身体所見は血圧 117/76 mmHg、脈拍 94/分、整、体温 37.2°C。神経学的所見は、見当識はおおむね保たれていたが、突然に走り出し、服を脱いで裸になるなどの異常行動、大声で不安を訴えるなどの興奮・焦躁・不安が衝動性にくりかえし出現した。脳神経に異常はなく、明らかな運動麻痺はみとめなかったが左上肢の巧緻運動障害と左手指のしびれ感をみとめた。腱反射は正常で、病的反射、運動失調はみとめなかった。

3 回目入院後の経過：その後急速に意識障害が進行し昏迷

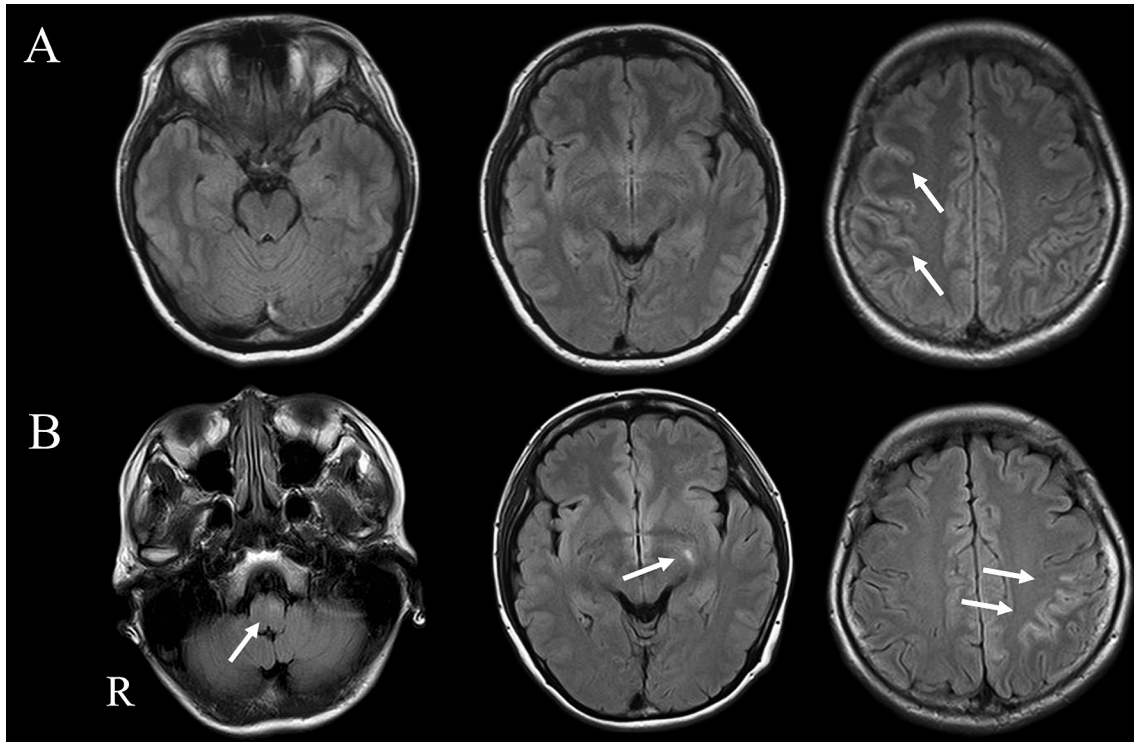


Fig. 2 Brain MRI findings obtained during episodes of NMDA receptor encephalitis.

A: During the first NMDA encephalitis episodes (at age 31), high intensity area in the right subcortical white matter were detected.  
 B: At age 33, FLAIR images (Axial, TR 10,000 ms, TE 98 ms) showed high intensity areas in the medulla oblongata, left thalamus and left parietal subcortical white matter.

状態となり、同時に左上肢をゆっくりとくりかえし回旋するアテトーゼ様異常運動と口舌ジスキネジアが出現した。生化学および血算に異常はなかったが、抗核抗体が40倍(nucleolar型)と陽性であった。CH50は60 IU/mlと軽度高値であった。脳脊髄液検査では細胞数は単核球優位の122/ $\mu$ l、蛋白は66 mg/dlと高値であった。OBは陰性であった。当初はウイルス性脳炎を念頭にaciclovir 1,500 mg/日の投与を開始したが、脳脊髄液の単純ヘルペスウイルス-DNA PCRは陰性だった。HLA B51, B54は陰性、HLA Cw1が陽性であった。抗VGKC抗体は陰性であった。入院後の頭部MRIでは、右の頭頂葉皮質に沿ったT<sub>2</sub>高信号域をみとめた(Fig. 2A)。脳波は、突発性の異常脳波の出現はなく、右半球広範に律動性高振幅徐波(1~2 Hz)をみとめた。左上肢にくりかえし生じた異常運動に対しdiazepam 30 mg/日、midazolam 50 mg/日およびphenytoin 250 mg/日とphenobarbital 200 mg/日を併用し、ステロイドパルス療法をおこなった。NMDA受容体脳炎をうたがひ、卵巣奇形腫をふくむ全身の腫瘍検索をおこなったがみとめられなかった。後療法にPSL 30 mg/日より内服を開始し、約2ヵ月かけ漸減終了した。昏迷状態は約2ヵ月間続いたが徐々に意識の改善がみられ、入院から約3ヵ月でとくに後遺症なく退院となった。その後、血清および脳脊髄液の抗NMDA受容体複合体抗体(HEK細胞に発現させた

NR1/NR2Bヘテロマーに対する抗体)を測定し、いずれも陽性であったことから、NMDA受容体脳炎と診断した。

33歳時(4回目入院)、右手感覚低下と右手指をくりかえし屈曲させる1~2 Hzの不随意運動が出現した。頭部MRIにて左頭頂葉皮質下、左視床、延髄左腹側にT<sub>2</sub>高信号をみとめた(Fig. 2B)。Gd-DTPAによる造影効果はなかった。ステロイドパルス療法(methylprednisolone 1 g/日、3日間)後にPSL 60 mg/日の内服を開始し、症状が改善したため5日投与後漸減終了とし退院となった。34歳時(5回目入院、発症から7年後)、前駆症状なく見当識障害はないが、意識清明とはいえない軽度の意識障害、運動性失語、仮性球麻痺性嚥下障害が出現した。唾液の誤嚥が激しく、鎮静後に気管内挿管し人工呼吸器管理とした。抗核抗体は20倍であった。抗サイログロブリン抗体および抗甲状腺ペルオキシダーゼ抗体(抗TPO抗体)は陰性、脳脊髄液検査のOBは陽性であった。入院時の頭部MRIでは病変をみとめなかった。痙攣はなかった。脳波では左側頭葉に高振幅律動性徐波の混入をみとめた。FDG-PET scanをふくめた全身の腫瘍検索をおこなったが異常はみられなかった。ステロイドパルス療法を施行し、その後、PSL 40 mg/日を開始した。さらに、2ヵ月間に7回の単純血漿交換(1回血漿処理量2,000 ml、置換液5%人血清アルブミン製剤)を2クール計14回施行し、症状の改善をみと

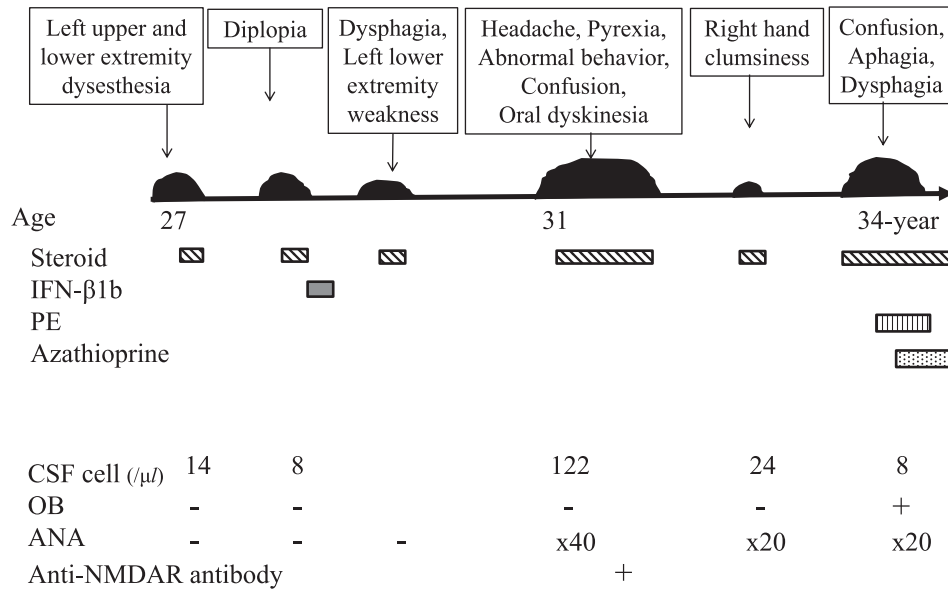


Fig. 3 The clinical course of the patient.

MS: multiple sclerosis, NMDAR: *N*-methyl-D-aspartate receptor, CSF: cerebrospinal fluid, OB: oligoclonal bands, ANA: antinuclear antibody, IFN: interferon, PE: plasma exchange.

めた。また、PSLに加え、azathioprine 100 mg/日を開始した。軽度の知的退行と易怒性が残った (Fig. 3)。

## 考 察

本例はMS様の脳幹病変にて発症し、その後にNMDA受容体脳炎が出現した。鑑別診断にはMSのほか、多相性急性散在性脳脊髄炎、神経ベーチェット病、神経Sweet病、中枢神経ループスやその他の膠原病にともなう神経障害を考えた。発熱や髄膜刺激症候などの炎症症候をみとめず、脳脊髄液検査の細胞数上昇、蛋白上昇が乏しいことから、多相性急性散在性脳脊髄炎の可能性は低いと考えられた。口腔内アフタや陰部潰瘍が経過中みられなかったこと、HLA B51が陰性であったことから神経ベーチェット病は否定的だった。HLA Cw1が陽性であったが、皮膚症状、CRP上昇や血沈の亢進などの炎症反応はみとめられず神経Sweet病の診断基準を満たさなかった。抗核抗体は当初陰性であったが経過中に弱陽性となった。しかしその他の自己抗体、臨床所見からは積極的に特定の膠原病を示唆する所見はえられなかった。さらに、第4回入院では、NMDA受容体脳炎様の症状と脳病変が同時にみられており、両者の関連が示唆された。

NMDA受容体脳炎の発症機序は、当初は奇形腫が抗体産生に関与し脳炎をひきおこす傍腫瘍神経症候群と考えられたが<sup>1)</sup>、その後は奇形腫以外の腫瘍の合併や半数近くでは腫瘍をともしないこと、腫瘍の摘出なしに自然寛解する例も存在すること<sup>8)</sup>や、腫瘍合併例は腫瘍摘出により予後が良いのに対し、腫瘍非合併群は再発が多いこと<sup>2)9)</sup>が報告されて

いる。一方で、NMDA受容体脳炎では31%から55%に頭部MRI異常がみられ、その中には脳梁や脳幹、側頭葉とMSに類似する部位もふくまれることが報告されている<sup>2)9)</sup>。さらに抗NMDA受容体抗体陽性患者の約5%に抗核抗体や抗TPO抗体のいずれか、もしくは両方が陽性であるとの報告<sup>9)</sup>もある。したがってNMDA受容体抗体脳炎は幅広い自己免疫学的異常が関与する病態と解されるようになってきた。

2010年にNMDA受容体脳炎とMS、視神経炎、あるいはNMOととらえられる病態との合併例が相次いで報告された (Table 1)<sup>3)~5)</sup>。1例目は頭痛、痙攣で発症し、ジスキネジアと中枢性低換気が出現、NMDA受容体脳炎と診断後、約1ヵ月で脊髄炎を発症し、視神経炎と脊髄炎をくりかえした15歳女児である<sup>3)</sup>。MRIでは長大な脊髄病変の他、大脳半球、脳梁、脳幹に病変がみられたが、抗AQP4抗体は陰性であった。2例目は視神経炎後約3ヵ月で痙攣発作とGd-DTPAで造影される皮質病変をみとめ、再発をくりかえした10歳女児<sup>4)</sup>で著者らはNMDA受容体脳炎と視神経炎の合併と考察した。3例目は11年前にNMDA受容体脳炎に類似した症状の既往を持つ女性が、その後視神経炎と三叉神経障害を呈し32歳でMSと診断された例で、その後の検査で抗NMDA受容体抗体が弱陽性と判明した<sup>5)</sup>。本例をふくめると、MS、NMO類似の脳実質病変を呈した抗NMDA受容体抗体陽性症例の報告は4例となる (Table 1)。いずれも腫瘍の合併はなく、4例中3例でOBは陽性かつ抗AQP4抗体は陰性であった (1例は不明)。こうした病態と抗NMDA受容体抗体との関連は不明であるが、1) 通常のMS、NMOにNMDA受容体脳炎が合併した、2) NMDA受容体脳炎がMS、NMO病変

Table 1 The clinical profile of anti-NMDAR antibody positive patients associated with multiple sclerosis-like or neuromyelitis optica-like condition.

Patient No.	Onset age (years)/Sex	Onset type	Relapse type	MRI findings	Tumor	Anti-NMDAR antibody	OB	Anti-AQP4 antibody	References
1	15/F	NMDAR encephalitis	longitudinally extensive transverse myelitis, optic neuritis	white matter, brainstem, spinal cord	none	+	+	-	3)
2	10/F	optic neuritis	seizure, optic neuritis	cortical, subcortical white matter, leptomeningeal	none	+	+	-	4)
3	21/F	NMDAR encephalitis	optic neuritis, trigeminal nerve disturbance	fulfilled Barkhof criteria*	none	weakly +	NR	NR	5)
4	27/F	MS-like	NMDAR encephalitis, MS-like	brainstem, subcortical white matter	none	+	+	-	our case

F: female, NMDAR: N-methyl-D-aspartate receptor, MS: multiple sclerosis, OB: oligoclonal bands, AQP4: aquaporin 4, \*: reference 11), NR: not reported.

と区別しにくい脳脊髄実質病変を形成しうる、3) NMDA 受容体以外の脳内抗原に対する免疫応答が存在し、様々な病態で惹起される未知の自己免疫応答により炎症性の脳脊髄病変が生ずる、などの可能性が考えられる。

本例は NMDA 受容体脳炎を発症するまでの少なくとも 4 年間は MS の 2010 年改訂 McDonald 診断基準を満たし<sup>10)</sup>、MS と考えられる臨床経過が続いていた。しかしながら、本例の MS 診断時の画像所見は、多発する脳幹病変はあるものの通常の古典的 MS に特徴的な脳室周囲の ovoid lesion はみとめられず、また脳室周囲と皮質直下病変がないことから Barkhof の診断基準<sup>11)</sup> を満たさず、典型的な MS とはいえない。本症例の一連の経過が NMDA 受容体脳炎によるものであったとすると、本例のように初発が脳実質病変に起因する症状であったり、再発性の経過をとるばあいには、MS や NMO の合併と区別しにくい可能性がある。

NMDA 受容体脳炎では、24% に再発がみられ、それらの多くは 2~4 回の再発があり、再発の主な症状は言語障害、精神症状、意識障害、痙攣などであることが報告されている<sup>12)</sup>。また、初発のエピソードと比較し、再発症状は軽度であった。さらに、再発症例の 23% で脳幹小脳病変を示唆する非典型症状がみとめられた。本症例ではステロイドの効果があったと考えられ、いずれの再発もステロイド中止後であった。NMDA 受容体脳炎では、免疫療法を受けなかった症例で再発リスクが高まるという報告<sup>12)</sup> や、免疫療法中の再発例はなかったとの報告<sup>2)</sup> もあり、免疫療法の中止が本症例の再発に関与している可能性が考えられた。

これまで NMDA 受容体脳炎の診断においては、中枢性低換気により長期的な人工呼吸器を必要としたり不整脈などの自律神経障害を呈することが重視されてきたが、抗 NMDA

受容体抗体陽性症例の中には痙攣のみの比較的軽症例も知られるようになった<sup>6)</sup>。NMDA 受容体脳炎は細胞傷害性 T 細胞や補体を介する細胞障害機構をもつ疾患ではなく、B 細胞系の液性免疫を介する抗 NMDA 受容体抗体によるシナプスの機能障害と考えられている<sup>13)14)</sup>。しかしながら抗 NMDA 受容体抗体の病的意義はまだ十分に解明されていないのが現状であり、抗 NMDA 受容体抗体が本症例の臨床像、脳病変形成にどの程度まで関与するかについては今後の症例の蓄積とその検討を要する。

抗 NMDA 受容体抗体は NMDA 受容体脳炎に特異的なマーカーと考えられてきたが、抗 NMDA 受容体抗体陽性症例は幅広い重症度と MS、NMO 病変と区別しにくい脳脊髄実質病変を呈しうる、多彩な臨床像をふくむ疾患単位である可能性がある。非典型的な MS、NMO 病変を呈する症例や、経過中に精神症状や不随意運動、痙攣などの非典型的な症状を呈するばあいには、NMDA 受容体脳炎を念頭に抗 NMDA 受容体抗体を測定することが望ましいと考えられた。

謝辞：本報告にご協力いただきました獨協医科大学神経内科の岡部百佳先生、沼尾文香先生、小鷹昌明先生、抗 NMDA 受容抗体を測定していただきましたペンシルバニア大学 Josep Dalmau 先生、抗 VGKC 抗体を測定していただきました長崎大学本村政勝先生に深謝いたします。

※本論文に関連し、開示すべき COI 状態にある企業、組織、団体はいずれも有りません。

## 文 献

- 1) Dalmau J, Tüzün E, Wu H, et al. Paraneoplastic anti N-methyl-D-aspartate receptor encephalitis associated with ovarian

- teratoma. *Ann Neurol* 2007;61:25-36.
- 2) Dalmau J, Gleichman AJ, Hughes EG, et al. Anti-NMDA-receptor encephalitis: case series and analysis of the effects of antibodies. *Lancet Neurol* 2008;7:1091-1098.
  - 3) Kruer MC, Koch TK, Bourdette DN, et al. NMDA receptor encephalitis mimicking seronegative neuromyelitis optica. *Neurology* 2011;74:1473-1475.
  - 4) 本山りえ, 白石一弘, 田中恵子ら. 痙攣と視神経炎を反復した抗 NMDA 受容体脳炎の 10 歳女児例. *臨床神経* 2010;50:585-588.
  - 5) Johnston J, Ali K, Pearson OR, et al. Multiple sclerosis: A potential association with anti-N-methyl D-aspartate receptor encephalitis. *J Neurol Neurosurg Psychiatry* 2010;81:e56(abstr).
  - 6) Niehusmann P, Dalmau J, Rudlowski C, et al. Diagnostic value of N-methyl-D-aspartate receptor antibodies in women with new-onset epilepsy. *Arch Neurol* 2009;66:458-464.
  - 7) Dale RC, Irani SR, Briot F, et al. N-methyl-D-aspartate receptor antibodies in pediatric dyskinetic encephalitis lethargic. *Ann Neurol* 2009;66:704-709.
  - 8) Iizuka T, Sakai F, Ide T, et al. Anti-NMDA receptor encephalitis in Japan: Long-term outcome without tumor removal. *Neurology* 2008;70:504-511.
  - 9) Florance NR, Davis RL, Lam C, et al. Anti-N-methyl D-aspartate Receptor (NMDAR) encephalitis in children and adolescents. *Ann Neurol* 2009;66:11-18.
  - 10) Polman CH, Reingold SC, Banwell B, et al. Diagnostic criteria for multiple sclerosis: 2010 revisions to the McDonald Criteria. *Ann Neurol* 2011;69:292-302.
  - 11) Barkhof F, Filippi M, Miller DH, et al. Comparison of MRI criteria at first presentation predict conversion to clinically definite multiple sclerosis. *Brain* 1997;120:2059-2069.
  - 12) Gabilondo I, Saiz A, Galán L, et al. Analysis of relapses in anti-NMDAR encephalitis. *Neurology* 2011;77:996-999.
  - 13) 飯塚高浩, 安田 徹, 望月秀樹. 抗 NMDA 受容体脳炎における最近の進歩. *最新医学* 2011;66:973-983.
  - 14) Dalmau J, Lancaster E, Martinez-Hernandez E, et al. Clinical experience and laboratory investigation in patients with anti-NMDAR encephalitis. *Lancet Neurol* 2011;10:63-74.

#### Abstract

### NMDA receptor encephalitis in the course of recurrent CNS demyelinating disorders: A case report

Masanari Yamamoto, M.D.<sup>1)</sup>, Norito Kokubun, M.D., Ph.D.<sup>1)</sup>, Yuka Watanabe, M.D., Ph.D.<sup>1)</sup>,  
Ryuta Okabe, M.D.<sup>1)</sup>, Toshiki Nakamura, M.D., Ph.D.<sup>2)</sup> and Koichi Hirata, M.D., Ph.D.<sup>1)</sup>

<sup>1)</sup>Department of Neurology, Dokkyo Medical University

<sup>2)</sup>Department of Neurology, Rehabilitation Amakusa Hospital

We present the case of a 31-year-old woman who developed *N*-methyl-D-aspartate (NMDA) receptor encephalitis during the course of relapsing and remitting multiple brain lesions. The patient developed a tingling sensation in the left upper and lower extremities, and was first admitted to our hospital at age 27. She was tentatively diagnosed with multiple sclerosis on the basis of multiple lesions with Gd-enhancement in the brainstem, and 2 separate clinical relapses by age 28. At age 31, she developed a headache and pyrexia, followed by confusion and abnormal behavior. Her symptoms acutely progressed to stupor, and subsequently, she developed oral dyskinesia and athetosis-like involuntary movement of the left arm. The stupor state continued over 2 months. However, she had completely recovered by 3 months after the onset of psychiatric symptoms. Her serum and CSF samples tested positive for anti-NMDA receptor antibodies, and she was diagnosed with NMDA receptor encephalitis. Her serum was negative for anti-AQP4 antibody, but showed weak positivity for antinuclear antibody. Between ages 32 and 34, she experienced 2 clinical relapses, including right-hand clumsiness, confusion, aphasia, and dysphagia. FLAIR images showed a high-intensity area in the brain stem, thalamus, and subcortical white matter. No tumors were found throughout the course. A clinical entity of NMDA receptor encephalitis can include various neurologic disorders, such as the development of recurrent demyelinating brain lesions. Further investigation is required to clarify the pathophysiological role of anti-NMDA receptor antibody in our patient.

(*Clin Neurol* 2013;53:345-350)

**Key words:** multiple sclerosis, NMDA encephalitis, neuromyelitis optica, brainstem, antinuclear antibody