

IMÁGENES EN PEDIATRÍA

## Lesión cerebral transitoria en convulsión afebril por rotavirus Transient cerebral lesion in an afebrile seizure due to rotavirus

A. Juan Ribelles, A. Parra Llorca, B. Ibáñez Clemente y M. Tomás Vila\*

Servicio de Neuropediatría, Hospital Universitari i Politècnic La Fe, Valencia, España

Disponible en Internet el 4 de junio de 2013

Varón de 2 años, sin antecedentes de interés y desarrollo psicomotor normal, que tras presentar clínica de diarrea y vómitos de 48 h de evolución acude a urgencias tras un primer episodio de convulsión afebril tónico-clónica. Presenta glucemia, calcemia y el resto de iones dentro de la normalidad. Se realiza una tomografía computarizada craneal, sin observar hallazgos patológicos.

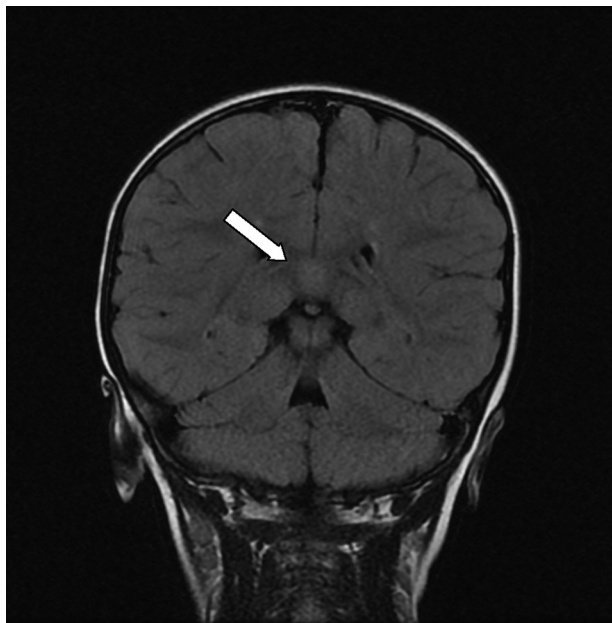


Figura 1 Lesión única en el esplenio del cuerpo calloso.

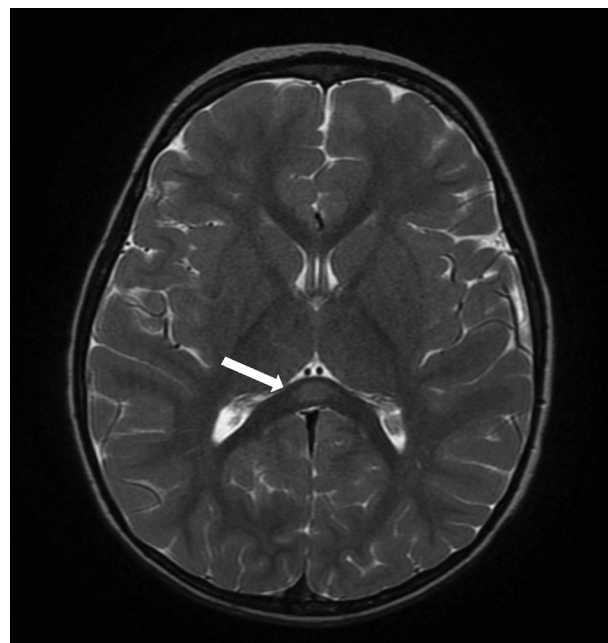
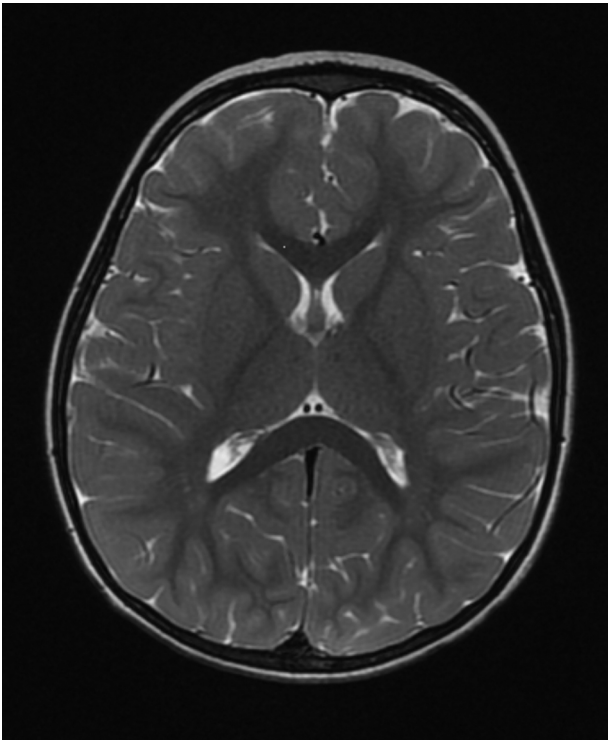


Figura 2 Lesión en el esplenio del cuerpo calloso. Corte axial.

El paciente es hospitalizado y realiza dos convulsiones en racimos durante las primeras 36 h. Como único hallazgo microbiológico, se aísla antígeno de rotavirus positivo en heces. El registro electroencefalográfico fue normal. Por repetición de las crisis, se realiza una resonancia magnética (RM) cerebral, observándose una lesión aislada hiperintensa en T2 y difusión con restricción de la misma bien delimitada de 12 x 4 mm de diámetro, localizada en la porción central del esplenio del cuerpo calloso (figs. 1 y 2). No

\* Autor para correspondencia.

Correo electrónico: [tomas.mig@gva.es](mailto:tomas.mig@gva.es) (M. Tomás Vila).



**Figura 3** RM de control a los 2 meses con desaparición de la lesión.

capta contraste ni produce efecto masa sobre estructuras adyacentes.

Progresivamente, se observa una mejoría clínica y no presenta nuevos episodios convulsivos, por lo que se remite a domicilio sin tratamiento antimicrobiano. Se realiza una RM de control a los 2 meses de la crisis, encontrándose al paciente asintomático, constatándose la desaparición de la lesión (fig. 3).

Se han descrito múltiples alteraciones neurológicas en contexto de infección por rotavirus<sup>1</sup>. Un inusual hallazgo de neuroimagen es la presencia de una lesión transitoria en esplenio del cuerpo calloso que suele desaparecer sin secuelas<sup>2,3</sup>. Se confirma por lo tanto el primer caso reportado en España sobre esta rara entidad.

### Bibliografía

1. Yoon Young J, Kye Hyang L. Transient splenic lesion of the corpus callosum in a case of benign convulsion associated with rotaviral gastroenteritis. *Korean J Pediatr.* 2010;53:859-62.
2. Natsume J, Naiki M, Yokotsuka T, Sofue A, Ikuta T, Kondo Y, et al. Transient splenic lesions in children with benign convulsions with gastroenteritis. *Brain Dev.* 2007;29:519-21.
3. Kato Z, Orii KE, Morimoto M, Sasai H, Funato M, Sawatari S, et al. A transient lesion in the corpus callosum during rotavirus infection. *Pediatr Neurol.* 2009;41:467-9.