

症例報告

フィンゴリモド投与 10 日後に多巣性白質病変を呈し急性増悪を示した
視神経脊髄炎関連疾患 (NMOSD) の 1 例

伊崎 祥子¹⁾* 成川 真也¹⁾ 久保田昭洋¹⁾
三井 隆男¹⁾ 深浦 彦彰¹⁾ 野村 恭一¹⁾

要旨：症例は抗アクアポリン 4 (AQP4) 抗体陽性の視神経脊髄炎関連疾患 (NMOSD) の 49 歳女性である。フィンゴリモド (1.25 mg/日) 投与を開始し、治療 10 日後に急激な意識障害、失語症、右半側空間無視、右片麻痺が出現し、多巣性白質病変を呈し急性増悪をみとめた。抗 AQP4 抗体陽性の NMOSD 症例へのフィンゴリモド投与は、症状の急激な増悪をみとめる可能性があることを報告する。

(臨床神経 2013;53:513-517)

Key words：視神経脊髄炎関連疾患 (NMOSD)、フィンゴリモド (FTY720)、抗 AQP4 抗体、多発性硬化症

はじめに

抗アクアポリン 4 (AQP4) 抗体陽性の視神経脊髄炎関連疾患 (NMOSD) にフィンゴリモド (FTY720, 1.25 mg/日、本邦ならびに欧州、北米地区でのフィンゴリモドの承認容量は 0.5 mg/日である) 投与、治療 10 日後に急激な意識障害、失語症、右片麻痺をみとめ、NMOSD¹⁾ の急性増悪を呈した症例を経験した。フィンゴリモドは、リンパ球が 2 次リンパ組織から移出する過程で重要な役割を果たしているスフィンゴシン 1-リン酸 (S1P) 受容体 1 (S1P₁ 受容体) に機能的アンタゴニストとして作用し、リンパ球の移出を抑制し、再発寛解型 MS に対して再発抑制効果を発揮する新しい経口薬剤で、2011 年 11 月から保険適応されている²⁾。

今回、われわれはフィンゴリモド治療後に劇症型を呈した NMOSD の症例を経験し、フィンゴリモドが抗 AQP4 抗体陽性症例において NMOSD の症状増悪を惹起する可能性が示唆された。

症 例

症例：49 歳、女性

主訴：頭痛、意識障害

既往歴：橋本病 (46 歳)。

現病歴：2005 年 8 月、感冒後に意識障害が出現し急性散在性脳脊髄炎 (acute disseminated encephalomyelitis; ADEM) と診断し、ステロイドパルス療法で改善した。同年 12 月に構音障害、右上肢麻痺、右顔面感覚鈍麻が出現し、頭部 MRI

T₂ 強調画像で多発する高信号域と Th11-12 に T₂ 強調画像で高信号をみとめ、血液検査や脳脊髄液検査、オリゴクローナルバンド (OCB) 陽性の結果から他疾患は考えがたく、多発性硬化症 (MS) と暫定診断した。2006 年 8 月に大脳と胸髄で再発をみとめたが、longitudinal extensive spinal cord lesions; LESCL はみとめなかった。橋本病の自己抗体が陽性であったため、インターフェロン治療をふくめ再発予防の治療は導入されず外来で経過観察されていた。2008 年に抗 AQP4 抗体陽性が判明したが、全経過を通して視神経障害はみとめず、3 椎体以上の脊髄障害もなかったことから、抗 AQP4 抗体陽性であったが McDonald 診断基準 (2005 年改定) を満たしていたため MS の診断がより支持された。2008 年 9 月にフィンゴリモド (FTY720) 治験の国内基本試験に導入された (なお、本治験では除外基準として脊髄の長大病変は記載されていたが、抗 AQP4 抗体の有無については言及されていなかった)。2009 年 3 月上旬 (X-10 日) に継続投与試験の初回治験薬 (実薬 1.25 mg/日) が投与された。X-1 日食欲がないことを主訴に外来を受診したが帰宅、同日の夜間から間欠的な頭部全体の鈍痛が出現した。市販の鎮痛薬を内服したが症状が改善しないため、X 日 (第 1 病日) に外来を受診、その際に軽度の意識障害をみとめたため緊急入院した。

入院時現症：身長 156 cm、体重 48 kg、体温 35.6°C、血圧 104/43 mmHg、脈拍 56 回/分・整、胸腹部異常なし、皮疹なし。

神経学的所見：意識 I-1 (JCS)、以前からある構音障害をみとめる他、髄膜刺激症候、脳神経、運動系に異常所見はなく、感覚系は評価困難、協調運動は両側で正常、腱反射は四肢で左右差なく亢進をみとめ、病的反射は陰性であった。明らかな膀胱直腸障害はみとめなかった。

*Corresponding author: 埼玉医科大学総合医療センター神経内科 (〒 350-0844 埼玉県川越市大字鴨田 1981)

¹⁾ 埼玉医科大学総合医療センター神経内科

(受付日：2012 年 8 月 22 日)

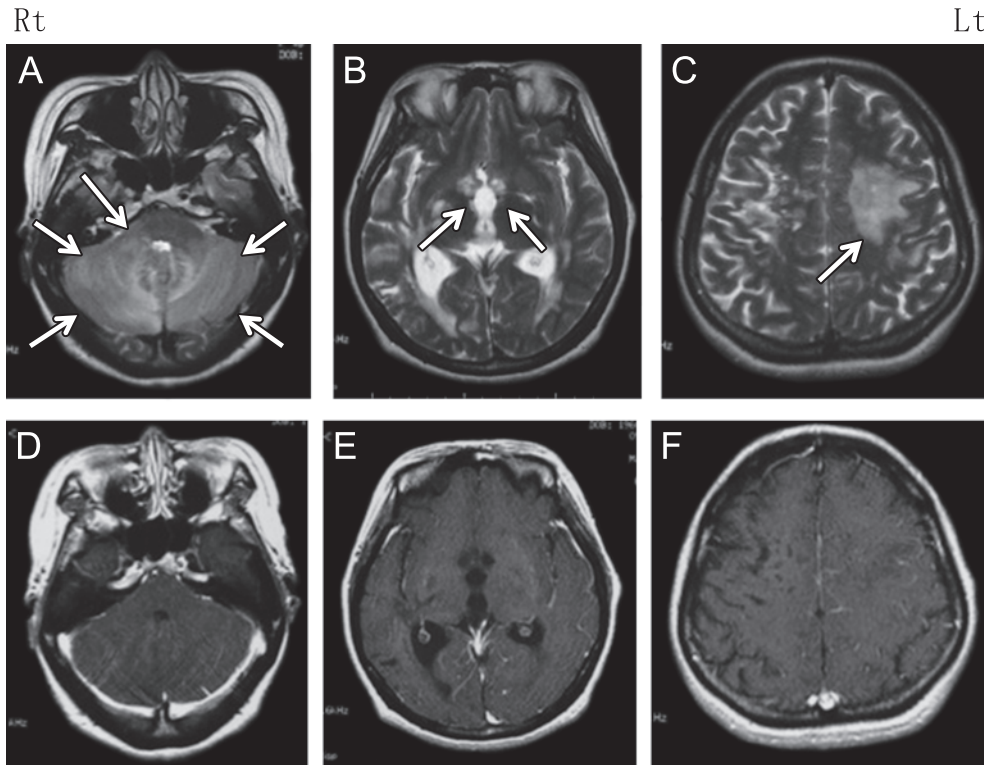


Fig. 1 Brain magnetic resonance image (MRI) findings 1 day after admission.

A, B, C: T₂-weighted image (Axial, 1.5 T; TR 5,000 ms, TE 103/Ef ms). Brain MRIs show high intensity in bilateral cerebellar hemispheres, vermis cerebelli, right middle cerebellar peduncle, bilateral third periventricle, and deep white matter in the left front-parietal lobe (arrows). D, E, F: Gadolinium-enhanced T₁-weighted images (Axial, 1.5 T; TR 400 ms, TE 20 ms) show slight enhancement in the left front-parietal lobe.

検査所見：尿は異常所見なし。末梢血ではリンパ球 280/ μ l (白血球数 7,000/ μ l, リンパ球 4%) と著明低値。生化学検査では尿酸 1.1 mg/dl と低値をみとめたが、肝機能、腎機能、電解質、糖代謝、脂質代謝に異常所見はみとめなかった。自己抗体は抗甲状腺ペルオキシダーゼ抗体 131.0 IU/ml と高値、抗 ds-DNA 抗体、抗 SS-A 抗体、抗 CL-IgG 抗体、抗サイログロブリン抗体は陰性で、甲状腺ホルモンは正常であった。ANA は 80 倍、NSE、可溶性 IL-2 受容体 (sIL-2R) は正常範囲。ウイルス検査では HIV 陰性、髄液 JC ウイルス -PCR は陰性であった。単純ヘルペス、帯状疱疹、麻疹、風疹、インフルエンザ、EB ウイルスは既感染を示唆する所見であった。第 2 病日に施行した脳脊髄液検査では、初圧 170 mm H₂O、水様透明、細胞数 6/mm³ (単核球 4)、蛋白 84 mg/dl、糖 74 mg/dl (髄液/血糖比 74%)、IgG index 0.78、細胞診は class I であった。

経過：入院翌日 (第 2 病日) に意識 II-30 (JCS) になり、点滴ラインを嘔み、ベッド柵に掴まっておき上がろうとする不穏行動、失語症、右半側空間無視、右不全麻痺が出現した。第 2 病日に施行した頭部 MRI 検査で、T₂ 強調画像で両側小脳半球、小脳虫部、中小脳脚、第 3 脳室周囲、左前頭頭頂部の深部白質に、新たに高信号の病変をみとめ、左前頭頭頂部では軽度の gadolinium 造影効果のみとめた (Fig. 1)。MRI 検査後、直ちにメチルプレドニゾロン (1,000 mg/日) による

ステロイドパルス療法を 5 日間施行した。ステロイド単独では治療効果が乏しく、第 5 病日から大量免疫グロブリン静注療法 (400 mg/kg/日, 5 日間) を開始。第 9 病日から自発開眼、右不全麻痺の改善をみとめ、指示に従った運動が可能になったが、復唱や物品呼称は不能であった。第 11 病日から 2 回目のメチルプレドニゾロン (1,000 mg/日, 3 日間) によるステロイドパルス療法を開始、第 14 病日から失語症は増悪し、「あーあー」という発声や意味不明の言語になった。第 24 病日から血漿処理量 1,500 ml, TR350 をもちいた免疫吸着療法 (IAPP) を 1 クール (週に 3 回) 施行し、第 30 病日から 3 回目のメチルプレドニゾロン (500 mg/日, 6 日間) によるステロイドパルス療法を施行、意識障害ならびに失語症、右片麻痺はゆっくり改善した。後療法としてプレドニゾロン 40 mg/日から 15 mg/日までゆっくり漸減、第 34 病日頃から復唱が可能になり、意識は I-2 に改善、徐々に食事摂取が可能になったが、時に自分の思い通りにならないと奇声をあげ、布団をかぶってふて寝するような異常行動が続いた。第 107 病日からタクロリムス 1 mg/日を開始し、トラフ濃度 3~5 ng/ml を目標に徐々に漸増し 3 mg/日とした。同時期から見当識が保たれるようになり、会話も成立するようになった。第 150 病日から売店に行き一人で買い物ができるようになり、第 180 病日に退院した (Fig. 2)。以後、プレドニ

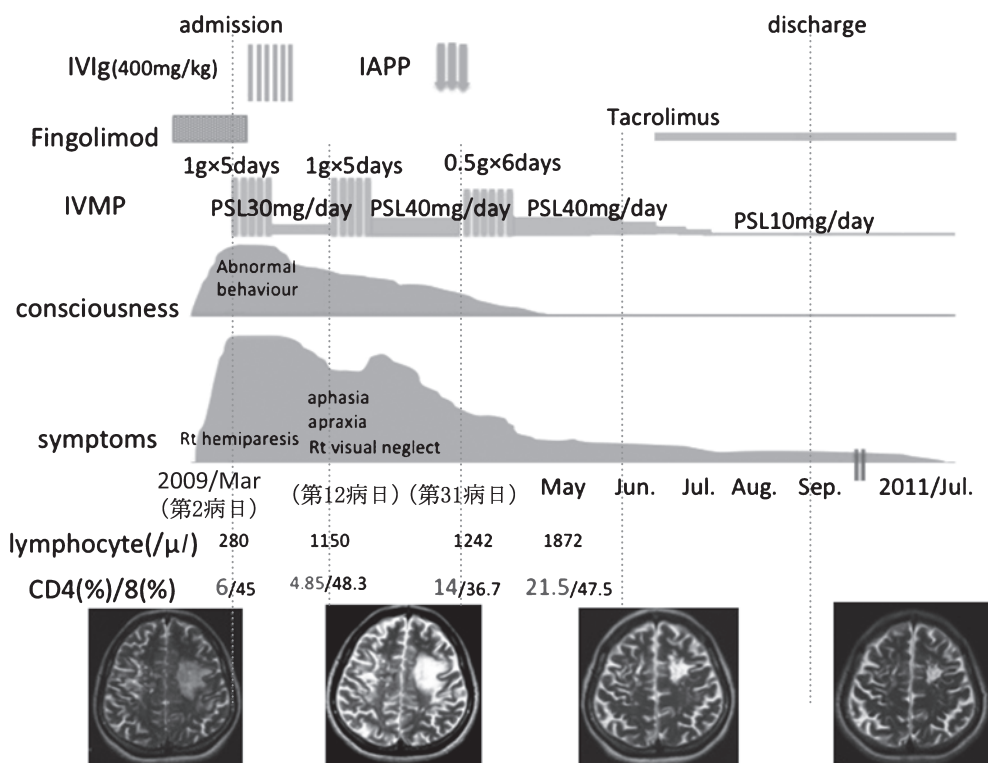


Fig. 2 Clinical course.

IVMP = intravenous methylprednisolone, PSL = prednisolone, IVIg = intravenous immunoglobulin, IAPP = immunoadsorption plasmapheresis.

ゾロン 15 mg/日とタクロリムス 3 mg/日の治療を継続しているが、今日まで症状の増悪や再発はみとめていない。

考 察

本症例は当初 ADEM で発症、その後再発をくりかえしたことにより MS と暫定診断、フィンゴリモド (FTY720) 投与を開始し、治療 10 日後に意識障害をともなう多巣性白質病変を呈し NMOSD の急性増悪がうたがわれた 1 例である。本症例は抗 AQP4 抗体陽性であるが、視神経障害を呈さず、3 椎体以上の脊髄病巣も確認できず、2006 年 Wingerchuk ら³⁾ の NMO の診断は合致しない。また、神経症状の再発をきたし、脳 MRI の T₂ 強調画像や FLAIR で複数の病変を確認したが、基底核、第 3 脳室周囲、視床下部に異常信号をみとめ、OB は陽性であったが抗甲状腺ペルオキシダーゼ抗体や抗核抗体が陽性であることより MS としても非典型的で、2007 年の Wingerchuk らの診断基準⁴⁾ に照らし合わせれば NMOSD として分類するのが妥当と考える。本症例は抗 AQP4 抗体陽性の NMOSD で、フィンゴリモド (FTY720) 高用量 (1.25 mg/日) 服用 10 日後に、急激な意識障害、失語症、右片麻痺を呈し皮質下白質に多巣性の病変を呈した症例で、新たにみとめた病巣は NMOSD においてみとめられる部位⁵⁾ でもあり、劇症型を呈した NMOSD と判断した。

本例のように急激に多巣性の白質病変をきたす疾患として、ADEM、可逆性後白質脳症候群 (posterior reversible encephalopathy syndrome; PRES)、HIV 脳症、中枢神経系悪性リンパ腫、進行性多巣性白質脳症 (progressive multifocal leukoencephalopathy; PML) などが挙げられる。本例は、ADEM にみとめる先行感染はなく、PRES においてみとめる著明な血圧の変動もなく、短期間で改善しなかったため積極的には考えられなかった。治験中のため白血球数やリンパ球数は知りえなかったが、入院時測定の上末梢血リンパ球サブセットで CD4 リンパ球が著明に低下し、HIV 脳症もうたがったが HIV 抗体は陰性であった。この CD4 リンパ球数の低下はフィンゴリモドの副作用であったと考える。中枢神経系悪性リンパ腫に関して生検は未施行であるが、sIL-2R は正常範囲であり、臨床経過からみてもリンパ腫は考えにくかった。PML に関して JC ウイルス抗体は陰性であった。本例はフィンゴリモド服用 10 日後の治療開始早期に急激な意識障害、失語症、右片麻痺と多巣性白質病変をみとめ、急激な悪化、病巣部位が両側小脳半球、小脳虫部、中小脳脚、第 3 脳室周囲、左前頭頭頂部の皮質下白質であり、これらの病巣は NMO の脳病巣に一致する部位⁵⁾ であることから劇症型を呈した NMOSD と最終診断した。

フィンゴリモドの主な副作用 (5%以上) として、国内第 II 相臨床試験 (基本試験) の 168 例の結果では、鼻咽頭炎

26.3%, 肝機能検査値異常 21.1%, 徐脈 5.3%, 悪心 5.3%, 咽頭炎 5.3%, 頭痛 5.3% などがある。重篤な副作用としては, ①感染症 (45.3%), ②徐脈性不整脈 (徐脈: 11.2%, 房室ブロック: 第 I 度から第 II 度 5%, 第 III 度 0.04%), ③黄斑浮腫 (0.6%), ④悪性リンパ腫 (頻度不明), ⑤可逆性後白質脳症症候群 (PRES), 頻度不明, ⑥虚血性および出血性脳卒中, 頻度不明, ⑦末梢動脈閉塞性疾患 (0.04%) の 7 つが挙げられている⁶⁾。このうち悪性リンパ腫は国内試験において 2 症例確認され, いずれも投与 10 ヶ月後, 3 年後に発症している⁷⁾。PRES に関しては, 海外臨床試験において, フィンゴリモド 5.0 mg (国内承認の 10 倍量にあたる) を投与されていた患者において治験 72 日後に発現が確認されている。フィンゴリモドの国内第 II 相試験がおこなわれた 168 例の再発寛解型 MS 患者のうち, 抗 AQP4 抗体が陽性であったのは 4 例で, その 4 例全例において何らかの副作用をみとめ, 治験が中止になっている。その内容は, 症例 1 (0.5 mg/日) は徐脈, 症例 2 (1.25 mg/日) は 5 日, 83 日後に MS を再発, 症例 3 (0.5 mg/日) は 29 日後に NMO 再発, 症例 4 (1.25 mg/日: 本例) は 10 日後に多巣性白質病巣の再発をみとめた。

本症例のように, 抗 AQP4 抗体陽性症例でフィンゴリモド服用後早期に意識障害をともなう多巣性白質病巣をみとめた報告は国内でははじめてである。近年, フィンゴリモド服用により白質病変の増悪をみとめる症例が 2011 年の ECTRIMS のポスター発表 (Poster No. 534) で報告され, 韓国からも本例と同様な多巣性白質病変をみとめた 41 歳男性例が報告された⁸⁾。Min らは NMOSD にフィンゴリモドを投与し, 治療 2 週後に右前頭葉, 頭頂葉にわたる広範な白質病変をみとめ, NMOSD が急激に悪化したと報告している。

本例は, 実薬 (1.25 mg/日) 投与後 10 日後に意識障害で入院したが, 入院時は治験中であり, 白血球分画は表示されず, リンパ球数は不明であった。第 4 病日に施行した末梢血リンパ球サブセットの検討では, CD4 細胞は 6%, CD8 細胞は 45% で著明に CD4 細胞が低下していた。治験薬中止, 治療後に CD4 細胞は徐々に上昇をみとめた (Fig. 2)。本例の神経症状の悪化が NMOSD 自然経過による再発の可能性は否定できないが, インターフェロン (IFN) やナタリズマブでも抗 AQP4 抗体陽性患者への投与で症状が増悪することが報告されている⁹⁾¹⁰⁾。ナタリズマブの投与では末梢血中の CD138 陽性 plasma cell が増えたことで体内を循環する抗 AQP4 抗体が増加した可能性や, 炎症性サイトカインの IL-6, IL-17, IFN γ の産生する T 細胞が増加した可能性が指摘されている¹⁰⁾。本症例では抗 AQP4 抗体の経時的な変化はみてもならず髄液中の抗 AQP4 抗体も未測定のため plasma cell の関与については不明である。

フィンゴリモドは MS の動物モデルである実験的自己免疫性脳脊髄炎 (experimental autoimmune encephalomyelitis; EAE) で末梢血中 effector memory T cell は減少させるが memory T cell の数は減らさないと報告がある。また MS 患者においても末梢血 T 細胞からの IL-17 産生を抑制したり, CC7 陽性 naïve T cell と central memory T cell の体内循環を制御するとの報

告もある¹¹⁾¹²⁾。しかし本症例は NMOSD で症状の増悪をみとめた。NMO ではフィンゴリモドの IL-17 や Th1, Th17 細胞に対する影響は十分に解明されていないが, NMO の急性増悪期に IL-6, IL-17 が上昇することがすでに報告されており⁹⁾¹³⁾, フィンゴリモドがそれらの上昇に関与した可能性がある。さらに, フィンゴリモドのアストロサイトへの直接作用として, NMO における, すでに障害されたアストロサイトの異常活性化や血液脳関門の透過性に影響を与えた可能性は否定できない。

本例は, フィンゴリモド服用により NMOSD が急性増悪する可能性を示した症例報告であり, 抗 AQP4 抗体陽性症例へのフィンゴリモド投与は注意を要するものと推察された。

本報告の要旨は, 第 200 回日本神経学会関東地方会で発表し, 会長推薦演題に選ばれた。

※本論文に関連し, 開示すべき COI 状態にある企業, 組織, 団体はいずれも有りません。

文 献

- 1) Pittock SJ, Lennon VA, Krecke K, et al. Brain abnormalities in neuromyelitis optica. *Arch Neurol* 2006;63:390-396.
- 2) 野村恭一. 多発性硬化症の新治療戦略. *臨床のあゆみ* 2011; 90:19-20.
- 3) Wingerchuk DM, Lennon VA, Pittock SJ, et al. Revised diagnostic criteria for neuromyelitis optica. *Neurology* 2006; 66:1485-1489.
- 4) Wingerchuk DM, Lennon VA, Lucchinetti CF, et al. The spectrum of neuromyelitis optica. *Lancet Neurol* 2007;6:805-815.
- 5) Eichel R, Meiner Z, Abramsky O, et al. Acute disseminating encephalomyelitis in neuromyelitis optica: closing the floodgates. *Arch Neurol* 2008;65:267-271.
- 6) 田辺三菱製薬. イムセラ®カプセル 0.5mg 総合製品情報. <http://imu-navi.net/medical/info/outline/images/outline.pdf>
- 7) 医薬食品局審査管理課. フィンゴリモド 審議結果報告書. 2011. p.87. http://www.info.pmda.go.jp/shinyaku/P201100158/400315000_22300AMX01214000_A100_1.pdf#search='フィンゴリモド塩酸塩+審議結果報告書'
- 8) Min JH, Kim BJ, Lee KH. Development of extensive brain lesions following fingolimod (FTY720) treatment in a patient with neuromyelitis optica spectrum disorder. *Mult Scler* 2012; 18:113-115.
- 9) Tanaka M, Tanaka K, Komori M. Interferon-beta (1b) treatment in neuromyelitis optica. *Eur Neurol* 2009;62:167-170.
- 10) Kleiter I, Hellwig K, Berthele A, et al. Failure of natalizumab to prevent relapses in neuromyelitis optica. *Arch Neurol* 2012; 69:239-245.
- 11) Brinkman V. FTY720 (Fingolimod) in Multiple Sclerosis: therapeutic effects in the immune and the central nervous system. *Br J Pharmacol* 2009;158:1173-1182.
- 12) Chiba K, Kataoka H, Seki N, et al. Fingolimod (FTY720), the sphingosine 1-phosphate receptor modulator, as a new therapeutic drug in multiple sclerosis. *Inflamm Regen* 2011; 31:167-174.
- 13) Uzawa A, Mori M, Arai K, et al. Cytokine and chemokine profiles in neuromyelitis optica: significance of interleukin-6. *Mult Scler* 2010;16:1443-1452.

Abstract

A case of neuromyelitis optica spectrum disorder developing a fulminant course with multiple white-matter lesions following fingolimod treatment

Shoko Izaki, M.D.¹⁾, Shinya Narukawa, M.D.¹⁾, Akihiro Kubota, M.D.¹⁾, Takao Mitsui, M.D.¹⁾, Hikoaki Fukaura, Ph.D.¹⁾ and Kyoichi Nomura, Ph.D.¹⁾

¹⁾Department of Neurology, Saitama Medical Center

A 49-year-old female neuromyelitis optica spectrum disorder (NMOSD) patient with positive anti-aquaporin 4 (AQP4) antibody was treated with fingolimod (FTY720). Ten days later, she developed acute disturbance of consciousness, aphasia, right hemi-spatial neglect, and right hemiparesis. Brain MRI showed multiple white-matter lesions with slight Gadolinium enhancement. She was diagnosed of acute exacerbation of NMOSD. Thus, fingolimod may be associated with the development of a fulminant course in NMOSD patients with positive anti-AQP4 antibody

(Clin Neurol 2013;53:513-517)

Key words: neuromyelitis optica spectrum disorder, fingolimod (FTY720), anti-AQP4 antibody, multiple sclerosis
