

## 〈症例報告〉

## クモ膜下出血の術後せん妄にラメルテオンと抑肝散の併用が奏効したと考えられた1例

菊井 祥二<sup>1)2)</sup> 竹島多賀夫<sup>1)3)</sup>

**要約** 症例は68歳女性。突然の頭痛、嘔吐で発症し、意識レベルが低下し、自宅で倒れ、当院脳神経外科を救急受診。来院時、Japan coma scale (以下JCSと略す) II-30で中等度の左片麻痺がみられた。頭部CTで右側頭葉に4×5 cmの脳出血、3D-CT angiography および脳血管撮影で右中大脳動脈瘤の破裂と左中大脳動脈に2.8 mm大の未破裂動脈瘤がみられた。Hunt & Kosnik 分類 grade 3のくも膜下出血と評価され、緊急開頭クリッピング術および血腫除去術が施行された。術後2日目にはJCSII-2、改訂長谷川式簡易知能評価スケールは26点で軽度の左空間無視はあるが、左片麻痺は改善し、リハビリテーションで歩行可能になった。術後から不眠があり、トリアゾラム0.25 mg/日を服用していた。術後15日目に未破裂動脈瘤のクリッピング術が施行され、その術後から、「家に帰りたい」と大声で叫び、病棟ですれ違う人に抱きついたり、病院を勝手に抜け出し、迷子になっているところを何度も保護された。Memorial Delirium Assessment Scaleが16点の術後せん妄と考えられた。チアプリド150 mg/日を14日間継続したが効果がなかったため、第40病日から抑肝散7.5 g/日を追加し、トリアゾラムをラメルテオン8 mg/日に変更した。翌日から、大声で叫ばなくなり、服薬7日目には5点に減少し、問題行動もなくなり、入院約2カ月後には1点になり、ごく軽度の左空間無視を残して、自宅退院した。ラメルテオンの睡眠・覚醒リズムの改善作用が、抑肝散のせん妄抑制効果に相加的に作用した可能性が考えられた。高齢者の特に手術後の入院患者では、せん妄の出現頻度は高いが、エビデンスに基づいた治療指針は少ない。ラメルテオン、抑肝散はともに重篤な副作用はなく、過鎮静が危惧される高齢者のせん妄に対して積極的な使用が勧められる。

**Key words** : くも膜下出血, 術後せん妄, ラメルテオン, 抑肝散, 併用療法

(日老医誌 2013; 50: 546-549)

## 緒言

せん妄は軽度の意識混濁に加えて、幻覚や錯覚、不安や興奮、行動異常を伴う意識変容の代表的な形である。高齢者では大きな手術、脳血管障害急性期、心不全、肺炎などによってせん妄が引き起こされることが多く、高齢者における術後せん妄は外科治療において大きな問題である。エビデンスに基づいた治療指針は少ないが、一般的には向精神病薬が使用されている。特に非定型抗精神病薬は錐体外路症状などの重篤な副作用が少ないことから、せん妄治療における有用性が期待されている。しかし、これらの使用で、特に高齢者では傾眠や過鎮静のほか、QT延長のため、死亡率が増加することが報告されている<sup>1)</sup>。そのため、2005年に米国食品医薬品局(Food

and Drug Administration: 以下FDAと略す)はその使用に対し、警戒ないし注意を喚起している<sup>2)</sup>。

ラメルテオンは視交叉上核神経活動の抑制に関与するメラトニン受容体1型および睡眠・覚醒リズムの調整・保持に関与するメラトニン受容体2型に選択的に作用する鎮静作用によらない睡眠導入薬である<sup>3)</sup>。抑肝散は元来、子どもの夜泣き、痘の虫などの神経興奮状態の症状に処方されてきた漢方製剤であるが、近年、アルツハイマー型認知症やレビー小体型認知症のBPSD (behavioral and psychological symptoms of dementia) や日常生活動作を改善することを報告されている<sup>4)</sup>。

今回、われわれはクモ膜下出血の術後せん妄にラメルテオンと抑肝散の併用が奏効したと考えられた症例を経験したので報告する。

## 症例

患者: 68歳, 女性。

主訴: 激しい後頭部痛, 嘔吐, 左半身脱力。

1) S. Kikui, T. Takeshima: 富永病院神経内科

2) S. Kikui: 同 脳卒中センター

3) T. Takeshima: 同 頭痛センター

受付日: 2013. 2. 1, 採用日: 2013. 4. 11

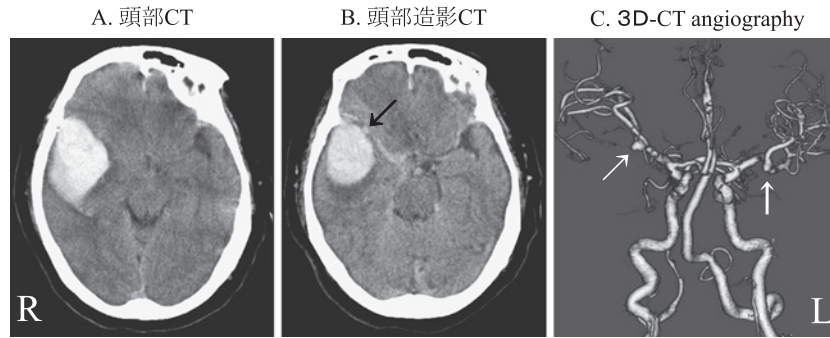


図1 入院時頭部 CT

## A 頭部 CT

右側頭葉に4×5 cmの脳内血腫がみられる。

## B 造影 CT

右中大脳動脈瘤が脳出血に接している像がみられる。

## C 3D-CT angiography

右中大脳動脈の破裂動脈瘤 (5.3 mm 大) と左中大脳動脈の未破裂動脈瘤 (2.8 mm 大) が認められる。

既往歴：60歳；高血圧，64歳；甲状腺機能亢進症，66歳；心房細動。

家族歴：特記事項なし。

現病歴：2011年10月某日，午前2時頃，自宅で突然，激しい後頭部痛と嘔吐とともに左上下肢の脱力があり，転倒し，呼びかけに対する反応が徐々に悪くなり，同日，当院脳神経外科を救急受診し，脳卒中センターに緊急入院した。

入院時現症：身長147.0 cm，体重70.0 kg，体温36.7℃，血圧176/95 mmHg，脈拍82回/分・不整，心音，呼吸音に異常はなかった。意識レベルはJapan coma scale (以下JCSと略す)はII-30で，中等度の項部硬直がみられた。運動系は中等度の左片麻痺がみられ，深部反射は左上下肢で軽度亢進していた。病的反射はなかった。

入院時検査所見：血液検査は末梢血，生化学，甲状腺機能，検尿には異常はなく，INRは0.88であった。心電図は心房細動がみられ，胸部レントゲンでは軽度の左室肥大がみられた。頭部CT (図1A)で右側頭葉に4×5 cmの脳内血腫がみられ，造影CT (図1B)で右中大脳動脈瘤が脳出血に接している像がみられた。3D-CT angiography (図1C)および脳血管撮影で右中大脳動脈の破裂動脈瘤 (5.3 mm 大) と左中大脳動脈の未破裂動脈瘤 (2.8 mm 大) が確認された。

入院後経過：Hunt & Kosnik 分類の grade 3 のくも膜下出血と評価され，ただちに右中大脳動脈瘤に対するクリッピング術および血腫除去術が施行された。第2病日には意識レベルはJCSI-2まで改善し，改訂長谷川式簡易知能評価スケールは26点であった。第3病日には左空間無視はみられるが，左片麻痺は改善し，リハビリテー

ションで歩行可能になった。第7病日から，不眠があり，トリアゾラム0.25 mg/日を服用しはじめた。ごく軽度の夜間不穏もあったが，第10病日に一般病棟へ転棟した後は消失した。左未破裂中大脳動脈瘤は大きさが2.8 mm 大であり，経過観察も勧めたが，本人および家人からクモ膜下出血の再発に対する恐怖から，早期のクリッピング術の希望があったので，第15病日にクリッピング術を施行した。術後合併症は生じなかったが，第20病日から，「家に帰りたい」と大声で叫び，病棟ですれ違う人に抱きついたり，病院を勝手に抜け出し，迷子になっているところを何度も保護された。Memorial Delirium Assessment Scale<sup>®</sup> (以下MDASと略す)が16点の術後せん妄と考えられた。チアプリド150 mg/日を開始し，14日間継続したが効果はみられなかった。第40病日から抑肝散7.5 g/日を追加した。ベンゾジアゼピン系睡眠薬の使用がせん妄を誘発している可能性も考慮し，トリアゾラムをラメルテオン8 mg/日に変更した。翌日から，大声で叫ばなくなり，服用7日目には5点に減少し，問題行動はなくなった。過鎮静や電解質異常などの副作用はみられず，入院約2カ月後には1点になり，ごく軽度の左空間無視を残して，自宅退院した。退院1カ月後の外来受診でせん妄はなかったため，抑肝散を中止した。さらに2カ月後には不眠の訴えもなくなったので，ラメルテオンも中止した。

## 考 察

本例はクモ膜下出血後に2回の開頭クリッピング手術を受け，2回目の手術5日後からせん妄を呈し，入院治療の継続に大きな支障をきたした。当初，抗ドーパミン

作用のあるチアプリドを14日間継続投与したが効果はなかった。過鎮静やFDAの勧告を考慮し、向精神病薬は選択せず、せん妄をきたしやすいトリアゾラムを中止し、抑肝散にラメルテオンを併用した。

ベンゾジアゼピン系薬剤は抗不安薬や睡眠薬として幅広く使用されている。そのなかでもトリアゾラムに代表される短時間作用型のベンゾジアゼピン系薬剤はせん妄を起こしやすく、代謝機能が低下している高齢者では血中濃度の持続による翌日へのもち越し効果もみられるので、さらにせん妄をきたしやすいと考えられる。

IwasakiらはBPSDを有するアルツハイマー型認知症やレビー小体型認知症などの認知症患者52例を対象としたランダム化単盲検比較試験で、抑肝散がBPSDのうち、興奮、易刺激性、攻撃性、幻覚といった症状に有効であることを報告している<sup>4)</sup>。また、Mizukamiらは、106例での無作為化クロスオーバー試験で、抑肝散のBPSDに対する有効性を示した<sup>5)</sup>。BPSDに対する効果の薬理学的背景として、興奮性アミノ酸神経系の代表であるグルタミン酸神経系に対し、過剰なグルタミン酸を除去し、神経保護作用を発揮することが報告されている<sup>7)</sup>。さらに、セロトニン神経伝達系に対する調節作用が考えられている。セロトニン1A受容体に対するパーシャルアゴニスト作用やセロトニン2A受容体のダウンレギュレーション作用が報告され、これらの作用が攻撃性や易刺激性などの精神症状の緩和に関連すると考えられる<sup>7)</sup>。セロトニン1A受容体作動薬はレム睡眠を抑制し、セロトニン2A受容体遮断薬は徐波睡眠を増やすという報告があり<sup>8)</sup>、抑肝散は睡眠・覚醒リズムの改善に寄与し、せん妄を改善する可能性が示唆された。

メラトニンにはせん妄予防のエビデンスがあり、外科手術が必要な65歳以上の腰椎骨折患者を、術前のメラトニン3mg補充療法群とプラセボ群<sup>9)</sup>、救急入院した65歳以上の患者をメラトニン0.5mg投与群とプラセボ投与群<sup>10)</sup>で比較したところ、いずれもメラトニン投与群でせん妄の発現リスクが有意に低下した。メラトニンの補充療法は手術後および重症度の高い患者において、睡眠・覚醒リズム調整作用、サーカディアンリズム障害の再同調作用、多大な抗酸化活性を有するのではないかと高い関心が持たれている<sup>11)</sup>。メラトニン受容体アゴニストであるラメルテオンのせん妄に対する効果をプラセボと比較した報告はないが、症例報告は散見される<sup>12)~14)</sup>。Kimuraらは3例のMDASが軽症から中等症のせん妄患者に、ラメルテオン8mgを投与し、7日目に全例でMDASが10点以下になり、効果が得られたと報告している<sup>14)</sup>。本例はラメルテオンと抑肝散の併用投与である

が、Kimuraらの報告と同様、翌日から効果を示し、7日間で症状が軽減している。

本例の術後せん妄の改善は自然経過やトリアゾラムの中止、あるいは抑肝散の単独効果である可能性も否定できないが、手術侵襲、特に本例のような頭蓋内手術後では、メラトニンの生合成・代謝に障害が起きることで睡眠・覚醒リズムが崩れ、せん妄を引き起こしやすい可能性があり、ラメルテオンを抑肝散と併用することで相加的に効果が得られたと推察された。ラメルテオン、抑肝散はともに重篤な副作用がなく、過鎮静が危惧される高齢者のせん妄患者に積極的な使用が勧められた。高齢者の特に手術後の入院患者では、せん妄の出現頻度は高いが、エビデンスに基づいた治療指針は少ない。本例は1例のみの報告であり、自然経過や従来の非定型抗精神病薬の使用で改善していた可能性も否定できないため、高齢者の術後せん妄患者を対象としたラメルテオンと抑肝散の併用の有効性の臨床試験を行い、エビデンスを出していく必要があると考えられた。

謝辞：本論文の執筆に当たり、多大な助言をいただきました富永病院脳神経外科、祖母井龍先生、富永良子先生、富永紳介先生に深謝いたします。

COI開示 本論文に関して、開示すべき利益相反状態は存在しない。

## 文 献

- 1) Glassman AH, Bigger JT Jr: Antipsychotic drugs: prolonged QTc interval, torsade de pointes, and sudden death. *Am J Psychiatry* 2001; 158: 1774-1782.
- 2) Food and Drug Administration. FDA public health advisory: Deaths with antipsychotics in elderly patients with behavioral disturbances <http://www.fda.gov/cder/drug/advisory/antipsychotics.htm> (accessed 11 April 2005).
- 3) 平井圭介, 加藤浩紀, 西川久夫, 行弘信仁, 西山啓次, 宮本政臣: 新薬紹介総説 メラトニン受容体作動薬ラメルテオン (ロゼレム錠8mg) の薬理作用と臨床試験成績. *日本薬理学雑誌* 2010; 136: 51-60.
- 4) Iwasaki K, Satoh-Nakagawa T, Maruyama M, Monma Y, Nemoto M, Tomita N, et al.: A Randomized, Observer-Blind, Controlled Trial of the Traditional Chinese Medicine Yi-Gan San for Improvement of Behavioral and Psychological Symptoms and Activities of Daily Living in Dementia Patients. *J Clin Psychiatry* 2005; 66: 248-252.
- 5) Mizukami K, Asada T, Kinoshita T, Tanaka K, Sonohara K, Nakai R, et al.: A randomized cross-over study of a traditional Japanese medicine (kampo), yokukansan, in the treatment of the behavioural and psychological symptoms of dementia. *Int J Neuropsychopharmacol* 2009; 12: 191-199.
- 6) Matsuoka Y, Miyake Y, Arakaki H, Tanaka K, Saeki T, Yamawaki S: Clinical utility and validation of the Japanese version of Memorial Delirium Assessment Scale in

- a psychogeriatric inpatient setting. *Gen Hosp Psychiatry* 2001; 23: 36-40.
- 7) 五十嵐康, 川上善治, 菅野仁美, 関口協二, 加瀬義夫: 抑肝散のグルタセロミン酸トランスポーター賦活作用とトニン1A受容体パーシャルアゴニスト作用. *脳* 21 2009; 12: 409-415.
- 8) Landolt HP, Wehrle R: Antagonism of serotonergic 5-HT 2A/2C receptors: mutual improvement of sleep, cognition and mood? *Eur J Neurosci* 2009; 29: 1795-1809.
- 9) de Jonghe A, van Munster BC, van Oosten HE, Goslings JC, Kloen P, van Rees C, et al.: The effects of melatonin versus placebo on delirium in hip fracture patients: study protocol of a randomised, placebo-controlled, double blind trial. *BMC Geriatr* 2011; 5: 11-34.
- 10) Al-Aama T, Brymer C, Gutmanis I, Woolmore-Goodwin SM, Esbaugh J, Dasgupta M: Melatonin decreases delirium in elderly patients: a randomized, placebo-controlled trial. *Int J Geriatr Psychiatry* 2011; 26: 687-694.
- 11) 伊藤敬雄: 入院時せん妄・不眠とラメルテオン. *日本臨床* 2012; 70: 907-913.
- 12) 津田顕洋, 河野美帆, 河野仁彦, 大橋優子, 佐野奈々, 渡邊壯一郎ほか: ラメルテオンがせん妄に奏功した老年入院患者の1例. *老年精神医学雑誌* 2012; 23(増刊): 217.
- 13) 阿部正人, 安部俊一郎, 高橋 淳: 2度目の左大腿骨骨折による入院に際し, zolpidemをramelteonに切り替えることによりせん妄の軽症化が認められた一例. *睡眠医療* 2012; 6: 299-303.
- 14) Kimura R, Mori K, Kumazaki H, Yanagida M, Taguchi S, Matsunaga H: Treatment of delirium with ramelteon: initial experience in three patients. *Gen Hosp Psychiatry* 2011; 33: 407-409.

### A combination of ramelteon and Yi-gan san successfully improved post-surgical delirium in a patient with subarachnoid hemorrhage

Shoji Kikui<sup>1)2)</sup> and Takao Takeshima<sup>1)3)</sup>

#### Abstract

A 68-year-old woman presented with a sudden severe headache, vomiting, and disturbed consciousness. She was admitted to the emergency room. Computed tomography (CT) revealed a hemorrhage in the right temporal lobe. Angiography demonstrated a ruptured aneurysm in the right middle cerebral artery (MCA) and an unruptured aneurysm in the left MCA. The subarachnoid hemorrhage was grade 3 (Hunt and Kosnik classification). Emergency craniotomy, clipping of the ruptured aneurysm and removal of the hematoma were performed. The left hemiparesis improved, and the patient was able to walk. We prescribed triazolam (0.25 mg/day) to treat the patient's insomnia. The unruptured aneurysm was additionally clipped on the 15th hospital day. After the second operation, the patient complained of delirium with restlessness, excitement, disorganized behavior, and sleep disturbance. Treatment with thiapride (150 mg/day) did not improve the delirium. We additionally administered Yi-gan san (7.5 g/day) and switched the triazolam to ramelteon (8 mg/day). The Memorial Delirium Assessment Scale score improved dramatically (from 16 at onset to 5 on day 7 and 1 at two months). Yi-gan san is reported to be effective for the treatment of behavioral and psychological symptoms of dementia. Ramelteon, a melatonin receptor agonist, is implicated in the regulation of the sleep-wake cycle. Ramelteon, unlike other hypnotic drugs, does not cause oversedation, rebound insomnia, withdrawal symptoms or dependence. In addition, we have noted no adverse effects, including oversedation or clinically significant changes in laboratory data, during combination therapy. A combination of ramelteon and Yi-gan san may therefore be beneficial in elderly patients with delirium, especially when there is a risk of oversedation.

**Key words:** *Subarachnoid hemorrhage, Post-surgical delirium, Ramelteon, Yi-gan san, Combination therapy* (Nippon Ronen Igakkai Zasshi 2013; 50: 546-549)

1) Department of Neurology, Tominaga Hospital

2) Stroke Center, Tominaga Hospital

3) Headache Center, Tominaga Hospital