

muscle volume. However, on few occasions the opposite phenomenon takes place that is, the so-called denervation hypertrophy. Such paradoxical situation has been described in the context of radiculopathies, anterior horn cell diseases (spinal muscular atrophy, post-polio syndrome) and chronic neuropathies (Chang et al., 2008; Gutmann, 1996). Here, we report a case of focal hyperhidrosis symptomatic to a lumbar radiculopathy.

A 52-year-old woman presented to outpatients with a 12-month history of excessive sweating – which she was finding unbearably embarrassing – over the lateral aspect of the right leg in association with occasional low back pain and paresthesias irradiated down the thigh, following the distribution of the L5 dermatome. On exam, we found reduced knee and ankle jerks on the right side. A spinal MRI showed an L4-L5 posterior-medial disc prolapse, whilst neurophysiological studies were in keeping with a chronic right L5 radiculopathy. The Minor test demonstrated hyperhidrosis on the L5 dermatome (Fig. 1). Skin biopsy was normal. Idiopathic focal hyperhidrosis, idiopathic unilateral circumscribed hyperhidrosis, Ross syndrome, nevus sebaceus of Jadassohn, sudoriparous angioma, nevus sudoriparous, glomus tumor, rubber bleb naevi, POEMS syndrome, eccrine nevus, eccrine angiomatous hamartoma were all reasonably ruled out either on clinical or histological grounds. 200 UI of botulinum toxin in the affected areas rendered the patient asymptomatic within a month.

Denervation is usually accompanied by a loss of function. The paradoxical hyperfunction seen in this case of denervation hyperhidrosis, and as mentioned previously, is related to neurogenic muscular hypertrophy known as denervation hypertrophy (Chang et al., 2008; Bernat and Ochoa, 1978; Pardal-Fernández et al., 2011). The pathophysiology remains speculative. Maybe, the denervation could play a significant role for the regulation of muscle mass, including an induction of compensatory hypertrophy (Bernat and Ochoa, 1978). Proliferating muscle cell nuclear antigen in denervation may lead to hypertrophy of slow-switch (type I) and slow tonic (type III) muscle fibers (Bakou et al., 1996). We didn't study in muscle biopsy accumulation or increasing amino-acid levels (Turner and Manchester, 1973). We have not found relevant bibliographical contributions in the understanding of pathophysiology of denervation hyperhidrosis. Ultimately, the final underlying mechanism, probably common, is yet to be found.

The correct diagnosis and treatment of hyperhidrosis rests on finding and defining specifically the anatomical site responsible for the excessive sweating. In this sense, the Minor test crucially helps in guiding the site where botulinum toxin needs to be injected. To our knowledge, this is the first description of focal hyperhidrosis occurring as a direct result of a radiculopathy.

Disclosure of interest

The authors declare that they have no conflicts of interest concerning this article.

REFERENCES

- Bernat JL, Ochoa JL. Muscle hypertrophy after partial denervation: a human case. *J Neurol Neurosurg Psychiatry* 1978;41(8):719–25.
- Chang DG, Magee E, Hughes T. Denervation hypertrophy in lumbosacral radiculopathy. *J Neurol Neurosurg Psychiatry* 2008;79:1170.
- Hurley HJ. Diseases of the endocrine sweat glands. In: Bologna JL, Jorizzo JL, Rapini RP, editors. *Dermatology*. New York: Elsevier Limited; 2003. p. 567–76.
- Gutmann L. AAEM minimonograph#46: neurogenic muscle hypertrophy. *Muscle Nerve* 1996;19:811–8.
- Pardal-Fernández JM, Beato-Pérez JL, Lozano-Setién E, Iniesta-López I. Denervation hypertrophy in L5 radiculopathy. *Rev Neurol (Paris)* 2011;167(6–7):545–6.
- Bakou S, Cherel Y, Gabinaud B, Guigand L, Wyers M. Type-specific changes in fibre size and satellite cell activation following muscle denervation in two strains of turkey (Meleagris gallopavo). *J Anat* 1996;188(Pt 3):677–91.
- Turner LV, Manchester KL. Effects of denervation hypertrophy in rat diaphragm muscle on the activity of ribosomes and sap fractions in protein synthesis. *Biochem Biophys Acta* 1973;299(4):612–20.

J.M. Pardal-Fernández*

Department of neurophysiology, university general hospital, 37, C/Hermanos Falcó, 02006 Albacete, Spain

M.L. Martínez-Martínez

E. Escario-Travesedo

M. Rodríguez-Vázquez

Department of dermatology, university general hospital, 37, C/Hermanos Falcó, 02006 Albacete, Spain

*Corresponding author.

E-mail address: josempardal@yahoo.es

(J.M. Pardal-Fernández)

Received 9 April 2013

Received in revised form 23 April 2013

Accepted 24 April 2013

Available online 19 November 2013

0035-3787/\$ – see front matter

© 2013 Published by Elsevier Masson SAS.

<http://dx.doi.org/10.1016/j.neurol.2013.04.010>

Une crise d'épilepsie inaugurale révélant un syndrome de Sneddon



A first seizure revealing Sneddon's syndrome

Nous rapportons le cas d'une patiente de 54 ans, hypertendue depuis 1 an et sous contraception orale par Cérazette[®], qui présenta une première crise d'épilepsie partielle secondairement généralisée, morphéique, sans facteur déclenchant. Devant cette première crise, ont été réalisés un EEG, normal,

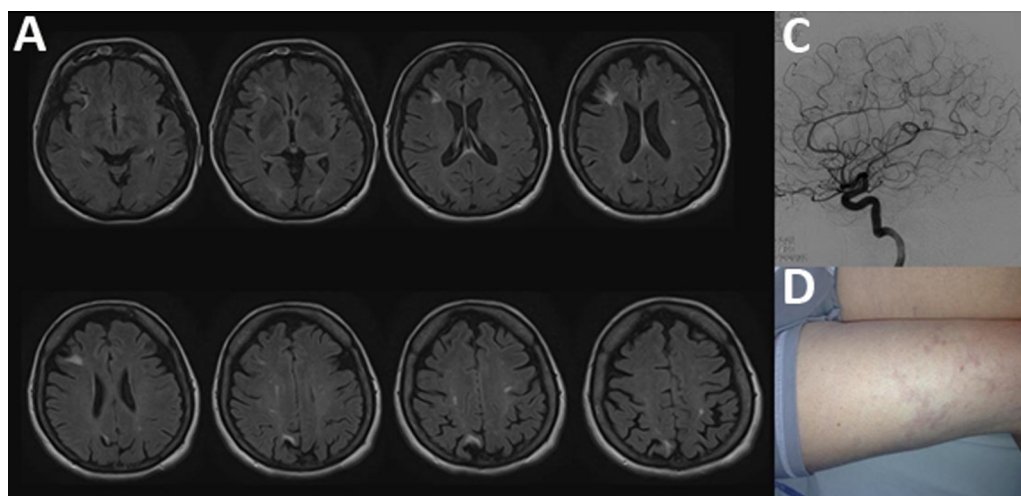


Fig. 1 – A. IRM cérébrale, coupe axiale Flair, retrouvant de nombreux hypersignaux corticaux et juxtacorticaux. B. Artériographie normale. C. Livedo racemosa sur la cuisse droite de la patiente. D.

et une IRM cérébrale, mettant en évidence plusieurs hypersignaux Flair juxtacorticaux (Fig. 1), ayant fait discuter une origine vasculaire ou inflammatoire. L'interrogatoire ne révéla aucun évènement neurologique antérieur ou signe extraneurologique, si ce n'est un antécédent de SEP chez une cousine. L'examen neurologique était dépourvu d'anomalie, par contre l'examen cutané mit en évidence un acrosyndrome et un livédo à mailles larges et irrégulières des membres et du tronc, négligé par la patiente depuis quelques années (Fig. 1). La ponction lombaire était normale, sans synthèse intrathécale d'immunoglobulines, de même que le bilan auto-immun comprenant les anticorps antiphospholipides et de thrombophilie. Le bilan cardiovasculaire comprenant électrocardiogramme, échographie des troncs supra-aortiques, et échographie trans-thoracique ne retrouva qu'une insuffisance mitrale légère. L'artériographie cérébrale ne retrouvait pas de sténose intra-cérébrale (Fig. 1). L'ensemble du bilan nous permit de conclure à un syndrome de Sneddon, non associé à un syndrome des antiphospholipides (SAPL), révélé par une crise d'épilepsie. En concertation avec la patiente, un traitement anticoagulant par antivitamine K fut entrepris, associé à un antiépileptique.

Le syndrome de Sneddon, vasculopathie thrombotique progressive non inflammatoire affectant les artères de petit et moyen calibre, est classiquement considéré comme une cause rare d'infarctus cérébral du sujet jeune. Le diagnostic est porté sur l'association d'un livédo racemosa et d'accidents ischémiques cérébraux, de siège cortical ou juxtacortical, constitués ou non, symptomatiques ou non (Francès et al., 1999). Le livédo racemosa précède, comme chez notre patiente, de plusieurs années l'atteinte neurologique et est caractérisé par un réseau irrégulier à mailles larges et ouvertes, touchant le tronc et membres, non déclive, non infiltré et permanent (Abouzahir et al., 2003). Un syndrome de Raynaud ou un acrosyndrome, une hypertension artérielle et une insuffisance mitrale sont souvent associés (Abouzahir et al., 2003). L'épilepsie est retrouvée assez fréquemment du fait du siège cortical des lésions (19 %, Tourbah et al., 1997), surtout si un

SAPL lui est associé, ce qui pourrait s'expliquer par une action proépileptogène des antiphospholipides sur le cortex (Tourbah et al., 1997 ; Francès et al., 1999). La porte d'entrée épilepsie dans le syndrome de Sneddon non associé à un SAPL n'a, à notre connaissance, jamais été décrite, probablement du fait de la difficulté à évoquer le diagnostic et à le confirmer en l'absence de critères diagnostiques, la biopsie de peau et l'artériographie étant souvent prises à défaut (Abouzahir et al., 2003 ; Francès et al., 1999). Il n'y a à ce jour aucun consensus thérapeutique, les corticoïdes et l'azathioprine s'étant avérés peu efficaces. Sont proposés les antiagrégants plaquettaires ou les anticoagulants, efficaces dans la prévention de la récurrence des infarctus cérébraux, surtout si un SAPL est associé (Abouza et al., 2003 ; Tourbah et al., 1997).

À côté de la classique porte d'entrée neurovasculaire, le syndrome de Sneddon peut être révélé par d'autres manifestations neurologiques, comme l'épilepsie ainsi que le démontre notre cas, les troubles cognitifs avec des descriptions récentes de pathologies démentielles inaugurales (Adair et al., 2001), voire les mouvements anormaux (Da Silva et al., 2005). L'examen cutané demeure un allié essentiel dans de nombreuses pathologies neurologiques et doit faire partie entière de l'examen physique.

Déclaration d'intérêts

Les auteurs déclarent ne pas avoir de conflits d'intérêts en relation avec cet article.

RÉFÉRENCES

- Abouzahir A, Bourazza A, Rafik R, Karouach K, Boutaleb N, Ouhabi H, et al. Sneddon's syndrome: 4 cases and a review of the literature. *Rev Neurol (Paris)* 2003;159:1156-62.
- Adair JC, Digre KB, Swanda RM, Hartshorne MF, Lee RR, Constantino TM, et al. Sneddon's syndrome: a cause of

- cognitive decline in young adults. *Neuropsychiatry Neuropsychol Behav Neurol* 1997;14:197–204.
- Da Silva AM, Rocha N, Pinto M, Alves V, Farinha F, Correia AP, et al. Tremor as the first neurological manifestation of Sneddon's syndrome. *Mov Disord* 2005;20:248–51.
- Francès C, Papo T, Wechsler B, Laporte JL, Biousse V, Piette JC. Sneddon syndrome with or without antiphospholipid antibodies. A comparative study in 46 patients. *Medicine (Baltimore)* 1999;78:209–19.
- Tourbah A, Piette JC, Benoît N, Iba-Zizen MT, Lyon-Caen O, Francès C. Clinical, biological and neuroradiological aspects of Sneddon's syndrome: 26 cases. *Rev Neurol (Paris)* 1997;153:652–8.

N. Collongues
J. De Seze
Service de neurologie, hôpitaux universitaires de Strasbourg,
avenue Molière, 67098 Strasbourg, France

*Auteur correspondant.
Adresse e-mail : aurelien.benoilid@chru-strasbourg.fr
(T. Willaume)

Reçu le 6 avril 2013
Reçu sous la forme révisée le 17 avril 2013
Accepté le 18 avril 2013
Disponible sur Internet le 26 novembre 2013

V. Quenardelle
T. Willaume
A. Benoilid

0035-3787/\$ – see front matter
© 2013 Publié par Elsevier Masson SAS.
<http://dx.doi.org/10.1016/j.neurol.2013.04.011>