

症例報告

ロメリジン投与にて脳梗塞抑制効果が示唆された cerebral autosomal dominant arteriopathy with subcortical infarcts and leukoencephalopathy (CADASIL) の 1 例

清水 久央^{1)*} 長見 周平¹⁾ 高橋 信行¹⁾

要旨：症例は 60 歳の男性である。54 歳時に左上下肢の麻痺にて来院。頭部 MRI にて右放線冠に新鮮梗塞を、両側基底核や大脳深部白質に陳旧性脳梗塞をみとめた。抗血小板薬を投与したが、4 度脳梗塞をくりかえした。家族歴から cerebral autosomal dominant arteriopathy with subcortical infarcts and leukoencephalopathy (CADASIL) をうたがい、*Notch3* 遺伝子検査をおこない診断にいたった。CADASIL に対して脳梗塞抑制効果が報告されているロメリジンを 2009 年 12 月から投与開始し、以後 3 年間脳梗塞の再発をみとめていない。通常 CADASIL には抗血小板薬の投与がおこなわれているがエビデンスはなく、脳出血を増加させるとの報告もあり注意が必要である。ロメリジンは治療の一つの選択肢として考慮する必要があると思われる。

(臨床神経 2014;54:22-26)

Key words：CADASIL, ロメリジン, 脳梗塞, 抗血小板薬, システイン残基

はじめに

Cerebral autosomal dominant arteriopathy with subcortical infarcts and leukoencephalopathy (CADASIL) は *Notch3* 遺伝子異常を病因とする、常染色体優性遺伝疾患である。遺伝性の脳卒中としてはもっとも高い頻度を呈する。その臨床像としては若年発症、家族歴、くりかえし生じる脳梗塞、白質脳症、片頭痛、認知症などが特徴としてあげられる。病理所見としては細小動脈の中膜筋細胞への granular osmiophilic material (GOM) の沈着が、血管平滑筋の変性、細小動脈の収縮能、拡張能の低下をひきおこし、脳梗塞発症につながると考えられている。

CADASIL の *Notch3* 遺伝子 exon3 の遺伝子変異の多くはシステイン残基が関連するものであるが、システイン残基が関連しない変異をもった症例の報告もみられるようになっている。これらは CADASIL variant と呼ばれることもあり、臨床症候に明確な相違はないが、MRI 画像上の特徴を有する^{1)~3)}。

CADASIL の治療としては確立されたものはなく、脳梗塞に準じて抗血小板薬が使用されることが多いが、片頭痛の治療に使用されるロメリジンに脳梗塞予防効果がある可能性が近年報告されている⁴⁾⁵⁾。本症例でもロメリジンを投与し、3 年間脳梗塞をみとめておらず、その臨床経過を報告する。

症 例

患者：60 歳男性

主訴：右上下肢麻痺、構音障害、嚥下障害

既往歴：特記事項なし。

家族歴：父親、兄、姉が同症 (Fig. 1)。大阪府出身。

現病歴：40 歳代から片頭痛や高血圧の病歴はあるが、治療を受けていない。2006 年 9 月、左上下肢の麻痺が出現し、当初初診となった。頭部 MRI 拡散強調画像にて右放線冠に高信号をみとめ新鮮梗塞と考えた (Fig. 2)。また両側基底核、深部白質を中心に T₂ 強調画像にて高信号をみとめた (Fig. 3)。

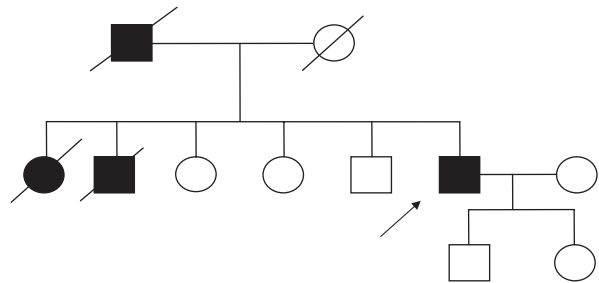


Fig. 1 A pedigree of the family.

The proband is indicated by the arrow. Affected family members with cerebral infarction are denoted by filled symbols. Slashed symbols indicate deceased family members.

*Corresponding author: 市立奈良病院神経内科 [〒 630-8305 奈良県奈良市東紀寺町 1 丁目 50 番 1 号]

¹⁾ 市立奈良病院神経内科

(受付日：2013 年 3 月 14 日)

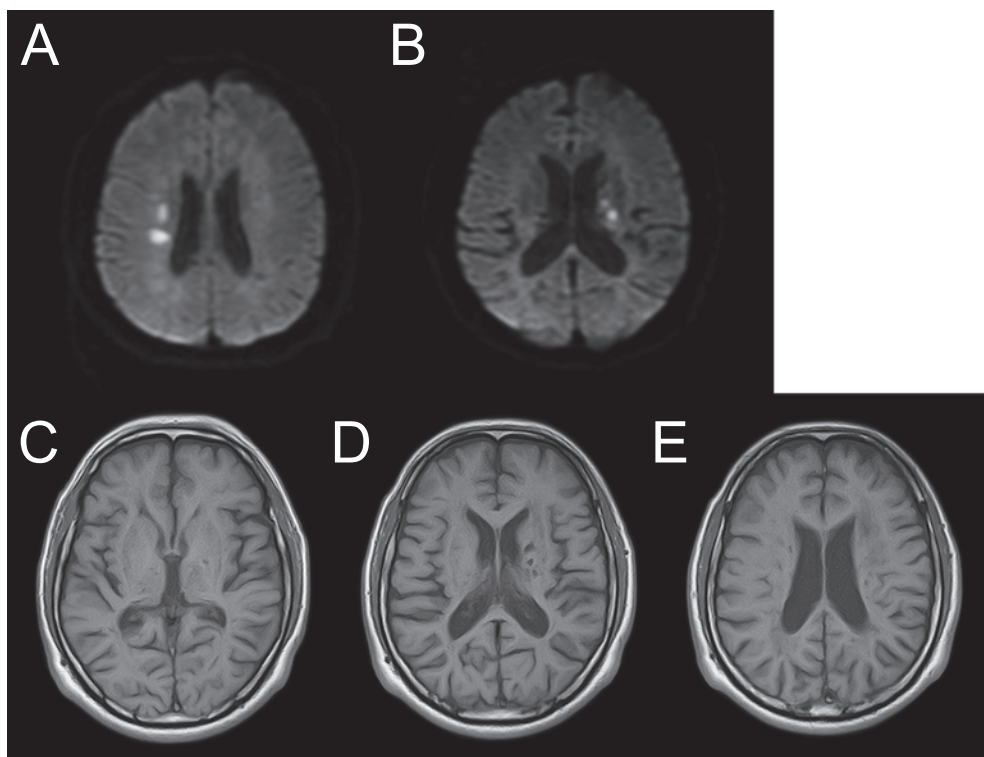


Fig. 2 Brain MRI.

A: Diffusion weighted image (axial, 1.5 T; TR 4,200 msec, TE 105 msec) shows high intensity lesions in the right corona radiata in September 2006. B: Diffusion weighted image (axial, 1.5 T; TR 4,200 msec, TE 105 msec) shows high intensity lesions in the left corona radiata in February 2008. C, D, E: T₁-weighted images (axial, 1.5 T; TR 4,200 msec, TE 105 msec) obtained in March 2009.

ラクナ梗塞の診断でオザグレルナトリウムを投与し、後遺症は残さず軽快した。以後アスピリン 100 mg を内服していたが、同年 11 月、左上下肢に軽度の麻痺が出現した。頭部 MRI 拡散強調画像にて右視床に高信号をみとめた。点滴加療をおこない、後遺症なく軽快した。抗血小板薬をクロピドグレルに変更した。2008 年 2 月にも右上下肢の麻痺、構音障害が出現した。頭部 MRI 拡散強調画像で左放線冠に新たな高信号をみとめた (Fig. 2)。MMT3 程度の右片麻痺が残存したが、4 ヶ月間のリハビリテーションの後、自宅退院となった。2009 年 2 月、嚥下障害や受け答えに時間がかかるなどの認知機能低下がしだいにみられるようになり、また頭部 MRI 拡散強調画像でも左放線冠に新たな高信号をみとめたため、同月当科入院となる。

入院時現症：身長 159 cm、体重 75 kg、血圧 155/103 mmHg、脈拍 94/min 整、体温 36.5°C であった。

高次脳機能は MMSE 24 点、Zung Self-Rating Depression Scale 48 (> 40) であった。構音障害、嚥下障害をみとめた。右上下肢 MMT3、左上下肢 MMT5、腱反射は右上下肢で亢進、筋緊張は右上下肢で亢進、Babinski 反射は右側陽性、感覚は表在覚、深部覚ともに正常であった。

入院時検査所見：全血算では白血球 4,620/ μ l、ヘモグロビ

ン 16.0 g/dl、血小板 11.2×10^4 / μ l、総コレステロール 251 mg/dl、HDL コレステロール 43 mg/dl、LDL コレステロール 181 mg/dl、中性脂肪 188 mg/d、HbA1c (JDS) 5.2% であった。血清学的検査では抗核抗体は陰性、MPO-ANCA は陰性、PR3-ANCA は陰性であった。抗 CL β 2GPI 抗体 2.8 U/ml、ループスアンチコアグラントは陰性であった。凝固系検査ではプロテイン C 102%、プロテイン S 149%、D-dimer 0.14 μ g/ml、AT-III 95%、TAT 1.8 ng/ml、またアミノ酸分画は正常であった。

頸動脈エコーでは IMT の肥厚やプラークなく、経胸壁心エコーでは軽度の左房拡大をみとめた。眼底所見は Scheie H1S1 と軽度の高血圧性変化をみとめた。頭部 MRI では橋、両側視床、大脳基底核から放線冠にかけて多数の T₂ 強調画像高信号、T₁ 強調画像低信号をみとめ、陳旧性脳梗塞と考えた。両側の大脳白質にびまん性に T₂ 強調画像高信号をみとめた (Fig. 2, 3)。MRA では頭蓋内血管に狭窄所見はなかった。T₂* 強調画像にて両側脳幹部、基底核に多数の低信号をみとめ、微小出血を示唆する所見であった (Fig. 4)。

入院後経過：アルガトロバンの点滴を開始し、抗血小板薬はクロピドグレルからアスピリン 100 mg、シロスタゾール 200 mg の併用に変更した。症候は悪化することなく経過した。本症例は高血圧や脂質異常症などの危険因子はあるが、

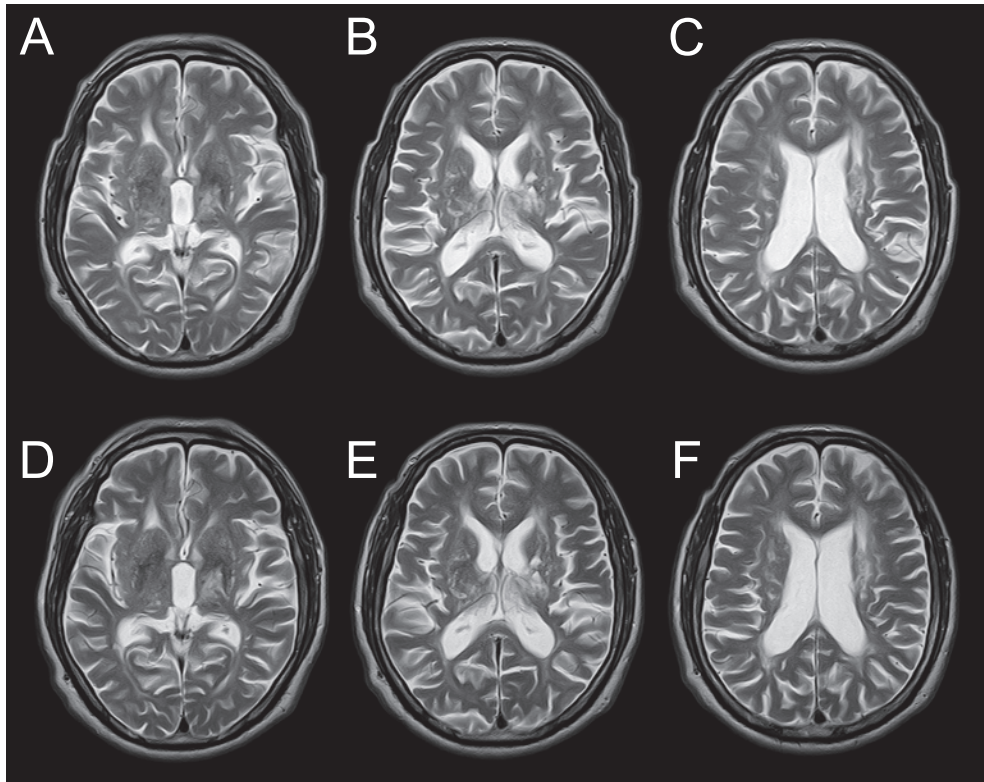


Fig. 3 Brain MRI changes in 3 years.

A, B, C: T₂-weighted images (axial, 1.5 T; TR 4,200 msec, TE 105 msec) obtained in March 2009, before treatment with lomerizine hydrochloride. D, E, F: T₂-weighted images (axial, 1.5 T; TR 4,200 msec, TE 105 msec) obtained in July 2012, after 3 years of treatment with lomerizine hydrochloride. There were no clinically significant changes after 3 years.

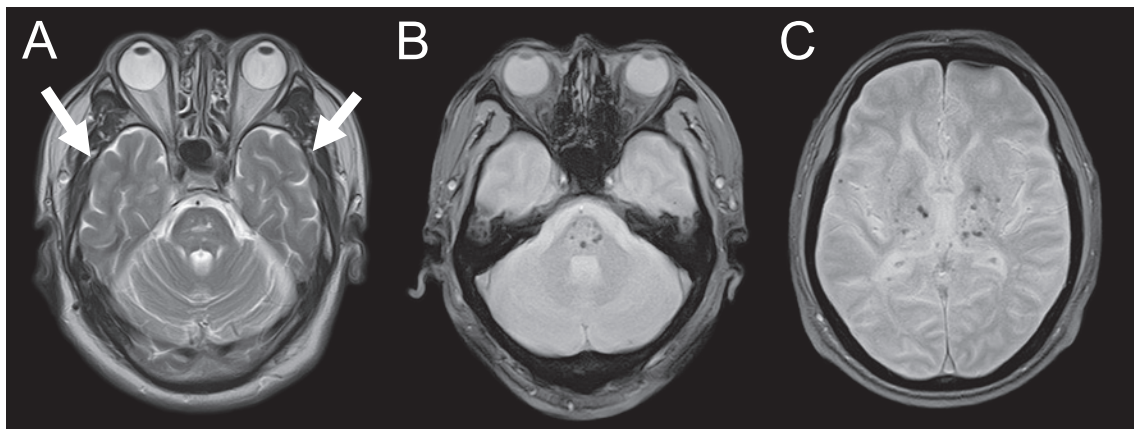


Fig. 4. Brain MRI.

A: T₂-weighted image (axial, 1.5 T; TR 4,200 msec, TE 105 msec). The arrows show the normal appearance of both temporal lobes. B, C: T₂*-weighted gradient-echo images obtained by magnetic resonance tomography (axial, 1.5 T; TR 555 msec, TE 15 msec), showing bilateral areas of microhemorrhage in the thalamus and basal ganglia and brainstem.

比較的若年であり頸部や頭蓋内血管の動脈硬化所見に乏しいにもかかわらず、脳梗塞をくりかえした。抗リン脂質抗体症候群やプロテインC、S欠乏症、AT-III欠乏症などの異常をみとめなかった。CADASILに特徴的な所見に乏しい面はあ

たが、父親および姉が40歳前後から脳梗塞をくりかえしていることから、CADASILの可能性を考慮し、Notch3の遺伝子検査をおこなった。Notch3遺伝子 exon3に既知の一塩基変異 (G > C, Arg75Pro) がみられた。これは既知の遺伝子変

異であるが、システイン残基が関連しない特異な遺伝子変異であった。

抗血小板薬の投与や危険因子の管理をおこなったが、2006年9月から2009年2月の3年間で明らかな症候を呈する脳梗塞を4度くりかえしている。また認知機能低下や嚥下機能障害などもみられるようになってきていることから、CADASIL に対して脳梗塞抑制効果が報告されているカルシウム拮抗薬のロメリジンの投与をおこなった。2009年12月からロメリジン5mgを投与開始し、2010年2月に10mgに増量した。副作用はみられなかったが、本人の希望により5mgを維持量とした。その後、約3年間にわたって症候を呈する脳梗塞はみとめていない。頭部MRIでの比較でも新たな梗塞はみとめていない (Fig. 3)。神経所見は構音障害、嚥下障害、右上下肢の麻痺 (MMT3 程度) が後遺症として残存しているが、変化はない。認知機能はMMSEが24点から22点 (2012年3月) と軽度低下していた。ADLに関しては外出には車いすを使用し、自宅内では伝い歩きの状態であるが、3年間著変なく経過している。以前から前兆をとまなわないう頭痛の訴えがあったが、ロメリジン投与後に頭痛は消失した。危険因子の管理についてであるが、高血圧に対してはニフェジピン20mg、脂質異常症に対してはプラバスタチンナトリウム10mgの投与をおこないコントロールは良好であった。抗血小板薬はシロスタゾールを200mg、アスピリン100mgを継続したが、脳梗塞の再発がみられないためシロスタゾールを100mgに減量して継続している。

CADASIL に対してロメリジンの脳梗塞予防効果が示唆された報告は他にもみられるが、システイン残基の関連しない遺伝子変異を持つ CADASIL においてロメリジンの効果が示唆された報告はない。

考 察

脳血管は豊富な血流を必要とするため血管抵抗性が低く、自律神経系や血管反応性因子による自動調節能が発達していることが知られている。自動調節能の中心的役割を果たすのが髄膜動脈であり、髄膜動脈において中膜血管平滑筋が変性し、調節能が低下することが、CADASIL の脳梗塞の原因ではないかと考えられている⁶⁾。

CADASIL では、システイン残基をコードする部位の *Notch3* 遺伝子変異が多く報告されている。血管平滑筋の機能障害は、システイン残基の減少もしくは増加によりジスルフィド結合が障害され、*Notch3* の立体構造に変化が生じることが原因と考えられている。本症例はシステイン残基が関連しない遺伝子変異をもつ、いわゆる CADASIL variant であった。同様の遺伝子変異は他にも報告がある。臨床的な特徴の違いは明らかではないが、典型的な CADASIL とは画像所見にいくつかの相違がみとめられる。CADASIL に特異的な MRI 所見として、前側頭極と外包に T₂ 強調画像や FLAIR 画像で高信号をみとめることが知られているが、システイン残基が関連しない CADASIL ではこれらの異常がみられないと

報告されている。本症例でもそれらの部位の異常をみとめていない (Fig. 4)^{1)~3)}。特徴的な画像変化がみられない症例では、診断に困難さがともなうと考えられた。

以前からアセタゾラミド投与にて CADASIL 患者で片頭痛が改善することが知られていた。近年ではアセタゾラミドが CADASIL 患者の cerebral blood flow (CBF), cerebral vasoreactivity (CVR) を改善させることが経頭蓋ドブラをもちいての血流測定で報告されている⁷⁾⁸⁾。水野らはアセタゾラミド投与にて脳血流量の改善がみられた CADASIL 患者に、ロメリジン投与し、投与前後で MMSE, WAIS-R などの神経心理検査や ¹²³I-IMP SPECT による定量的脳血流検査を実施している。ロメリジン投与にて脳血流量と認知機能の改善が約3年間にわたってみられ、神経症状、画像上でも脳梗塞の再発をみとめなかったと報告している。ロメリジンは選択的収縮抑制作用により脳血流低下を抑制し、血管反応性が残存している病初期の状態であれば、脳血流を維持することができるのではないかと推測されている⁴⁾⁵⁾。本症例ではアセタゾラミドによる脳血流評価はおこなっていないが、ロメリジン投与後3年間にわたって、神経症候を呈する脳梗塞の発症はなかった。さらに画像上にも明らかな脳梗塞巣の増加をみとめておらず、ロメリジンが CADASIL で脳梗塞の再発を予防しうる可能性を示唆する。

本症例でみとめられた頭痛の消失は、ロメリジンの効果を示唆する一つの所見と考えている。本症例と同様にロメリジン投与にて脳梗塞の再発および片頭痛の改善をみとめた報告がある⁹⁾。

本症例では T₂* 強調画像にて両側脳幹部、基底核に多数の低信号をみとめ、微小出血を示唆する所見であった (Fig. 4)。報告では CADASIL 患者の約 1/3 の症例で T₂* 強調画像で低信号がみられ、年齢や抗血小板薬の使用、高血圧などが微小出血の危険因子になるとされている¹⁰⁾¹¹⁾。脳内に血腫形成をみとめた症例の報告もある¹²⁾。CADASIL に対する抗血小板薬の有効性については確立されたものがなく、脳出血の危険性からも抗血小板薬の使用には注意が必要である。ロメリジンは安全性の面からも考慮すべき治療と考える。

本報告の要旨は、第96回日本神経学会近畿地方会で発表し、会長推薦演題に選ばれた。

謝辞： *Notch3* 遺伝子検査をおこなってくださった。熊本大学医学部神経内科学分野植田明彦先生に深謝いたします。

※本論文に関連し、開示すべき COI 状態にある企業、組織、団体はいずれも有りません。

文 献

- 1) O'Sullivan M, Jarosz JM, Martin RJ, et al. MRI hyperintensities of the temporal lobe and external capsule in patients with CADASIL. *Neurology* 2001;56:628-634.
- 2) Kim Y, Choi EJ, Choi CG, et al. Characteristics of CADASIL in Korea: a novel cysteine-sparing *Notch3* mutation. *Neurology* 2006;66:1511-1516.
- 3) Mizuno T, Muranishi M, Torugun T, et al. Two Japanese

- CADASIL families exhibiting Notch3 mutation R75P not involving cysteine residue. Intern Med 2008;47:2067-2072.
- 4) Mizuno T, Kondo M, Ishigami N, et al. Cognitive impairment and cerebral hypoperfusion in a CADASIL patient improved during administration of lomerizine. Clin Neuropharmacol 2009; 32:113-116.
 - 5) 石神紀子, 水野敏樹, 近藤正樹ら. Lomerizine HCl 投与により認知機能と脳血流の改善を3年間認めた cerebral autosomal dominant arteriopathy with subcortical infarcts and leukoencephalopathy の1例. 神経治療 2009;26:167-172.
 - 6) 植田明彦, 平野照之. 遺伝性脳血管障害における分子血管破綻. 分子脳血管病 2011;10:309-313.
 - 7) Huang L, Yang Q, Zhang L, et al. Acetazolamide improves cerebral hemodynamics in CADASIL. J Neurol Sci 2010;292: 77-80.
 - 8) Pfefferkorn T, von Stuckrad-Barre S, Herzog J, et al. Reduced cerebrovascular CO(2) reactivity in CADASIL: A transcranial Doppler sonography study. Stroke 2001;32:17-21.
 - 9) 今野卓哉, 梅田麻衣子, 梅田能生ら. 皮膚生検で早期に診断しえた側頭極病変に乏しい CADASIL の一例. 臨床神経 2011;51:770-773.
 - 10) Viswanathan A, Guichard JP, Gschwendtner A, et al. Blood pressure and haemoglobin A1c are associated with microhaemorrhage in CADASIL: a two-centre cohort study. Brain 2006;129:2375-2383.
 - 11) Lesnik Oberstein SA, van den Boom R, van Buchem MA, et al. Cerebral microbleeds in CADASIL. Neurology 2001;57:1066-1070.
 - 12) 小鳥居聡, 後藤公文, 近藤誉之ら. Notch3 遺伝子に新たなミスセンス変異をみとめ皮質下出血をともなった CADASIL の1例. 臨床神経 2006;46:644-648.

Abstract

A case of cerebral autosomal dominant arteriopathy with subcortical infarcts and leukoencephalopathy (CADASIL) in which lomerizine hydrochloride was suggested to prevent recurrent stroke

Hisao Shimizu, M.D.¹⁾, Shuhei Nagami, M.D.¹⁾ and Nobuyuki Takahashi, M.D., Ph.D.¹⁾

¹⁾Department of Neurology, Nara City Hospital

A 60-year-old man visited our hospital because of left hemiparesis in September 2006. Magnetic resonance imaging (MRI) revealed a high-intensity lesions in the right corona radiata on diffusion-weighted images and a high-intensity lesions in the basal ganglia and deep white matter on T₂-weighted images. He recovered with no sequelae. Antithrombotic agents such as aspirin were given to prevent stroke, but stroke recurred three times over the course of 3 years. In February 2009, neurological examination revealed right hemiparalysis and dysarthria. Dysphagia and cognitive decline had been progressing gradually. We suspected cerebral autosomal dominant arteriopathy with subcortical infarcts and leukoencephalopathy (CADASIL) on the basis of the clinical and family history. An Arg75Pro mutation in the *Notch3* gene was found, but did not involve a cysteine residue. Antithrombotic agents were ineffective. We tried lomerizine hydrochloride, which was reported to prevent stroke in a patient with CADASIL. In Japan, lomerizine hydrochloride is used to prevent migraine and to selectively inhibit cerebral artery contraction. During treatment with lomerizine hydrochloride (5 mg/day) for more than 3 years, there was no recurrence of cerebral infarction and no further deterioration of cognitive function or MRI findings. There is no evidence supporting the efficacy of antithrombotic agents in CADASIL patients. Moreover, antithrombotic agents have been reported to increase the frequency of clinically silent microbleeds on MRI in CADASIL. Lomerizine hydrochloride might therefore be one option for the treatment of CADASIL.

(Clin Neurol 2014;54:22-26)

Key words: CADASIL, lomerizine hydrochloride, stroke, antiplatelet agent, cysteine residue