

ダビガトラン内服中に出血合併症なく血栓溶解療法を施行しえた 心原性脳塞栓症の1例—症例報告と文献的考察

稲石 淳¹⁾ 野川 茂^{1)*} 眞野 恵範²⁾
吉崎 崇仁¹⁾ 岡田 聡¹⁾

要旨：症例は72歳男性である。心不全で入院し、心房細動をみとめたためダビガトラン220 mg/日を開始された。第3病日ダビガトラン内服4.5時間後に左不全麻痺、構音障害が出現した。APTT (activated partial thromboplastin time) 39.1秒, NIHSS (NIH Stroke Scale) 11点で、発症160分後、ダビガトラン内服7時間後にrt-PA (recombinant tissue plasminogen activator, アルテプラゼ) 静注療法を施行された。MRI拡散強調画像では右下前頭回に小梗塞をみとめたが、出血合併症なく NIHSS 0点で退院し、3ヵ月後の修正 Rankin スケールも0点であった。報告例9例のうち、1重症例では頭蓋内出血を合併したが、本例をふくむ8例の予後は良好で、血栓溶解療法はダビガトラン内服7時間以降でAPTT<40秒であれば安全である可能性が高い。

(臨床神経 2014;54:238-240)

Key words：ダビガトラン、新規経口抗凝固薬、アルテプラゼ、rt-PA、心原性脳塞栓症

はじめに

ダビガトランは血栓形成の中心的役割を担うトロンビンを選択的かつ直接阻害することにより抗血栓作用を発揮する新規経口抗凝固薬 (novel oral anticoagulants; NOAC) の1つである¹⁾。本邦では、欧米とはほぼ同時 (2011年3月) に発売されたが、ワルファリンに比し、頭蓋内出血や薬物・食物相互作用が少なく、凝固能モニタリングが必須ではないことから頻用されている。

従来、抗凝固療法施行中の脳梗塞患者に対する血栓溶解療法に関しては、日本脳卒中学会 rt-PA (recombinant tissue plasminogen activator, アルテプラゼ) 静注療法指針 (第一版, 2005年10月) では、ワルファリン内服中のばあい、プロトロンビン時間国際標準比 (prothrombin time-international normalized ratio; PT-INR) > 1.7で、ヘパリン投与中のばあい、活性化部分トロンボプラスチン時間 (activated partial thromboplastin time; APTT) 前値の1.5倍以上で適応外とされていた。しかし、NOAC内服中の患者に対するrt-PA静注療法に関しては、ダビガトラン発売6ヵ月後の2011年9月に同薬添付文書上で注意喚起がなされ、2012年10月に適正治療指針第二版で適応基準が策定されたものの²⁾、未だ症例の蓄積が少なく検討課題となっている。われわれは、ダビガトラン内服中に心原性脳塞栓症を発症し、出血合併症なくrt-PA静注療法を施行しえた1例を経験したので報告する。

症 例

症例：72歳男性

主訴：左片麻痺

現病歴：心不全の既往はなく、とくに内服薬は服用していなかった。2011年8月上旬、10日前からの体動時の息切れにて当院循環器内科を受診した。胸部X線撮影での心拡大と心房細動があり、心エコーで拡張型心筋症をうたがわれ入院した。心不全に対するフロセミドの持続点滴に加え、ダビガトラン220 mg/日を開始された。第3病日、8:00にダビガトラン110 mgを内服し、12:30に看護師が昼食を下膳した時点では異常をみとめなかったが、13:30担当医が診察した際に左片麻痺を指摘され、神経内科にコンサルトされた。

神経学的に、意識レベルはJapan coma scale I-1で、左半側空間失認、右側への共同偏視、左中枢性顔面麻痺、構音障害および左上下肢不全麻痺を呈し、改定NIH Stroke Scale (NIHSS) は11点であった。頭部CTでは早期虚血変化はみとめず、発症後の血液検査では、血小板 $20.5 \times 10^4/\mu\text{L}$ 、クレアチニン0.97 mg/dL, APTT 39.1秒 (正常値<40秒, 凝固時間法, トロンボチェック APTT, シスメックス (株)), PT-INR 1.67 (凝固時間法, トロンボチェック PT プラス, シスメックス (株)) であった。ワルファリン服用歴はなく、PT-INR延長は、ダビガトラン以外にうっ血肝やアルコール性肝機能障害などが原因と考えた。この時点で、ダビガトラン服用中のアルテプ

*Corresponding author: 東京歯科大学市川総合病院神経内科 [〒272-8513 千葉県市川市菅野 5-11-13]

¹⁾ 東京歯科大学市川総合病院神経内科

²⁾ 東京歯科大学市川総合病院循環器内科

(受付日：2013年7月24日)

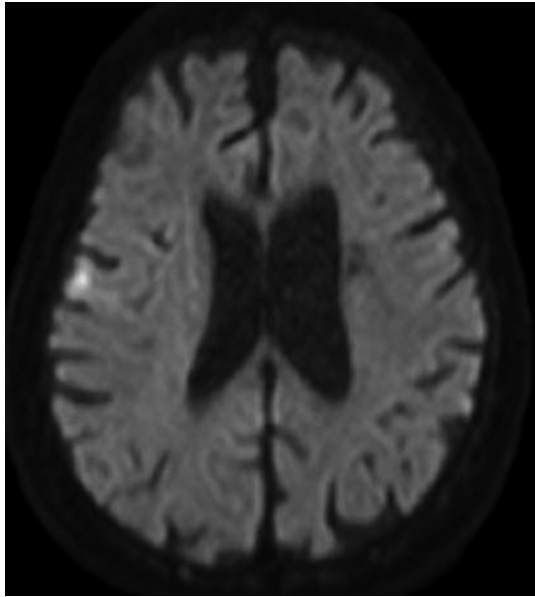


Fig. 1 Diffusion weighted image of MRI (1.5 T; TR 4,300 msec, TE 73 ms, b value = 1,000 sec/mm²) just after intravenous infusion of rt-PA (recombinant tissue plasminogen activator) revealed a minor infarction in the right lower frontal gyrus.

ラーゼ適応基準は策定されていなかったが、ワルファリンあるいはヘパリン投与中の適応条件を参考に、本人および家族の同意をえた上で、発症 160 分後（ダビガトラン内服 7 時間後）にアルテプラーゼ 240×10⁵ 単位の静注療法をおこなった。投与直後に NIHSS は 5 点まで改善し、頭部 MRI 拡散強調画像では右中大脳動脈（middle cerebral artery; MCA）領域に小さな高信号領域をみとめたが、MCA 主幹部は開存していた（Fig. 1）。その後もとくに出血合併症をみとめず、24 時間後の NIHSS は 0 点となり、頭部 CT でも頭蓋内出血をみとめなかった。3 カ月後の修正 Rankin スケールは 0 点であった。

考 察

NOAC 使用中の血栓溶解療法の適応に関しては、未だ海外ではガイドラインは策定されていない。一方、本邦では適正治療指針第二版（2012 年 10 月）²⁾において、NOAC 投与下では慎重投与とするものの、PT-INR > 1.7 あるいは APTT > 前値の 1.5 倍（40 秒を目安）であるばあいを除いては禁忌としないこととされた。しかし、NOAC の最大血中濃度到達時間（ t_{max} ）は 1~4 時間、半減期は 12 時間前後であることを考慮し、最終服薬から 12 時間以内は慎重に判断すべきとされた。

ダビガトラン内服中に rt-PA を投与した本例をふくむ 9 報告例（海外 6 例^{3)~8)}、本邦 3 例）を Table 1 にまとめた。平均年齢は 66.8 歳、最終内服後 rt-PA が投与されるまでの平均時間は 10.4 時間で、発症から rt-PA 投与までの平均時間は 164.8 分であった。ダビガトランの血中濃度と相関するとされる APTT は、全例 40 秒未満（前値の 1.5 倍以下）で、症候性頭蓋内出血をきたしたのは、最終内服後 6 時間で rt-PA を投与された Casado Naranjo ら⁵⁾の 1 例のみで、7 時間以降に投与された 8 例では予後良好であった。

血漿中総ダビガトラン濃度は内服直後に急速に増加し、腎機能が正常な健常人では t_{max} の中央値は 1.25~1.75 時間で、内服後 4 時間以降は 0.4 (ng/ml/mg) 以下となるが、食後や腎機能低下患者では、 t_{max} は 3~4 時間まで延長する。したがって、最終服薬からの時間は重要で、抜歯などの歯科処置は 4 時間以降に施行することが推奨されている。

Casado Naranjo ら⁵⁾の報告例では、APTT は 40 秒以下であったにもかかわらず頭蓋内出血を合併した。この症例では、NIHSS 18 点と比較的重症で、perfusion CT における平均通過時間は左 MCA 領域全体で低下していた。すなわち、ダビガトランが出血を助長した可能性は否定できないものの、本報告例は元々広範な虚血を有しており、rt-PA 静注療法を躊躇すべき症例であったとも考えられる。

Table 1 Clinical characteristics of the reported cases that underwent intravenous infusion of rt-PA under dabigatran treatment.

Authors (year)	Age/ Sex	Dabigatran dose (mg)	Last dose to rt-PA (hr)	Onset to rt-PA (min)	PT-INR	APTT (s)	Baseline NIHSS	NIHSS 24 hr after rt-PA	Intracranial hemorrhage	Outcome
De Smedt A, et al (2010) ³⁾	46/F	NA	7	270	1.2	34.8	19	12	-	mild recovery
Matute MC, et al. (2011) ⁴⁾	76/F	220 o.i.d.	15	120	1	30.6	4	0	-	asymptomatic
Casado Naranjo I, et al. (2011) ⁵⁾	62/M	110 b.i.d.	6	190	1.29	37.1	18	NA	+	death
Lee VH, et al. (2012) ⁶⁾	64/M	150 b.i.d.	NA	205	1.1	37.6	8	NA	-	asymptomatic
Sangha N, et al. (2012) ⁷⁾	51/M	150 b.i.d.	18	153	1.07	30.7	6	NA	-	improvement
Marrone LC and Marrone AC (2012) ⁸⁾	73/M	110 b.i.d.	NA (>7)	NA (>120)	1.13	38	14	NA (<7)	-	asymptomatic
Tabata E, et al. (2012) (Clin Neurol 2012;52:620)	79/M	110 b.i.d.	10	115	NA	37	10	1	-	good recovery
Hayashi M, et al. (2012) (The 37th Annual Meeting of the Japan Stroke Society)	78/F	110 b.i.d.	10	105	NA	39.1	9	8	-	mild recovery
Present case	72/M	110 b.i.d.	7	160	1.67	39.1	11	0	-	asymptomatic

APTT: activated partial thromboplastin time, b.i.d. twice per day, F: female, M: male, NIHSS: NIH stroke scale, PT-INR: prothrombin time-international normalized ratio, NA: not available, o.i.d.: once per day (to prevent venous thrombosis).

In vitro での検討では、ダビガトラン添加下では血栓構造の変化などにより rt-PA による血栓溶解に対する感受性が高くなるという⁹⁾。また、脳虚血動物モデルでは、臨床用量のダビガトラン投与であれば出血を助長しないとする報告がある¹⁰⁾。したがって、最終服薬からの時間が7時間以降で、その時点での APTT が基準値の 1.5 倍以下であり、出血リスクが高い症例を除外できれば、ダビガトラン服用中であっても比較的 safety に血栓溶解療法を施行できる可能性が高いと思われる。

今後は、APTT の基準を満たせば、最終服薬からの時間がさらに短くても安全に血栓溶解療法を施行できるのか、活性化第 X 因子阻害薬ではどうなのかに関しても、症例を蓄積して検討してゆく必要がある。

本報告の要旨は、第 201 回日本神経学会関東・甲信越地方会で発表し、会長推薦演題に選ばれた。

謝辞：最後に、貴重な御助言をいただいた国立病院機構九州医療センター 脳血管内科 矢坂正弘先生に深謝いたします。

※本論文に関連し、開示すべき COI 状態にある企業、組織、団体はいずれもありません。

文 献

- Connolly SJ, Ezekowitz MD, Yusuf S, et al. Dabigatran versus warfarin in patients with atrial fibrillation. *N Engl J Med* 2009;361:1139-1151.
- 日本脳卒中学会医療向上・社会保険委員会 rt-PA (アルテプラゼ) 静注療法指針部会. rt-PA (アルテプラゼ) 静注療法適正治療指針 (2012 年 10 月). *脳卒中* 2013;34:443-480.
- De Smedt A, De Raedt S, Nieboer K, et al. Intravenous thrombolysis with recombinant tissue plasminogen activator in a stroke patient treated with dabigatran. *Cerebrovasc Dis* 2010;30:533-534.
- Matute MC, Guillan M, Garcia-Caldentey J, et al. Thrombolysis treatment for acute ischaemic stroke in a patient on treatment with dabigatran. *Thromb Haemost* 2011;106:178-179.
- Casado Naranjo I, Portilla-Cuenca JC, Jimenez Caballero PE, et al. Fatal intracerebral hemorrhage associated with administration of recombinant tissue plasminogen activator in a stroke patient on treatment with dabigatran. *Cerebrovasc Dis* 2011;32:614-615.
- Lee VH, Connors JJ, Prabhakaran S. Intravenous thrombolysis in a stroke patient taking dabigatran. *J Stroke Cerebrovasc Dis* 2012;21:916 e11-12.
- Sangha N, El Khoury R, Misra V, et al. Acute ischemic stroke treated with intravenous tissue plasminogen activator in a patient taking dabigatran with radiographic evidence of recanalization. *J Stroke Cerebrovasc Dis* 2012;21:917 e5-8.
- Marrone LC, Marrone AC. Thrombolysis in an ischemic stroke patient on dabigatran anticoagulation: a case report. *Cerebrovasc Dis* 2012;34:246-247.
- Ammollo CT, Semeraro F, Incampo F, et al. Dabigatran enhances clot susceptibility to fibrinolysis by mechanisms dependent on and independent of thrombin-activatable fibrinolysis inhibitor. *J Thromb Haemost* 2010;8:790-798.
- Pfeilschifter W, Bohmann F, Baumgarten P, et al. Thrombolysis with recombinant tissue plasminogen activator under dabigatran anticoagulation in experimental stroke. *Ann Neurol* 2012;71:624-633.

Abstract

Successful thrombolysis without hemorrhage in a patient with cardioembolic stroke under dabigatran treatment—a case report and review of literature

Jun Inaishi, M.D.¹⁾, Shigeru Nogawa, M.D., Ph.D.¹⁾, Yoshinori Mano, M.D., Ph.D.²⁾,
Takahito Yoshizaki, M.D., Ph.D.¹⁾ and Satoshi Okada, M.D., Ph.D.¹⁾

¹⁾Department of Neurology, Ichikawa General Hospital Tokyo Dental College

²⁾Department of Cardiology, Ichikawa General Hospital Tokyo Dental College

A 72-year-old male with heart failure was admitted to our hospital. Treatment with dabigatran (220 mg per day) was initiated because of atrial fibrillation. On the third day, the patient developed left-sided hemiparesis and dysarthria at 4.5 hr after the last dose of dabigatran. The activated partial thromboplastin time (APTT) was 39.1 sec, and the NIHSS (NIH Stroke Scale) was 11. An intravenous infusion of rt-PA was administered at 160 min after the onset of hemiparesis (at 7 hr after the last dose of dabigatran). Although diffusion weighted MRI revealed a minor infarction in the right lower frontal gyrus, the patient was discharged without hemorrhage (NIHSS 0), and the score on the modified Rankin scale assessed 3 months later was 0. The outcomes have been good in 8 out of 9 reported cases, including the present case; the remaining severe case developed complicating intracranial hemorrhage. Thrombolytic therapy could be safe, if it is performed more than 7 hr after the last dose of dabigatran and the APTT is less than 40 sec.

(*Clin Neurol* 2014;54:238-240)

Key words: dabigatran, novel oral anticoagulants, alteplase, rt-PA, cardioembolic stroke