

Status einfach-fokaler Anfälle auf dem Boden eines zerebralen Hyperperfusionssyndroms nach Karotis-Thrombendarteriektomie

Focal Seizure Status Caused by a Cerebral Hyperperfusion Syndrome after Carotid Endarterectomy

Autoren

N. Webering, R. Weber, P. Berlit

Institut

Klinik für Neurologie, Alfried-Krupp-Krankenhaus, Essen

Schlüsselwörter

- asymptomatische Karotisstenose
- Karotis-Thrombendarteriektomie
- Anfallsstatus

Key words

- asymptomatic carotid stenosis
- carotid endarterectomy
- status of seizure

Zusammenfassung

Das zerebrale Hyperperfusionssyndrom ist eine typische, wenn auch seltene Komplikation nach chirurgischen oder interventionellen Eingriffen an der A. carotis. Es präsentiert sich typischerweise Stunden bis wenige Tage nach dem Eingriff mit Kopfschmerzen, epileptischen Anfällen und/oder neurologischen Ausfällen. Als schwere Komplikationen können ein Hirnödem oder intrakranielle Blutungen auftreten. Wir stellen den Fall einer 74-jährigen Patientin vor, die nach Karotis-Thrombendarteriektomie einer 80%igen, klinisch asymptomatischen Karotisstenose rechts und einer unbehandelten, ebenfalls 80%igen asymptomatischen Karotisstenose links ein zerebrales Hyperperfusionssyndrom mit einem Status einfach-fokaler motorischer Anfälle des linken Arms entwickelte.

Abstract

The cerebral hyperperfusion syndrome is a rare complication after revascularisation procedures of the carotid artery. It is typically presenting hours to few days after the intervention with headache, seizures and/or neurological focal symptoms. Severe complications include brain oedema or intracranial haemorrhage. We present a 74-year-old female patient who developed a cerebral hyperperfusion syndrome presenting with a status of focal motor seizures of her left arm after carotid endarterectomy of an 80% clinically asymptomatic stenosis with a coexisting contralateral 80% asymptomatic stenosis of the internal carotid artery.

Einleitung

Das zerebrale Hyperperfusionssyndrom als seltene Komplikation nach Revaskularisationsmaßnahmen einer Karotisstenose wurde erstmals in den 80er Jahren beschrieben [1, 2]. Die in der Literatur beschriebene Prävalenz liegt zwischen 0,3 und 2,7% [2, 3]. Symptome treten bei Patienten typischerweise Stunden bis wenige Tage nach dem Eingriff mit Kopfschmerzen, epileptischen Anfällen, fokalen-neurologischen Ausfällen und/oder intrazerebralen Blutungen auf. Es gibt jedoch auch Beschreibungen eines verzögert aufgetretenen Hyperperfusionssyndroms nach bis zu 28 Tagen [4].

Anhand des Fallberichts einer Patientin mit zerebralem Hyperperfusionssyndrom nach Karotis-Thrombendarteriektomie möchten wir die Risikofaktoren diskutieren und aufzeigen, dass ein Hyperperfusionssyndrom frühzeitig erkannt und behandelt werden muss, um schwerwiegende

Komplikationen zu vermeiden. Im vorliegenden Fall hätte diese Komplikation womöglich vermieden werden können.

Fallbericht

Bei der 74-jährigen Patientin wurde bei bilateralen hochgradigen, klinisch asymptomatischen Karotisstenosen die 80%ige Stenose der rechten A. carotis interna (ACI) mittels Karotis-Thrombendarteriektomie (TEA) in einer Gefäßchirurgischen Klinik operiert, nachdem MR-tomografisch ältere Mediaischämien rechts nachgewiesen worden waren. An Vorerkrankungen waren bei der Patientin ein Diabetes mellitus Typ II sowie eine mit einer dreifach antihypertensiven Medikation behandelte arterielle Hypertonie bekannt. Zwei Tage nach dem Eingriff kam es zu einem Status fokaler motorischer Anfälle des linken Arms, weshalb die Patientin zunächst auf eine internistische

Bibliografie

DOI <http://dx.doi.org/10.1055/s-0034-1366192>
 Fortschr Neurol Psychiatr 2014; 82: 271–274 © Georg Thieme Verlag KG Stuttgart · New York · ISSN 0720-4299

Korrespondenzadresse

Nadine Webering
 Klinik für Neurologie,
 Alfried-Krupp-Krankenhaus
 Alfried-Krupp-Str. 21
 45131 Essen
nadine-webering@gmx.de

IMC-Station verlegt wurde. Dort erhielt sie insgesamt 2 mg Clonazepam, 10 mg Diazepam, 5 mg Midazolam und 800 mg Valproat i. v., worunter es nicht zu einer Durchbrechung des fokalen Anfallsstatus kam. Daraufhin erfolgte die Verlegung auf unsere Stroke Unit. Bei Übernahme zeigten sich ein deutlich erhöhter Blutdruck von 195 mmHg systolisch und weiterhin bestehende rhythmische klonische Entäußerungen des linken Arms.

Im EEG bestanden durchgehende epileptiforme Potentiale rechts frontoparieto-temporal (Abb. 1).

Das cMRT nach Übernahme zeigte eine Zunahme der bereits präoperativ nachgewiesenen T2-Hyperintensitäten rechts parietal ohne Nachweis einer akuten Diffusionsstörung (Abb. 2).

Unter einer antikonvulsiven Monotherapie mit Phenytoin (750 mg i. v., gefolgt von 3 × 100 mg/d p. o.) und aggressiver intravenöser Senkung des Blutdrucks mit einer Kombination aus Urapidil und Dihydralazin konnte der fokale Anfallsstatus zunächst durchbrochen werden. Im Verlauf traten jedoch weiterhin mehrmals täglich einfach-fokale klonische Anfälle des linken Arms mit temporärer Plegie des Arms (Todd-Symptomatik) auf. Nach zusätzlicher Medikation mit Levetiracetam (2 × 500 mg) sistierten im weiteren Verlauf die epileptischen Anfälle, die höchstgradige Todd'sche Parese des linken Arms bildete sich über drei Tage vollständig zurück. Trotz Sistierens der Anfälle kam es MR-tomografisch nicht zu einer Rückbildung der T2-Hyperintensitäten innerhalb von einer Woche (Abb. 3). Es zeigte sich allerdings auch zu

diesem Zeitpunkt keine Diffusionsstörung als Hinweis für eine Infarktbildung.

Unter der antikonvulsiven Kombinationsbehandlung mit Phenytoin und Levetiracetam kam es im Verlauf von mehreren Monaten zu keinen weiteren fokalen oder generalisierten epilepti-

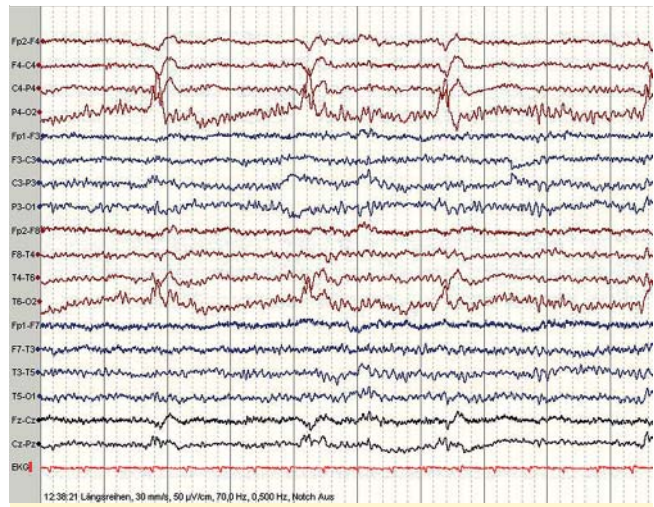


Abb. 1 EEG am 1. Tag nach Übernahme.

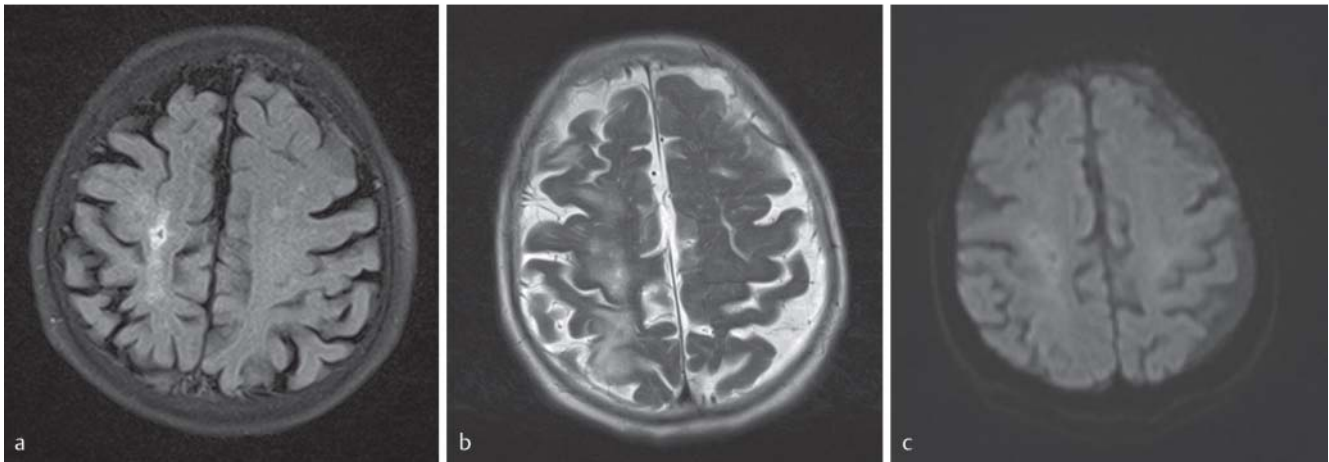


Abb. 2 a Flair-Wichtung präoperativ, b T2-Wichtung 2. postoperativer Tag, c Diffusionswichtung 2. postoperativer Tag.

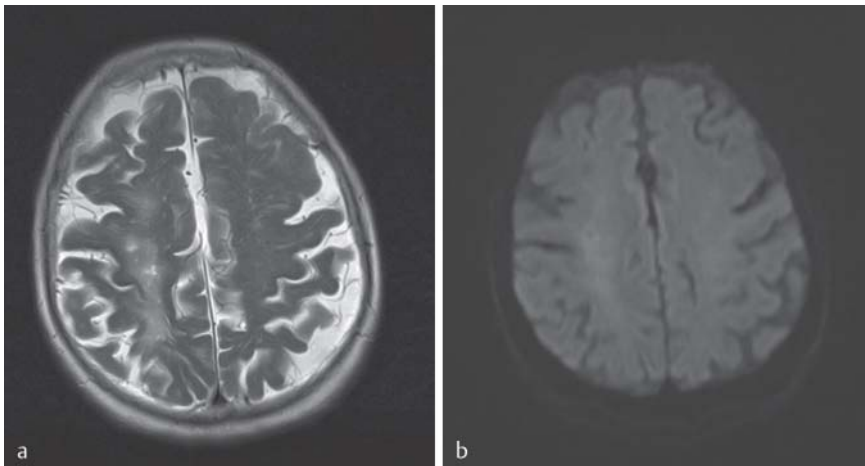


Abb. 3 a T2-Wichtung 10. postoperativer Tag, b Diffusionswichtung 10. postoperativer Tag.

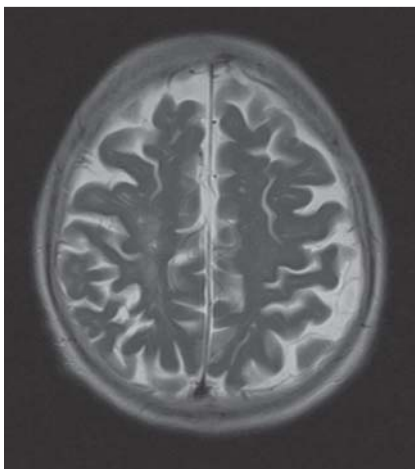

Abb. 4 T2-Wichtung nach 1 Jahr.

schen Anfällen, so dass Phenytoin ausgeschlichen werden konnte. Etwa ein Jahr später kam es vier Tage nach einem selbstständigen Auslassversuch von Levetiracetam zu einem erneuten einfach-fokalen Anfall mit sekundärer Generalisierung. In dem zu diesem Zeitpunkt durchgeführten zerebralen MRT zeigte sich eine Abnahme der vorbestehenden T2-Hyperintensitäten. Der aktuelle MRT-Befund ist nun in etwa vergleichbar mit dem präoperativen Befund (► **Abb. 4**).

Wir empfehlen der Patientin daraufhin, die Therapie mit Levetiracetam für mindestens 2 weitere Jahre fortzusetzen.

Ungefähr ein halbes Jahr nach der Behandlung bei uns wurden wir von Seiten der hiesigen Gefäßchirurgen konsiliarisch mit der Fragestellung hinzugezogen, ob die weiterhin 80%ige Karotisstenose links ebenfalls operiert werden sollte. Da diese Stenose weiterhin asymptomatisch war und es nach Operation der rechtsseitigen Karotisstenose bereits zu einer ernstzunehmenden postoperativen Komplikation gekommen war, rieten wir dringend von der operativen Behandlung der linksseitigen Stenose ab und empfahlen die Fortführung der medikamentösen Sekundärprophylaxe mit ASS, Simvastatin + Ezetimib und der aktuell bestehenden dreifach antihypertensiven Medikation sowie halbjährliche duplexsonografische Kontrolluntersuchungen.

Diskussion

Im Rahmen der Hyperperfusion nach Revaskularisation, die bei allen Patienten in den ersten Stunden nach dem Eingriff duplexsonografisch nachgewiesen werden kann [2, 5, 6], kommt es beim zerebralen Hyperperfusionssyndrom zu einem Zusammenbruch der zerebrovaskulären Autoregulation, wobei eine vorbestehende arterielle Hypertonie und eine längerdauernde Hypoperfusion bei hämodynamisch wirksamer Karotisstenose wesentliche ursächliche Faktoren sind. Eine zusätzliche Rolle kann die postoperative Dysfunktion des Glomus caroticum mit resultierender Blutdruckentgleisung spielen. Infolgedessen kommt es zu einer Transsudation von Flüssigkeit ins Hirngewebe und Ausbildung eines vasogenen Hirnödems, das sich, wie in unserem Fallbeispiel auch, als T2-Zeitverlängerung MR-tomografisch zeigt. In der histologischen Untersuchung des Hirngewebes von Patienten, die an einem Hyperperfusionssyndrom verstorben sind, finden sich ähnliche Befunde wie bei einer hypertensiven Enzephalopathie (Schwellung und Hyperplasie der Endothelzellen, Fibrinoidnekrosen sowie Erythrozytenextravasate mit petechialen Blutungen und ein extrazel-

Tab. 1 Risikofaktoren für ein zerebrales Hyperperfusionssyndrom.

Arterielle Hypertonie
Diabetes mellitus
Zerebrale Mikroangiopathie
Alter über 72 Jahre
Operation einer kontralateralen Stenose vor weniger als 3 Monaten
Verschluss der kontralateralen Karotis
Hochgradige Karotisstenose
Schlechte Kollateralisierung

luläres Ödem). Eine Einblutung in das ödematös veränderte Hirngewebe findet sich in bis zu 40% der Fälle.

Bei Patienten mit einem zerebralen Hyperperfusionssyndrom konnten zahlreiche potenzielle Risikofaktoren identifiziert werden [3, 7] (► **Tab. 1**).

Der Zusammenhang von peri- und postoperativ auftretenden hypertonen Blutdruckwerten und einem zerebralen Hyperperfusionssyndrom ist pathophysiologisch und klinisch am wichtigsten, da dadurch eine Identifizierung von Risikopatienten möglich ist und durch eine konsequente postoperative Blutdruckeinstellung die Möglichkeit einer prophylaktischen Behandlung besteht. Aus diesem Grund sollten Patienten nach revaskularisierenden Eingriffen an den Hirngefäßen postoperativ engmaschig, am besten initial auf einer Stroke Unit oder IMC-Station, überwacht werden. Daneben sollte ein Protokoll für eine effektive und prompte anti-convulsive Notfalltherapie existieren.

Bei erhöhten Blutdruckwerten und parietooccipitalen T2-Hyperintensitäten muss differentialdiagnostisch auch an ein posteriores reversibles Enzephalopathie-Syndrom (PRES) gedacht werden. Ein PRES ist unserer Meinung nach im vorliegenden Fall jedoch unwahrscheinlich, da sich die MRT-Veränderung einseitig parietal im Mediastromgebiet zeigte. Darüber hinaus waren die T2-Hyperintensitäten in der Verlaufs-MRT-Untersuchung nach einem Jahr noch vorhanden, was gegen ein PRES spricht. Daneben findet sich beim PRES oft auch ein zytotoxisches Ödem mit korrespondierenden Diffusionsstörungen, die bei unserer Patientin nicht vorhanden waren.

Therapeutisch sollte bei einem zerebralen Hyperperfusionssyndrom in erster Linie ein erhöhter Blutdruck aggressiv gesenkt werden (RR-Zielwert in unserem Haus < 140/90 mmHg). Kommt es zu Kopfschmerzen, empfiehlt sich eine großzügige Analgesie, um schmerzbedingte Blutdruckanstiege zu vermeiden.

Die beste Prophylaxe eines zerebralen Hyperperfusionssyndroms ist aber sicherlich die strenge Indikationsstellung von revaskularisierenden Eingriffen an den Karotiden. Laut neuen Studienergebnissen liegt das Schlaganfallrisiko bei einer klinisch asymptomatischen Karotisstenose bei ca. 1% pro Jahr, und es ist aktuell unklar, ob beim Vorliegen einer asymptomatischen Karotisstenose ein revaskularisierender Eingriff der medikamentösen (Thrombozytenfunktionshemmer, Statin und Antihypertensiva) und nicht-medikamentösen Behandlung von Risikofaktoren überlegen ist [8, 9]. Diese Frage wird endgültig erst nach Veröffentlichung der laufenden randomisierten SPACE-2-Studie zu beantworten sein [10].

Take Home Message

Patienten, die sich einem revaskularisierenden Eingriff an den hirnversorgenden Gefäßen unterzogen haben, sollten postoperativ engmaschig, am besten initial auf einer Stroke Unit oder IMC-Station, überwacht und der Blutdruck sollte auf normotone Werte eingestellt werden. Daneben sollte ein Protokoll für eine effektive und prompte antikonvulsive Notfalltherapie existieren. Eine strenge Indikationsstellung für einen solchen Eingriff ist unerlässlich und sollte sich immer nach der neuesten Studienlage richten.

Interessenkonflikt: Die Autoren geben an, dass kein Interessenkonflikt besteht.

Literatur

- 1 Leviton A, Caplan LR, Salzmann E. Severe headache after carotid endarterectomy. *Headache* 1975; 14: 13–17
- 2 Sundt TM Jr, Sharbrough FW, Piepgras DG et al. Correlation of cerebral blood flow and electroencephalographic changes during carotid endarterectomy. *Mayo Clin Proc* 1981; 56: 533–543
- 3 Breen JC, Caplan LR, DeWitt LD et al. Brain edema after carotid surgery. *Neurology* 1996; 46: 175–181
- 4 Ogasawara K, Mikami C, Inous T et al. Delayed cerebral hyperperfusion syndrome caused by prolonged impairment of cerebrovascular autoregulation after carotid endarterectomy: case report. *Neurosurgery* 2004; 54: 1258–1262
- 5 Naylor AR, Whyman M, Wildsmith JA et al. Immediate effects of carotid clamp release on middle cerebral artery blood flow velocity during carotid endarterectomy. *Eur J Vasc Surg* 1993; 7: 308–316
- 6 Jorgensen LG, Schroeder TV. Defective cerebrovascular autoregulation after carotid endarterectomy. *Eur J Vasc Surg* 1993; 7: 307–379
- 7 van Mook WN, Rennenberg RJ, Schurink GW et al. Cerebral hyperperfusion syndrome. *Lancet Neurol* 2005; 4: 877–888
- 8 Abott AL. Medical (nonsurgical) intervention alone is now best for prevention of stroke associated with asymptomatic severe carotid stenosis: results of a systematic review and analysis. *Stroke* 2009; 40: e573–e583
- 9 Marquardt L, Geraghty OC, Mehta Z et al. Low risk of ipsilateral stroke in patients with asymptomatic carotid stenosis on best medical treatment: a prospective, population-based study. *Stroke* 2010; 41: e11–e17
- 10 Reiff T, Stingele R, Eckstein HH et al. SPACE2-Study Group. Stent-protected angioplasty in asymptomatic carotid artery stenosis vs. endarterectomy: SPACE2 – a three-arm randomised-controlled clinical trial. *Int J Stroke* 2009; 4: 294–299