

症例報告

男性型脱毛症用薬フィナステリド服用中に 若年性脳卒中を発症した2症例

辻 佑木生¹⁾ 中山 貴博¹⁾ 坊野 恵子¹⁾
北村 美月¹⁾ 今福 一郎^{1)*}

要旨：症例1は35歳男性である。6ヵ月前より禿頭予防にフィナステリド1mg/日を内服していた。頭痛と痙攣発作を発症し、右前頭葉に出血をとまなう低吸収域をみとめ、CT venography (CTV)で脳静脈洞血栓症と診断した。症例2は41歳男性である。2年前より禿頭のためフィナステリド1mg/日、ミノキシジル6mg/日を内服していた。頭痛を発症し、左頭頂側頭葉に散在する脳梗塞をみとめた。フィナステリド服用中の血栓症発症は、医薬品医療機器総合機構 (The Japan Pharmaceutical and Medical Devices Agency; PMDA)へは、当院例を併せて14症例報告があり、脳卒中4例、心筋梗塞6例、その他4例であった。フィナステリドによるエストロゲン上昇の報告があり、血栓症発症への関与が考えられた。

(臨床神経 2014;54:423-428)

Key words：フィナステリド、男性型脱毛症用薬、脳卒中、血栓症、エストロゲン

はじめに

フィナステリドは男性型脱毛症の治療薬として日本では2005年に承認された内服薬である。1日量0.2~1mgのフィナステリドを男性型脱毛症用薬として、発売元によると20歳以上の男性、推定20万人が医師からの処方で使用している。また、ミノキシジルは第一類医薬品の外用薬として承認されているが、個人輸入により、医師から内服薬が処方されている。医薬部外品の分類で各種薬剤 (t-フラバノンなど)も販売されている¹⁾。

フィナステリドは、テストステロンをジヒドロテストステロン (Dihydrotestosterone; DHT)へ変換する5 α -還元酵素阻害薬である。本酵素欠損症の患者に禿頭がないこと、禿頭患者毛囊中の5 α -還元酵素の活性およびDHTの濃度が上昇していることが、本剤の効果の根拠とされ²⁾、副作用として血栓症の文献報告はない。われわれは、フィナステリド1mg/日内服下に脳卒中を発症した男性2例を経験した。医薬品医療機器総合機構 (Pharmaceutical and Medical Devices Agency; PMDA)への副作用報告を併せ、機序などについて考察した。

症 例

症例1：35歳男性
主訴：頭痛、左後頭部痛

現病歴：2011年6月から、禿頭予防のためフィナステリド1mg/日を内服開始した。2011年12月X-15日頃より、右側頭部痛を自覚。12月X-5日、意識消失と痙攣発作を生じ、近医に救急搬送された。頭部CTで右前頭葉に病変を指摘されたが帰宅した。12月X-2日に当科を受診し、外来検査の予定とした。12月X-1日、痛みが後頭部、左後頭部にも広がったため、12月X日 (Day 1)に当科を受診し入院した。

既往歴：30歳頃から糖尿病を指摘され、1,700 kcal/日の食餌療法を受けていた。

入院時現症：身長177.0 cm、体重80.0 kg、BMI 25.5 kg/m²、体温36.7°C、血圧128/72 mmHg、脈拍60/分、SpO₂ 99% (室内気)、禿頭はなかった。神経学的所見として、頭痛の自覚はあったが、意識は清明であった。脳神経、運動系に異常なく、足底反応は両側とも屈曲型であった。協調運動障害はなく、感覚系も異常なかった。

検査所見：血算は正常で、凝固系ではD-dimerが2.24 μ g/ml (正常値：<0.5 μ g/ml)と上昇していたが、その他はプロテインC 110%、プロテインS 85%、AT-III 91%、ループス・アンチコアグラント1.0と正常であった。生化学ではCK 838 IU/lと上昇しており、痙攣発作後の所見であった。肝腎機能は正常で炎症反応もみとめなかった。総コレステロール291 mg/dl、LDLコレステロール計算値210 mg/dlと脂質異常症をみとめた。糖尿病があり、血糖156 mg/dl、HbA1c 6.5% (JDS)と高値を示した。自己抗体では、抗核抗体、抗CL β 2GP1抗体は正常、抗SS-A抗体、抗SS-B抗体、PR3-ANCA、

*Corresponding author: 横浜労災病院神経内科 [〒222-0036 神奈川県横浜市港北区小机町3211]

¹⁾ 横浜労災病院神経内科
(受付日：2013年6月28日)

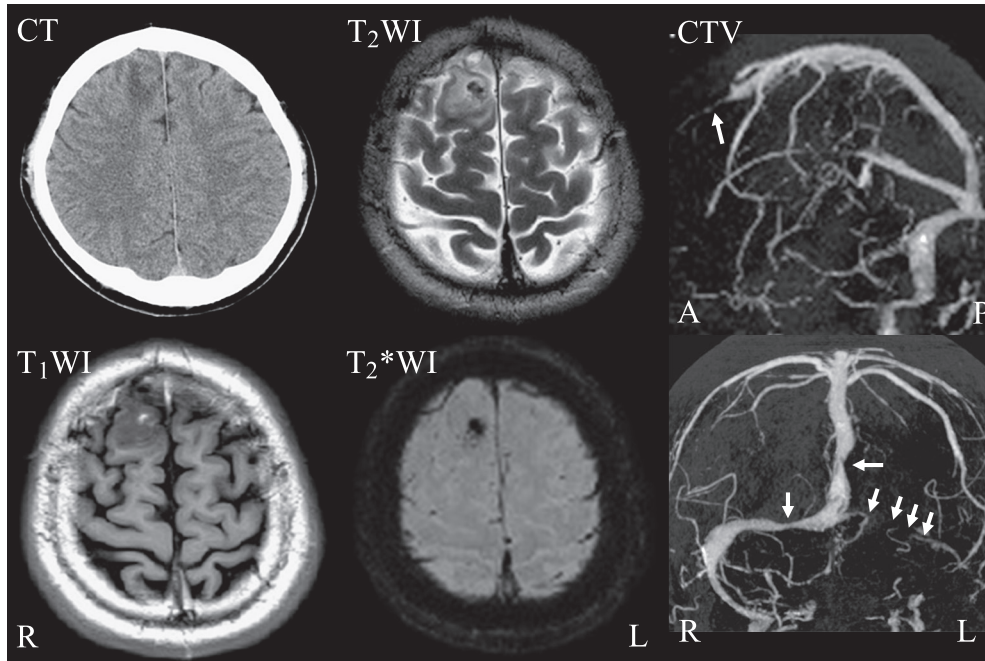


Fig. 1 Brain images of case 1.

Imaging techniques are shown on the upper left side of each image with abbreviations. The brain CT image shows a low-density area in the right frontal lobe. The brain T_2^* -weighted image (axial, 3 T; TR, 4,000 ms; TE, 94 ms) shows a low-intensity area, the T_2 -weighted image (axial, 3 T; TR, 4,000 ms; TE, 94 ms) shows a low-intensity area surrounded by a high-intensity area, and the T_1 -weighted image (axial, 3 T; TR, 2,080 ms; TE 10 ms; TI 880 ms) shows a high-intensity area in the right frontal lobe. This was diagnosed as a hemorrhage. CTV shows narrowing of the sagittal sinus and left transverse sinus, leading to the diagnosis of sinus thrombosis (Abbreviations: T_1 -weighted image = T_1 WI, T_2 -weighted image = T_2 WI, T_2^* -weighted image = T_2^* WI).

MPO-ANCA は陰性であった。HCV 抗体陰性だが、HBs 抗原陽性、HBs 抗体陰性、HBe 抗体陽性と、HBe seroconversion の状態だった。

画像所見：頭部 CT で、右前頭葉に低信号域をみとめた。同部位の内部には、頭部 MRI で、 T_2 強調画像および T_2^* 強調画像で低信号、 T_1 強調画像で高信号を呈する部位をみとめ、亜急性脳出血の所見と考えた。CTA では、脳主幹動脈の狭窄や瘤形成、解離などの所見はみとめなかった。CT venography (CTV) では、上矢状静脈洞の一部および左横静脈洞の描出をみとめず、脳静脈洞血栓症と診断した (Fig. 1)。

入院後経過：治療経過を Fig. 2 に示す。入院後、グリセリンとヘパリンを投与した。入院 4 日目に D-dimer は正常化し、同日よりワルファリンを開始した。頭痛は徐々に改善し、入院 14 日目に退院した。入院日から数えて 41 日目、頭部 MRI では右前頭葉の血腫周囲の浮腫が改善し、CTV では静脈洞が再開通した。294 日目の CTV では静脈洞の描出がほぼ正常となったため、ワルファリンを漸減中止した。ワルファリン中止後 12 ヶ月が経過したが脳卒中の再発はない。

症例 2 : 41 歳男性

主訴：左頭頂部痛、嘔気

現病歴：2010 年 9 月より、他院から処方されたフィナス

テリド 1 mg/日とミノキシジル 6 mg/日の内服を開始。2012 年 4 月より、フィナステリド 1 mg 隔日投与に変更されたが、自己判断で連日服用していた。2012 年 8 月末頃より、頭重感を自覚。9 月 X-1 日昼頃、左頭頂部の頭重感をともなう頭痛と嘔気を自覚し、改善しないため、9 月 X 日 (Day 1)、近医受診。頭部 MRI 上、急性期脳梗塞を指摘され、同日当科を受診し入院となった。

既往歴：特記事項なし

生活歴：喫煙は 10~15 本/日×20 年間、飲酒は機会飲酒。

入院時現症：身長 186.0 cm、体重 77.0 kg、BMI 22 kg/m²、体温 36.9°C。血圧 149/88 mmHg と高血圧をみとめた。脈拍 91/分、SpO₂ 99% (室内気)、前頭部に禿頭をみとめた。神経学的所見では、頭痛の自覚はあったが、意識は清明であった。高次脳機能障害はなく、脳神経に異常なし。運動系は、上下肢に麻痺はなかったものの、足底反応は右 Babinski 徴候、左屈曲型であった。協調運動障害なく、感覚系に異常をみとめなかった。

検査所見：血算では白血球が 9,000/ μ l と軽度高値だった。凝固系では D-dimer が 0.72 μ g/ml と軽度上昇していたが、その他はプロテイン C 152%、プロテイン S 91%、AT-III 108%、ループス・アンチコアグラント 1.1 と正常であった。生化学では肝腎機能正常で、炎症反応、脂質異常症、糖尿病はみと

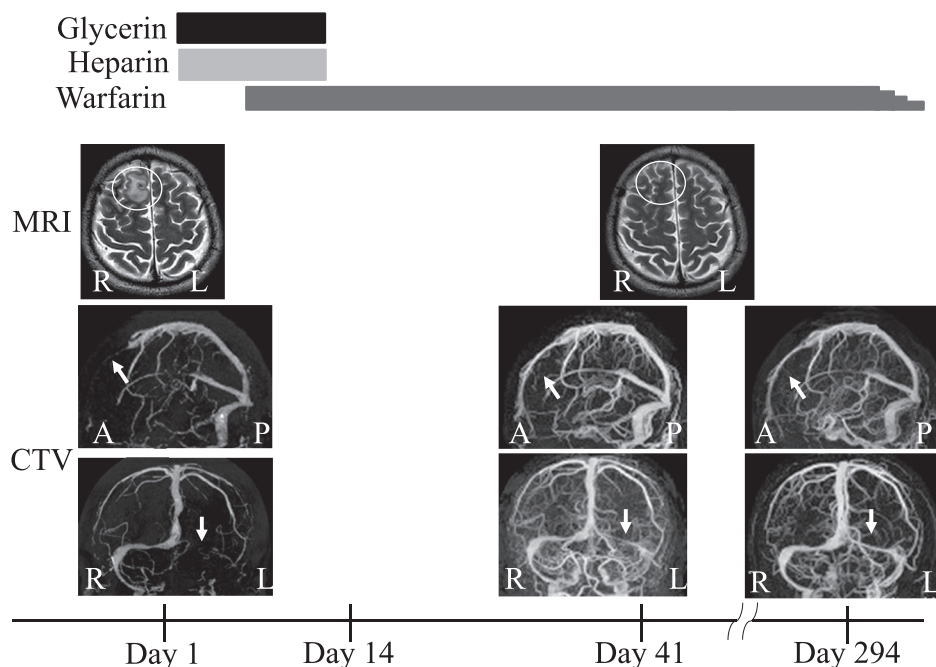


Fig. 2 Clinical course of case 1.

We treated the patient with an anticoagulant. His headache gradually subsided and medications were terminated 10 months later when venous flow to the sagittal sinus and left transverse sinus was recanalized, as determined by CTV, and the low-intensity area on T₂-weighted images disappeared. He exhibited no recurrence of headaches or sinus thrombosis. Days 1, 14, 41, and 294 refer to the number of days from admission.

めなかった。自己抗体では、抗核抗体、抗 CL・β2GPI 抗体は正常、抗 SS-A 抗体、抗 SS-B 抗体、PR3-ANCA、MPO-ANCA は陰性であった。感染症は、HBs 抗原陰性、HCV 抗体陰性であった。

画像所見：頭部 MRI では、拡散強調画像で左頭頂側頭葉皮質・皮質下白質に高信号域をみとめ、同部位は FLAIR 画像でも高信号域を呈していた (Fig. 3)。

入院後経過：MRA、CTA では頭頸部主幹動脈の広狭不整や瘤形成はなく、中大脳動脈解離を示唆する所見もなかった。入院時 (Day 1) よりアスピリン、アルガトロバン投与を開始し、入院3日目にアルガトロバンをヘパリンに切りかえた。入院後、頭痛と嘔気は改善した。経胸壁心エコー、コントラスト心エコーでは弁膜症や卵円孔開存を示唆する所見はなかった。CTV、頸動脈エコー、Holter 心電図では異常所見をみとめず、入院6日目には、D-dimer が正常化、Babinski 徴候はみとめなくなった。アスピリンを継続し、入院13日目に退院した (Fig. 4)。

退院後、6ヵ月間の経過観察では、朝食前血圧 100~110/60~70 mmHg と、高血圧はみとめなかった。

考 察

フィナステリド 1 mg/日を服用中に脳静脈洞血栓症および脳梗塞を発症した2症例を経験した。2症例とも頭痛で発症

し、D-dimer 軽度高値を呈した。症例1の頭痛は、臨床経過から脳静脈洞血栓症にともなう頭痛と考えた。症例2の頭痛は、発症数日後には軽快しており、脳動脈解離もなく、原因を特定できなかった。両症例の D-dimer 軽度高値は凝固系活性化を示唆するが、症例1では抗凝固療法開始後すみやかに正常化した。症例2は、後療法としてアスピリン内服を選択したが、D-dimer の再上昇はなく、急性期に下肢静脈エコーを施行していなかったものの、深部静脈血栓症にともなう奇異性脳塞栓症は考えにくい。

フィナステリド服用中の血栓症発症は、PMDA へは、本2症例を併せて14症例の報告がある (Table 1)。脳卒中が4例、そのうち脳静脈洞血栓症2例、脳梗塞2例、急性心筋梗塞が6例、その他の血栓症が4例であった。年齢は30~50歳代の男性で、服用期間は1週間~6年と様々であった。ミノキシジル併用例は症例2をふくめ3例の報告がある。症例2は内服薬であったが、その他2例は外用薬、内服薬のいずれかが不明であった。脳卒中で頭痛をともなう症例は本報告の2症例のみだったが、PMDA 報告に頭痛の合併が記載されていない可能性もある。

フィナステリドはテストステロンをジヒドロテストステロン (DHT) へ変換する 5α-還元酵素 II 型を阻害し、テストステロンから DHT への変換を抑制する²⁾。テストステロンの増加に有意差はなく、男性機能に対する副作用がないといわれている³⁾。ステロイドの生合成経路からは、テストステロ

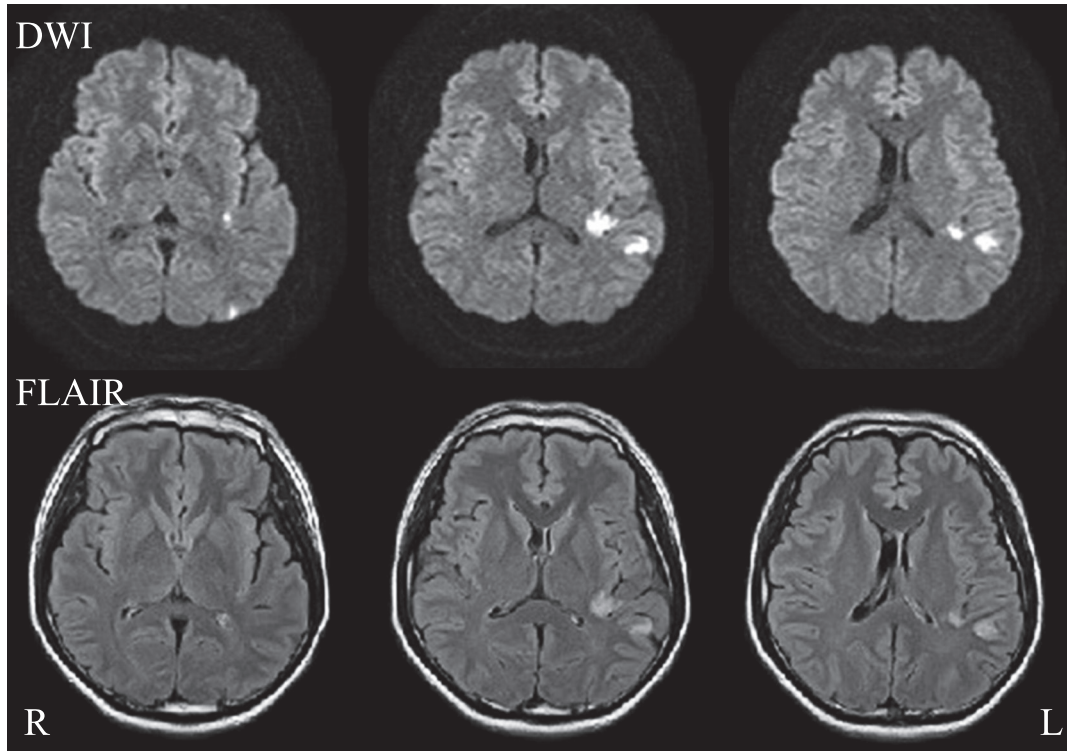


Fig. 3 Brain images of case 2.

Imaging techniques are shown on the upper left side with abbreviations. Diffusion-weighted images (axial, 1.5 T; TR, 5,900 ms, TE 95 ms; b value = 1,000 sec/mm²) and fluid attenuated inversion recovery (FLAIR) images (axial, 1.5 T; TR, 6,200 ms, TE, 105 ms) show a high-intensity area in the left parietotemporal lobe, leading to the diagnosis of cerebral infarction.

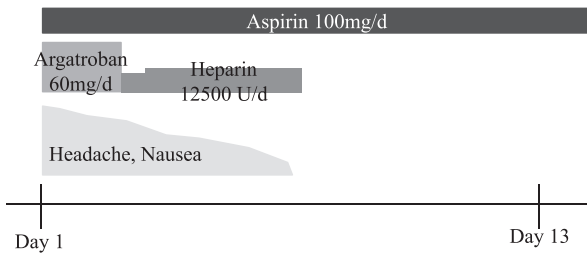


Fig. 4 Clinical course of case 2.

He was treated with an antiplatelet as an outpatient. There was no recurrence of stroke. Days 1 and 13 refer to the number of days from admission.

ンの DHT への変換阻害によりテストステロンの増加が予想されるが、増加に有意差はないため、テストステロンがエストラジオール (E2) に代謝されると予想される (Fig. 5). それを支持する報告として、前立腺癌患者群とコントロール群に対してフィナステリド 5 mg/日投与を投与した結果、両群においてエストロン (E1), E2 が有意に増加した、という報告がある⁴⁾. またフィナステリド 1 mg/日投与を受けた症

例における女性化乳房の報告があり⁵⁾⁶⁾, 原因としてアンドロゲンに対するエストロゲンの相対的増加が推測された⁷⁾.

エストロゲン (E1, E2, エストリオール (E3)) により、血液は凝固促進状態に傾くことが知られている. 凝固因子 VII, X, XII, XIII の増加とプロテイン S, アンチトロンビンの低下により凝固促進状態に傾くとされ⁸⁾, 凝固第 V 因子と第 VIII 因子を不活性化する活性化プロテイン C 感受性低下が血栓を形成するという報告もある^{8)~10)}. そして、女性ホルモン薬使用中の血栓症発症率の増加について注意喚起がなされている¹¹⁾.

本 2 症例では、プロテイン C およびプロテイン S, AT-III の低下はみとめず、各凝固因子, E1, E2 は測定できず、女性化乳房もみられなかったが、薬理学的機序からフィナステリドにより E1 と E2 が相対的に増加して血栓症を発症したと推察した. また、エストロゲンによるセロトニン系への影響、血管内皮での一酸化窒素の産生亢進などにより、片頭痛が誘発される可能性があるとの報告がある¹²⁾. 本 2 症例に共通した頭痛も、エストロゲン増加により生じた可能性はある.

ミノキシジルは、末梢血管拡張により毛嚢への血流が増加し、毛包構成細胞の増殖促進効果を示すといわれている²⁾. ミノキシジルの内服薬は日本では承認されていないが、症例

Table 1 Background features of our 2 cases and another 12 cases reported to PMDA by others.

Case	Sex	Age	Duration of Finasteride Administration	Past History	Concomitant Medication	Headache	Diagnosis	
1	Male	35	6 M	DM	(-)	(+)	<i>Sagittal Sinus Thrombosis</i>	Our Cases
2	Male	41	2 Y	(-)	Minoxidil	(+)	<i>Cerebral Infarction</i>	
3	Male	30s	1 Y	(-)	(-)		<i>Sagittal Sinus Thrombosis</i>	
4	Male	40s	1 W	(-)	(-)		<i>Cerebral Infarction</i>	
5	Male	40s	9 M	(-)	(-)		Acute Myocardial Infarction	
6	Male	unknown	unknown	unknown	Minoxidil		Acute Myocardial Infarction	
7	Male	unknown	unknown	unknown			Acute Myocardial Infarction	
8	Male	50s	2 Y	HT	Nifedipine, Valsartan		Acute Myocardial Infarction	Cases reported to PMDA by others
9	Male	30s	unknown	(-)	Minoxidil		Acute Myocardial Infarction	
10	Male	unknown	unknown	unknown			Acute Myocardial Infarction	
11	Male	40s	5-6 Y	(-)	(-)		Renal Infarction	
12	Male	50s	3 M	AF, HT	Amlodipine		Renal & Splenic Infarction	
13	Male	40s	3 Y	Ichthyosis	(-)		Renal Thrombosis	
14	Male	unknown	unknown	unknown			Portal Thrombosis	

Y, year; M, month; W, week; DM, diabetes mellitus; AF, atrial fibrillation; HT, hypertension; PMDA, The Japan Pharmaceutical and Medical Devices Agency.

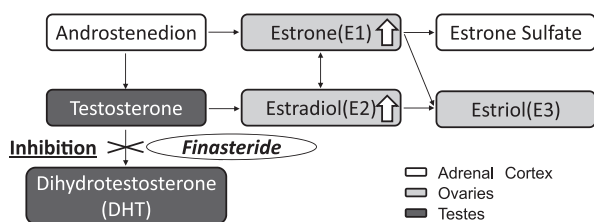


Fig. 5 Steroid cascade associated with finasteride.

Testosterone is converted to dihydrotestosterone (DHT) by type 2 5 α -reductase. Finasteride, a competitive inhibitor of type 2 5 α -reductase, inhibits the conversion and lowers serum and scalp DHT levels²⁾. Moreover, finasteride has a direct effect on estrogen level via the inhibition of the conversion of testosterone to DHT⁴⁾. During finasteride treatment, a larger amount of estradiol is generated than before the medication; therefore, a larger amount of estrone is converted from estradiol.

2は自由診療で医師から処方されていた。ミノキシジル単独内服による血栓症発症の文献や PMDA 報告はない。しかし、フィナステリドとの併用例は3例存在するため、血栓症への関与は否定できない (Table 1)。

我が国での49歳以下の若年性脳梗塞発症率は、1995～1997年の吹田市で男性3.7人/10万人、女性1.7人/10万人¹³⁾と報告された。Putaalaらの報告によれば、1994～2007年で15～49歳の虚血性脳卒中の平均年間発症率が10.8人/10万人、そのうち原因不明が33%であることから¹⁴⁾、原因不明の虚血性脳卒中の年間発症率は約3.6人/10万人と推定できる。また、脳静脈洞血栓症の年間発症率は0.5人/10万人と報告された¹⁵⁾。発売元によると国内で推定20万人の男性がフィ

ナステリドを服用し、脳梗塞は2人、脳静脈洞血栓症は2人発症したことから、脳梗塞発症率は1人/10万人、脳静脈洞血栓症も1人/10万人と推定される。海外では前立腺肥大症患者に対してフィナステリド5mg/日投与が1992年に承認された。男性型脱毛症の治療薬としては、1mg/日の用量で、海外では1997年に、国内では2005年に承認された。発症機序不明の若年性脳梗塞や脳静脈洞血栓症の患者に、フィナステリド服用患者が存在している可能性があり、服用歴に留意する必要がある。

本報告の要旨は、第203回日本神経学会関東・甲信越地方会で発表し、会長推薦演題に選ばれた。

※本論文に関連し、開示すべきCOI状態にある企業、組織、団体はいずれも有りません。

文 献

- 1) 坪井良治, 板見 智, 乾 重樹ら. 男性型脱毛症診療ガイドライン (2010年版). 日皮会誌 2010;120:977-986.
- 2) Price VH. Treatment of hair loss. N Engl J Med 1999;341:964-973.
- 3) Drake L, Hordinsky M, Fiedler V, et al. The effects of finasteride on scalp skin and serum androgen levels in men with androgenetic alopecia. J Am Acad Dermatol 1999;41:550-554.
- 4) Yao S, Till C, Kristal AR, et al. Serum estrogen levels and prostate cancer risk in the prostate cancer prevention trial: a nested case-control study. Cancer Causes Control 2011;22:1121-1131.
- 5) Ferrando J, Grimalt R, Alsina M, et al. Unilateral gynecomastia induced by treatment with 1 mg of oral finasteride. Arch Dermatol 2002;138:543-544.
- 6) Mansouri P, Farshi S, Safar F, et al. Finasteride -induced

- gynecomastia. *Indian J Dermatol Venereol Leprol* 2009;75: 309-310.
- 7) Green L, Wysowski DK, Fourcroy JL. Gynecomastia and breast cancer during finasteride therapy. *N Engl J Med* 1996;335: 823.
 - 8) Rosendaal FR, Helmerhorst FM, Vandenbroucke JP. Female hormones and thrombosis. *Arterioscler Thromb Vasc Biol* 2002; 22:201-210.
 - 9) Tans G, Curvers J, Middeldorp S, et al. A randomized cross-over study on the effects of levonorgestrel- and desogestrel-containing oral contraceptives on the anticoagulant pathways. *Thromb Haemost* 2000;84:15-21.
 - 10) Henkens CM, Bom VJ, Seinen AJ. Sensitivity to activated protein C; influence of oral contraceptives and sex. *Thromb Haemost* 1995;73:402-404.
 - 11) 岩下光利, 深谷孝夫, 水沼英樹ら. 低用量経口避妊薬の使用に関するガイドライン (改訂版). *日産婦誌* 2006;58:894-962.
 - 12) Sacco S, Ricci S, Degan D, et al. Migraine in women: the role of hormones and their impact on vascular diseases. *J Headache Pain* 2012;13:177-189.
 - 13) 緒方 絢, 馬場俊六, 万波俊文. 大都市部における脳卒中発症者の発症状況と退院時の身体状況—最近7年の変化について. 平成11年度厚生省老人保健事業推進事業編. 高齢者死亡に影響を及ぼす要因に関する調査研究事業報告書. 東京: 日本循環器管理研究協議会; 2000, p. 118-131.
 - 14) Putaala J, Metso AJ, Metso TM. Analysis of 1008 consecutive patients aged 15 to 49 with first-ever ischemic stroke: the Helsinki young stroke registry. *Stroke* 2009;40:1195-1203.
 - 15) Saposnik G, Barinagarrementeria F, Brown RD Jr, et al. Diagnosis and management of cerebral venous thrombosis: a statement for healthcare professionals from the American Heart Association/American Stroke Association. *Stroke* 2011;42:1158-1192.

Abstract

Two cases of stroke associated with the use of finasteride, an approved drug for male-pattern hair loss in Japan

Yukio Tsuji, M.D.¹⁾, Takahiro Nakayama, M.D.¹⁾, Keiko Bono, M.D.¹⁾, Mizuki Kitamura, M.D.¹⁾ and Ichiro Imafuku, M.D.¹⁾

¹⁾Department of Neurology, Yokohama Rosai Hospital

We report two cases of stroke associated with the use of finasteride at 1 mg/day, which is approved in Japan for the treatment of male-pattern hair loss. The first case involved a 35-year-old male taking 1 mg of finasteride daily for 6 months to prevent male-pattern hair loss. He was taken to a hospital and later admitted to our hospital owing to headache and seizures. Brain computed tomography (CT) images showed a low-density area in the right frontal lobe. CT venography (CTV) revealed sinus thrombosis and he was treated with an anticoagulant. As the headache gradually subsided, medications were tapered and terminated 10 months later when venous flow to the sagittal sinus and left transverse sinus was confirmed to be recanalized. The second case involved a 41-year-old male taking 1 mg of finasteride and 6 mg of minoxidil daily for 1 year for male-pattern hair loss. He started having headaches and was admitted to our hospital when diffusion-weighted images of brain magnetic resonance imaging (MRI) showed a high-intensity area in the left parietotemporal lobe. He was treated with antiplatelet and anticoagulation medicines. The Japan Pharmaceutical and Medical Devices Agency (PMDA) has reported 14 cases of thrombosis in patients taking finasteride in Japan; 4 cases of stroke (our 2 cases and 2 reported by PMDA), 6 cases of myocardial infarction, and 4 cases of other thrombotic diseases. Increases in estrone and estradiol levels in prostate cancer patients and controls receiving 5 mg of finasteride have been reported. Gynecomastia has also been reported as one of the adverse effects of finasteride at 1 mg or 5 mg daily. Taken together, we assume that the increases in estrone and estradiol levels induced by finasteride lead to thrombosis development.

(*Clin Neurol* 2014;54:423-428)

Key words: finasteride, male-pattern hair loss, stroke, thrombosis, estrogen