

## 症例報告

## くりかえす脳梗塞が診断の契機となった 中枢神経限局型 ANCA 関連血管炎の 1 例

脇坂 佳世<sup>1)</sup> 萩原のり子<sup>1)\*</sup> 金澤 有華<sup>1)</sup>  
荒川 修治<sup>1)</sup> 吾郷 哲朗<sup>2)</sup> 北園 孝成<sup>2)</sup>

要旨：症例は 73 歳男性である。自発性の低下を主訴に来院し、MRI 拡散強調画像で右尾状核と左被殻に高信号域をみとめた。脳梗塞の既往に対して抗血小板薬を服用しており、これに抗凝固薬を追加したが、第 10 病日に右片麻痺が出現し、MRI で多発性の新規病変をみとめた。他臓器症状はともなわなかったが、入院時より持続する発熱と炎症反応から血管炎の関与をうたがい、MPO-ANCA の上昇に基づき ANCA 関連血管炎と診断した。腎臓や肺の病変を合併せず、脳病変を契機に診断にいたった ANCA 関連血管炎の報告はまれであり、不明熱をともなう脳梗塞では血管炎による機序も念頭において検索を進めることが重要と考えられた。

(臨床神経 2014;54:429-433)

Key words：ANCA 関連血管炎, 脳梗塞, ステロイド, 免疫抑制剤, neutrophil extracellular traps (NETs)

### はじめに

ANCA 関連血管炎 (ANCA-associated vasculitis; AAV) では細小動脈や毛細血管などの小血管に壊死性血管炎を生じ、腎臓や肺の病変をともなう例が典型像とされる<sup>1)</sup>。脳病変の合併は少なく、さらにその大半で他臓器の血管炎症状が先行しているため、脳血管障害を契機に本症の診断にいたる例はきわめてまれである。今回われわれは、他臓器症状をともなわずくりかえす脳梗塞を初発症状とした、中枢神経限局型 AAV の 1 例を経験したので、文献的考察を交え報告する。

### 症 例

症例：73 歳，男性，右きき

主訴：自発性の低下

既往歴：65 歳時に脳出血，高血圧症。70 歳時に脳梗塞を発症し，以後シロスタゾール 100 mg/日を内服。

家族歴：特記事項なし。

生活歴：喫煙歴なし，飲酒歴なし。

現病歴：元来 ADL は自立していたが，2012 年 4 月より徐々に活気が低下し，自発的に動こうとせず，尿失禁をくりかえすようになった。5 月上旬に当科外来を受診し，精査加療目的で入院となった。

入院時現症：血圧 113/74 mmHg，脈拍 109/分・整，体温

37.7°C。一般理学所見に異常なし。神経学的には意識レベルは JCS I-1 で，髄膜刺激徴候はみとめず，mini-mental state examination (MMSE) は 26/30 点であった。脳梗塞後遺症により，脳神経では軽度の中枢性左顔面神経麻痺と構音障害をみとめ，運動系では左上肢に MMT4 の筋力低下と軽度の痙縮をみとめた。感覚系や協調運動に異常なく，腱反射は左側で軽度亢進し，病的反射は陰性であった。起立は安定しており，うながしにより自力歩行は可能であることから，一連の症状は自発性の低下によるものと判断した。

入院時検査所見：末梢血では WBC 10,500/ $\mu$ l (好中球 87.9%) と上昇しており，Hb 13.0 g/dl，Plt  $32 \times 10^4$ / $\mu$ l であった。生化学に異常なく，腎機能は BUN 14 mg/dl，Cr 0.83 mg/dl と正常範囲であった。免疫学的には CRP 13.3 mg/dl と高値を示し，赤沈は 1 時間値で 56 mm と亢進していた。凝固系では Fib 455 mg/dl，D-dimer 3.61  $\mu$ g/ml と上昇していたが，血栓性素因はプロテイン S，プロテイン C の抗原量は正常範囲であり，抗カルジオリピン抗体，ループスアンチコアグulant はいずれも陰性，抗核抗体，可溶性 IL-2 受容体も陰性であった。検尿に異常なく，蛋白および潜血は陰性であり，髄液にも異常をみとめなかった。胸部単純レントゲン写真では肺野に異常なく，入院中の心電図モニターやホルター心電図で不整脈はみとめなかった。経胸壁心エコーや頸部血管エコーでは明らかな異常は指摘されず，経食道心エコーでは卵円孔開存が確認されたが，その他に塞栓源となりうる所見はみとめなかった。下肢静脈エコーでは両側下腿静脈は拡張しており，

\*Corresponding author: 九州労災病院脳血管内科 [〒 800-00296 福岡県北九州市小倉南区曾根北町 1-1]

<sup>1)</sup> 九州労災病院脳血管内科

<sup>2)</sup> 九州大学大学院医学研究院・病態機能内科学

(受付日：2013 年 8 月 23 日)

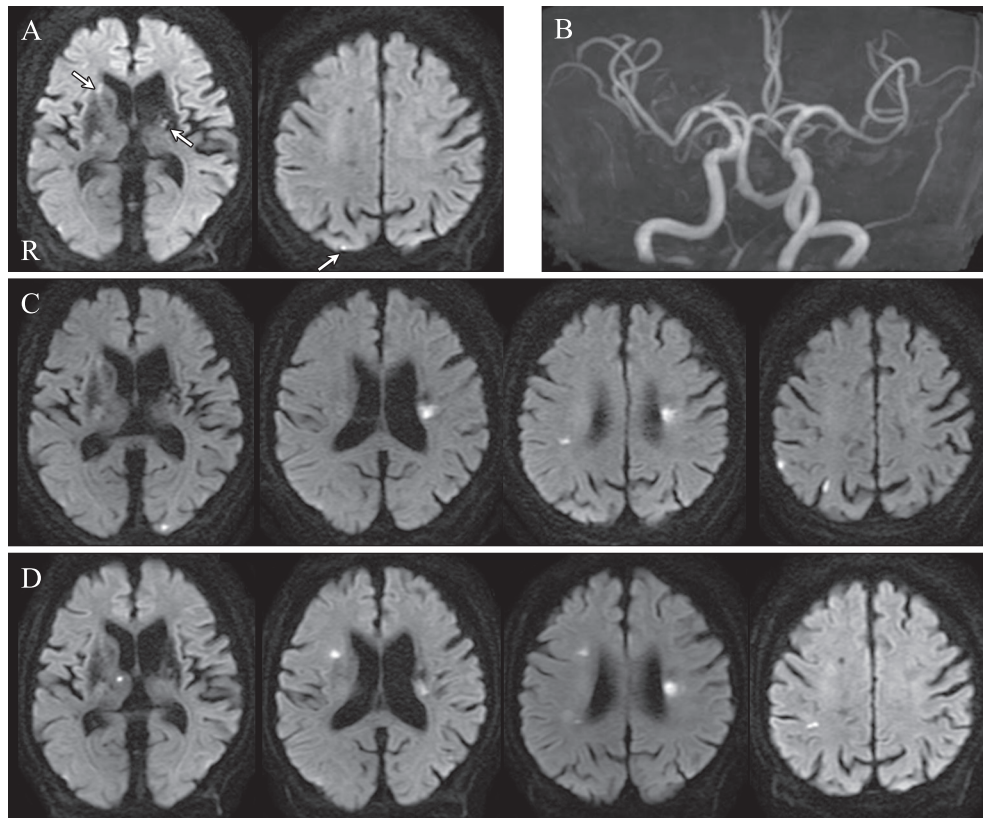


Fig. 1 Brain magnetic resonance imaging/angiography on admission and at recurrences.

Diffusion weighted image (DWI) (axial, 3.0 T; TDWL 6,000 ms, TE 80 ms; b value = 1,500 sec/mm<sup>2</sup>) on admission showed high intensity area in the right caudate nucleus, left putamen and left parietal lobe (arrows). Magnetic resonance angiography (TR 26 ms, TE 3.8 ms) showed no stenotic lesion (B). DWI on day 10 showed multiple new lesions in the left occipital lobe, bilateral frontal lobe and right parietal lobe (C). On day 15, DWI showed additional new lesions in the right thalamus, right frontal lobe and front-parietal lobe (D).

明らかな血栓はみとめないものの、血流のうっ滞を示唆するもやエコーを呈していた。神経伝導検査では右腓骨神経の複合筋活動電位が消失していたが、自覚症状をとまわず、潜在性腓骨神経麻痺と判断した。頭部MRIでは拡散強調画像で右尾状核頭部と左被殻に淡い高信号域をみとめ、同部位はADC値の低下をとまなうことから、症状経過と併せ亜急性期脳梗塞と診断した (Fig. 1A)。MRAでは頭蓋内外の主幹動脈に有意狭窄や瘤をみとめなかった (Fig. 1B)。

入院後経過 (Fig. 2) : 右尾状核頭部の脳梗塞を自発性低下の責任病巣と診断し、シロスタゾール 100 mg/日の内服に加え、ダルテパリンナトリウム 5,000 単位/日の持続投与を開始した。入院後も発熱と高度の炎症反応が持続し、その原因として感染症がうたがわれたが、数日おきに3度施行した血液培養と尿培養はいずれも陰性であり、各種抗生剤の投与に対する反応もきわめて不良であった。不明熱の原因検索として、頸部から骨盤内にいたるまでの臓器病変を造影CTにより評価したが、感染源や悪性腫瘍を示唆する所見はみとめなかった。入院第7病日にダルテパリンナトリウムの投与を終

了したが、第10病日に右上下肢の不全麻痺が出現し、MRI拡散強調画像で両側大脳に多発する新たな高信号域をみとめた (Fig. 1C)。前回と同様にADC値の低下をとまなう病変であり、脳梗塞の再発と判断したが、抗血栓療法の強化中にとまなる血管領域の多発性脳梗塞を発症したことに加え、入院時より不明熱や高度の炎症所見が持続することから、非動脈硬化性の誘因がうたがわれた。皮質枝領域にも梗塞が多発しており、卵円孔開存を介した奇異性脳塞栓症の可能性も示唆されたため、原因検索と並行してヘパリン 10,000 単位/日の持続投与による抗凝固療法を開始した。新たな神経症状はみとめなかったが、第15病日のMRI拡散強調画像では両側大脳に多発性の新規病変をみとめた (Fig. 1D)。追加検査ではPR3-ANCAは陰性であったが、MPO-ANCAが57EU (基準値3.5未満)と上昇しており、厚生省の診断基準<sup>2)</sup>に基づいてAAVおよびこれにとまなる脳梗塞と診断した。第20病日よりメチルプレドニゾロン 1,000 mg/日の点滴静注によるステロイドパルス療法を開始し、第23病日よりステロイド維持療法としてプレドニゾロン 50 mg/日の経口投与へ移行し

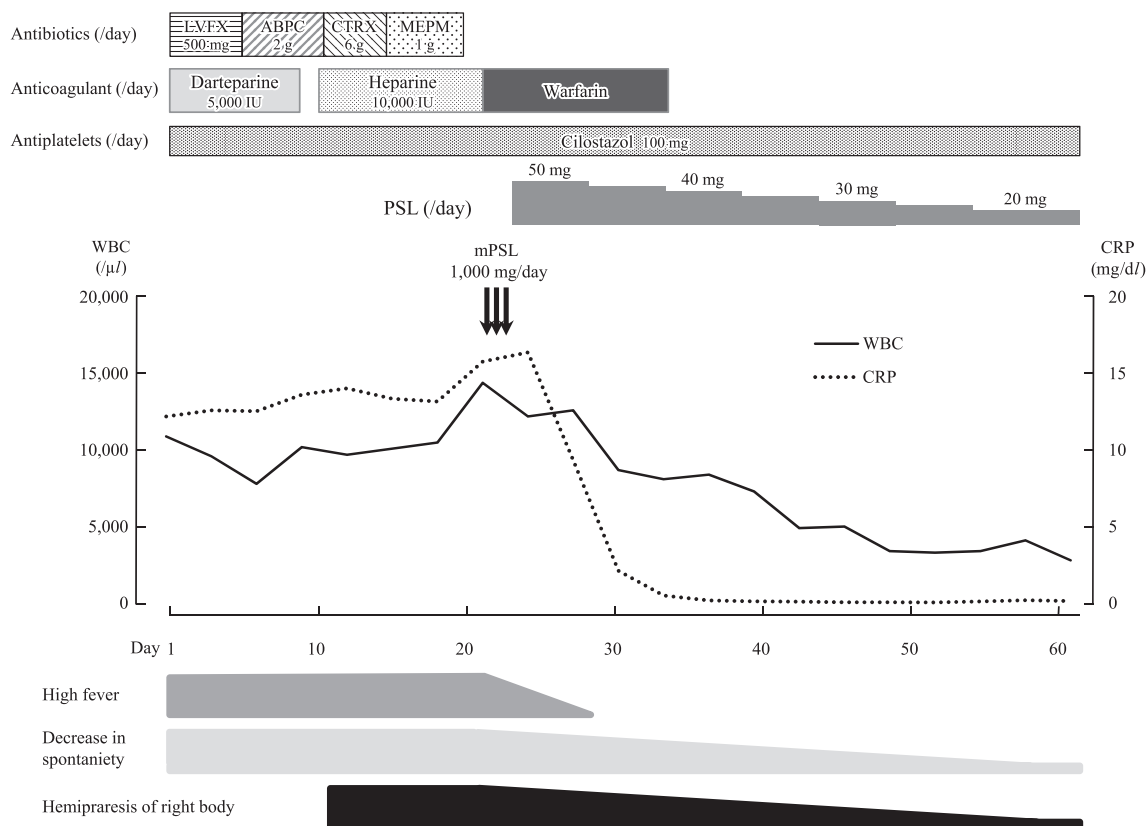


Fig. 2 Clinical course.

Several antibiotics combined with antithrombotic agents did not prevent disease progression, but oral prednisolone administration followed by pulse methylprednisolone therapy rapidly improved inflammatory reaction and further stroke recurrence was never observed. PSL: prednisolone. mPSL: methylprednisolone.

たところ、発熱や炎症反応はすみやかに改善した。以後7日おきにプレドニゾロンを漸減し20 mg/日を維持量としたが、この間、症状の変動や増悪はみられず、第60病日にMPO-ANCAの陰性化が確認されたため寛解と判断した。抗凝固薬はワルファリンの経口投与へ移行し、下肢静脈エコーでもエコーの消失を確認して投与を終了した。その後も脳梗塞の再発はみとめず、第63病日にリハビリテーション継続の目的で転院した。

## 考 察

血液中にMPO-ANCAが高率に出現する全身性血管炎症候群として顕微鏡的多発血管炎 (microscopic polyangiitis; MPA) が知られており、わが国ではANCA関連血管炎の約90%を占める。性差はなく、60~70歳代の高齢者に好発し、組織学的には小血管の壊死性血管炎を特徴とする。発熱や体重減少などの非特異的の症状に加え、標的サイズの血管を豊富に有する腎臓や肺を病変の主座とし、急速進行性糸球体腎炎や肺胞出血、間質性肺炎などの臨床像を呈することが多い。一方、脳病変をともなうことはまれであり、従来の報告によると疾

患活動性の高い患者に合併しやすく、すでに他臓器の血管炎を併発している例が大半とされる<sup>1)</sup>。本例は、抗血栓療法強化中にことなる血管領域に脳梗塞をくりかえし、不明熱や高度の炎症反応をともなうことから血管炎の存在がうたがわれた症例であるが、好発臓器である腎臓や肺の病変をともなわず、脳梗塞を初発症状とした点がきわめて特異であった。同様の報告は渉猟しえた範囲で3例と少なく<sup>3)-5)</sup>、いずれも多発単神経炎や皮膚症状が同時あるいは先行して出現しており、脳病変の診断時に他臓器症状をみとめない例は自験例のみであった。

再発性脳梗塞の臨床像を呈し他臓器の症状をともなわない疾患として、中枢神経限局性血管炎 (primary angitis of the central nervous system; PACNS) が挙げられるが<sup>6)</sup>、髄液蛋白の上昇を高率にともなう一方、血清学的には炎症所見を呈さないPACNSに対し、本例は髄液検査で異常を示さず、初診時より血液検査で高度の炎症反応が持続した点が異なっていた。また、血管内リンパ腫 (intravascular lymphoma; IVL) も中枢神経系の罹患率が高い疾患であり、腫瘍細胞が血管内腔に選択的に増殖するため、しばしば再発性脳梗塞の経過をたどるが<sup>7)</sup>、血液検査におけるLDHや可溶性IL-2受容体の

上昇が診断補助として有用であり、本例ではいずれの異常値も検出されなかったことが鑑別点となった。さらに本例では MPO-ANCA が高値を示し、これが疾患活動性と並行して変動した臨床経過を併せ ANCA 関連血管炎と診断したが<sup>8)</sup>、組織学的な証明が困難であったため、MPA が強くうたがわれるものの確定にはいたらなかった。

ANCA の対応抗原である MPO が発現すると活性酸素の産生が惹起され、小血管の内皮傷害やフィブリン壊死が誘発されると考えられており<sup>9)</sup>、脳病変をともなうばあいは穿通枝領域の深部白質に小梗塞をくりかえすことが多い<sup>10)</sup>。本例のように高血圧症を合併する患者では、初期診療の段階で細動脈硬化によるラクナ梗塞と診断される可能性が高く、抗血栓療法が強化されるばあいも少なくないと推察される。しかし、本疾患では頭蓋内出血を合併するばあいもあり、まれではあるが脳梗塞に続いて脳出血を発症した例も報告されている<sup>3)11)</sup>。MPA をふくめ AAV に付随する脳出血は、あらゆる臓器病変のうち最重症に分類される重篤な病態であり、抗血栓療法の併用により致命的な転帰をたどりやすい。したがって、原因不明の発熱や炎症反応など血管炎の関与が否定できない症状をともなう脳梗塞患者では、出血リスクに十分配慮した上で抗血栓薬の使用を慎重に検討すべきと考えられる。

また、本例は穿通枝領域の病変に加え皮質枝領域にも脳梗塞を発症した点が、MPA にともなう脳病変としては非定型的であり、この要因として下肢静脈の血流うっ滞や卵円孔開存が確認されたことから、奇異性脳塞栓症を同時に発症した可能性も否定できない。近年、AAV では好中球の細胞死である neutrophil extracellular traps (NETs) をみとめることが報告されており<sup>12)</sup>、これが血栓形成に関与し深部静脈血栓症の原因となりうるということが指摘されている<sup>13)</sup>。NETs は本来、細菌感染時の免疫反応により好中球から放出される網目状構造物を指すが、ANCA によって刺激された好中球からも NETs の放出が確認されており<sup>14)</sup>、血小板やフィブリンの凝集を介して血栓形成を促進すると考えられている。実際に、深部静脈に形成された血栓内に NETs の存在が確認されており<sup>15)</sup>、NETs のトリガーとなる ANCA が高率に陽性化する AAV は、深部静脈血栓症の新たなリスクになりうる病態といえる。したがって、塞栓性機序が推定される脳梗塞を合併した AAV 患者では、奇異性脳塞栓症の可能性を念頭において、深部静脈血栓症や卵円孔開存の有無を早急に検索することが望ましいと考えられる。また、NETs を介して形成される静脈血栓はフィブリンに富んだ赤色血栓が多く、ヘパリンをはじめとする抗凝固薬が有効であるため、本例ではステロイド剤による血管炎の治療に加え、その活動性に応じて抗凝固療法を併用したことも脳梗塞の再発抑制に寄与した可能性がある。

従来、AAV にともなう脳病変は難治性で予後不良とされてきたが、近年では病初期からステロイドパルス療法に免疫抑制剤を組み合わせた積極的治療を開始することで良好な転帰をえた例も散見されている。一方で、本疾患の好発年齢である高齢層は加齢による臓器機能低下を有する例が多く、薬剤の選択や投与量、その副作用に十分な留意が必要であるこ

とも忘れてはならない。本例は他臓器の病変をみとめず、ステロイド治療が奏功したため免疫抑制剤は併用しなかったが、今後、血管炎の再燃がうたがわれるばあいには免疫抑制剤の適応を早急に検討する方針である。

AAV は多臓器の障害をきたしうる疾患であり、その臨床症状は実に多彩で、とくに高齢患者では種々の合併症の影響も加わり不特定な愁訴を呈しやすい。早期診断のためには理学所見や検査所見から血管炎の存在をうたがうことが重要となり、詳細な問診と必要に応じた検査をすみやかにおこなうことが喚起されている。また、病初期より脳病変を呈するばあいもあるため、不明熱や持続する炎症反応をともなう脳血管障害を診たばあいは、好発臓器の病変が検出されなくとも血管炎の可能性を否定せず、発症早期例を見逃さないよう努めることが肝要である。

※本論文に関連し、開示すべき COI 状態にある企業、組織、団体はいずれも有りません。

## 文 献

- 1) 佐田憲映. わが国の ANCA 関連血管炎における臓器障害の頻度. 医学のあゆみ 2011;236:761-764.
- 2) 厚生労働省 難治性疾患克服研究事業. ANCA 関連血管炎の診療ガイドライン. 2011. p. 16-18.
- 3) Ito Y, Suzuki K, Yamazaki T, et al. ANCA-associated vasculitis (AAV) causing bilateral cerebral infarction and subsequent intracerebral hemorrhage without renal and respiratory dysfunction. J Neurol Sci 2006;240:99-101.
- 4) 柚田真一. リウマチ性多発筋痛症類似の症状を契機に診断された顕微鏡的多発血管炎の一例. 州リウマチ 2003;22:98-102.
- 5) Tang CW, Wang PN, Lin KP, et al. Microscopic polyangiitis presenting with capsular warning syndrome and subsequent stroke. J Neurol Sci 2009;277:174-175.
- 6) Birnbaum J, Hellmann DB. Primary angiitis of the central nervous system. Arch Neurol 2009;66:704-709.
- 7) Chapin JE, Davis LE, Kornfeld M, et al. Neurologic manifestations of intravascular lymphomatosis. Acta Neurol Scand 1995; 91:494-499.
- 8) Jennette JC, Falk RJ, Bacon PA, et al. 2012 revised International chapel hill consensus conference nomenclature of vasculitides. Arthritis Rheum 2013;65:1-11.
- 9) Ku BD, Shin HY. Multiple bilateral non-hemorrhagic cerebral infarctions associated with microscopic polyangiitis. Clin Neurol Neurosurg 2009;111:904-906.
- 10) Reichhart MD, Bogousslavsky J, Janzer RC. Early lacunar strokes complicating polyarteritis nodosa: thrombotic microangiopathy. Neurology 2000;54:883-889.
- 11) 磯田健太郎, 塗 香子, 庄田武司ら. 脳梗塞, 次いで脳出血を発症した顕微鏡的多発血管炎の一例. 日臨免誌 2010;33: 111-115.
- 12) Brinkmann V, Reichard U, Goosmann C, et al. Neutrophil extracellular traps kill bacteria. Science 2004;303:1532-1535.
- 13) Fuchs TA, Brill A, Duerschmied D, et al. Extracellular DNA

- traps promote thrombosis. Proc Natl Acad Sci U S A 2010;107:15880-15885.
- 14) Kessenbrock K, Krumbholz M, Schönemacker U, et al. Netting neutrophils in autoimmune small-vessel vasculitis. Nat Med 2009;15:623-625.
- 15) Fuchs TA, Brill A, Wagner DD. Neutrophil extracellular trap (NET) impact on deep vein thrombosis. Arterioscler Thromb Vasc Biol 2012;32:1777-1783.

### Abstract

#### A case of CNS-limited ANCA-associated vasculitis presenting as recurrent ischemic stroke

Kayo Wakisaka, M.D.<sup>1)</sup>, Noriko Hagiwara, M.D.<sup>1)</sup>, Yuka Kanazawa, M.D.<sup>1)</sup>,  
Shuji Arakawa, M.D.<sup>1)</sup>, Tetsuro Ago, M.D.<sup>2)</sup> and Takanari Kitazono, M.D.<sup>2)</sup>

<sup>1)</sup>Division of Cerebrovascular Medicine, Kyushu Rosai Hospital

<sup>2)</sup>Department of Cerebrovascular Medicine, Kyushu University Hospital

A 73-year-old man was admitted to our hospital because of a decrease in spontaneity. His medical history included two stroke episodes, probably related to hypertension. Brain MRI on admission demonstrated acute infarction in the right caudate nucleus and left putamen. Intravenous infusion of a low molecular-weight heparin added to oral antiplatelets was started. Following admission, he developed a low grade fever and severe inflammatory reaction. The focus of infection was not evident, and none of the antibiotics tried were effective. Ten days after admission, he developed right hemiparesis, and an additional brain MRI showed new multiple infarctions. We also determined the presence of a high MPO-ANCA titer (57 EU), and we diagnosed the patient's condition to be ANCA-associated vasculitis (AAV). Steroid therapy improved his inflammatory reaction and stroke recurrence was not observed. We suggest that vasculitis should be considered as a potential risk factor for repeated small infarctions with fever of unknown origin, especially those of perforating artery territories.

(Clin Neurol 2014;54:429-433)

**Key words:** ANCA-associated vasculitis, brain infarction, steroid, immunosuppressant, neutrophil extracellular traps (NETs)

---