

若年性脳梗塞を発症し Fabry 病類似の T₁-weighted imaging-pulvinar sign を呈した Turner 症候群の 1 例

高 尚均^{1)*} 河野 彬子¹⁾ 山野井貴彦¹⁾ 徳永 恵子¹⁾

要旨：症例は 39 歳女性である。数日の経過で進行する右上下肢脱力のため当科へ入院した。頭部 MRI で左内包後脚から放線冠にかけて急性期脳梗塞像と両側中大脳動脈狭窄，および両側視床枕に対称性の T₁ 強調画像高信号所見をみとめた。同部位は T₂ 強調画像では信号変化を示さず，Fabry 病を示唆するとされている T₁-weighted imaging-pulvinar sign (T₁ pulvinar sign) を呈していた。若年性脳梗塞の原因として Fabry 病をうたがい遺伝子検査を実施したが， α -galactosidase A 遺伝子の全エクソンおよびその近傍のイントロン配列に変異をみとめず，Fabry 病は否定された。身体表現型異常には乏しかったものの，低身長や稀発月経の存在から Turner 症候群を考え染色体検査を施行したところ，モノソミー X と環状 X (60%:40%) モザイクの Turner 症候群であることが判明した。Turner 症候群での T₁ pulvinar sign はこれまで報告がなく，貴重な症例と考えられた。

(臨床神経 2014;54:440-443)

Key words：Turner 症候群，若年性脳梗塞，T₁ pulvinar sign

はじめに

Fabry 病は X 染色体上に存在する α -galactosidase A 遺伝子の異常に起因した α -galactosidase A 酵素活性の低下により，スフィンゴ糖脂質が細胞のライソゾームに蓄積し発症する先天性スフィンゴ糖脂質代謝異常症である。X 連鎖性の遺伝形式をとるため，多くは男性に発症するが，通常保因者とされる女性にも発症，もしくは何らかの異常を呈することがある。若年性脳梗塞，進行性腎障害，肥大型心筋症，四肢末端痛，消化器症状，発汗障害，難聴，被角血管腫などの多彩な症候を来し，頭部 MRI において両側視床枕に対称性の T₁ 強調画像高信号所見 (T₁-weighted imaging-pulvinar sign; T₁ pulvinar sign) をしばしば呈することが知られている^{1)~5)}。

一方，Turner 症候群は X 染色体の全体または一部の欠失により，低身長，性腺機能不全，翼状頸・外反肘などの身体表現型異常，心・血管系異常などを呈する疾患で，女性のみを発症する。高血圧，糖尿病，脂質異常症を高率に合併するほか，脳血管脆弱性も知られており，若年性脳梗塞の一因となりえる⁶⁾。

今回われわれは若年性脳梗塞の女性例で，MRI 画像上，Fabry 病類似の T₁ pulvinar sign を呈した Turner 症候群の 1 例を経験したので報告する。

症 例

症例：39 歳，女性

主訴：右上下肢脱力

職業：事務職。

既往歴：幼少期よりくりかえす慢性中耳炎，稀発月経（初潮 12 歳，月経 1~2 回/年），半年前に高血圧を指摘され ARB 内服開始，以前より検診で高血糖と脂質異常症を指摘されるも放置。

家族歴：特記事項なし。

現病歴：2012 年 10 月下旬，右上下肢脱力を自覚し 2 日の経過で悪化したため当院救急外来を受診した。

入院時現症：身長 143 cm，体重 40.5 kg (BMI 19.8)，血圧 179/100 mmHg，脈拍 90/分・整，体温 36.9°C，左第 5 指短指症がみられ，神経学的には意識清明，右中枢性顔面神経麻痺，舌の右偏倚，右不全片麻痺 (右上下肢で MMT4 レベル)，指鼻試験・踵膝試験は軽度測定障害，四肢腱反射正常，病的反射なし。感覚系異常なし。

入院時検査所見：入院時検査では HbA1c (NGSP) 12.9%，総コレステロール 409 mg/dl，LDL-C 289 mg/dl，TG 493 mg/dl，eGFR 120.0 ml/min/1.73 m²，尿中アルブミン 134 mg/gCr と，未治療の糖尿病，脂質異常症，第 2 期糖尿病性腎症をみとめ，眼底には増殖期糖尿病網膜症を合併していた。その他，凝固

*Corresponding author: 上尾中央総合病院神経内科 [〒 362-8588 埼玉県上尾市柏座 1-10-10]

¹⁾ 上尾中央総合病院神経内科

(受付日：2013 年 8 月 31 日)

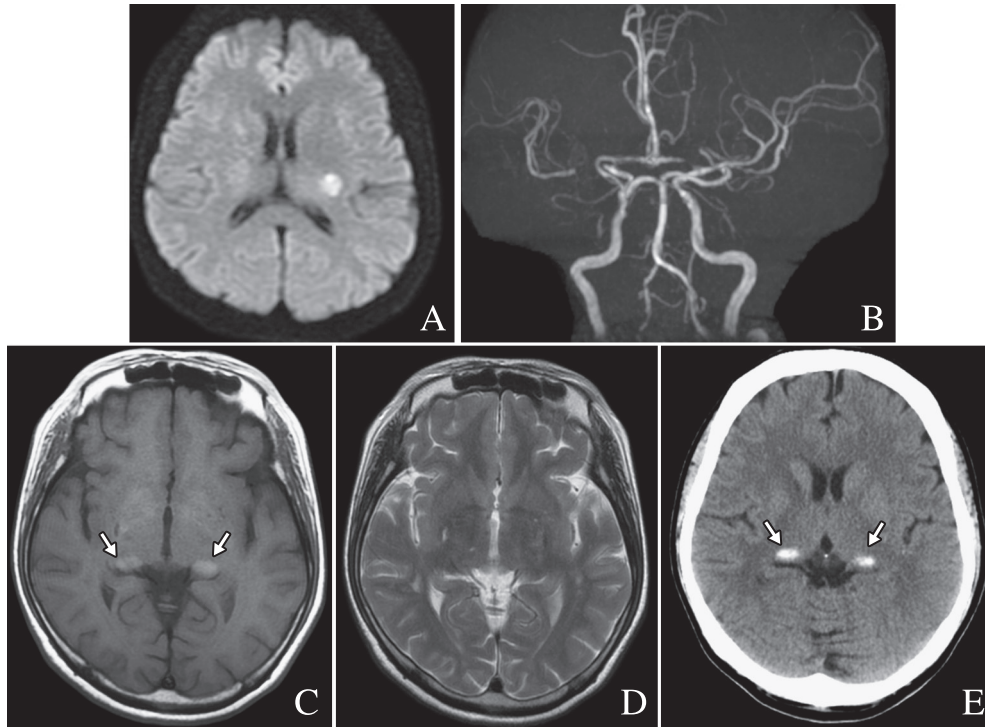


Fig. 1 Brain MRI, brain MRA, and brain CT.

Diffusion-weighted MRI (1.5 T; TR 5,000 ms, TE 81.70 ms) showed hyperintensity in the territory of the left lenticulostriate artery (A), MR angiography (1.5 T; TR 28 ms, TE 6.80 ms) showed severe stenosis of the bilateral middle and left anterior cerebral arteries and moderate one of the vertebral arteries (B), T₁-weighted MRI (1.5 T; TR 580 ms, TE 14 ms) demonstrated hyperintensity in the bilateral pulvinar (T₁ pulvinar sign) (arrows, C), corresponding to the site of iso-signal intensity on T₂-weighted MRI (1.5 T; TR 4,220 ms, TE 103.68 ms) (D) and hyperdensity on CT (arrows, E).

系、プロテインC、プロテインSに異常なく、ANA、SS-A、ANCA、CL-β2GPI、LAC (DRVVT)は陰性、ホモシステイン8.1 nmol/ml、PTH-intact 27 pg/mlは基準値範囲内であった。頭部MRIでは左内包後脚から放線冠にかけての新鮮脳梗塞と両側中大脳動脈、左前大脳動脈の高度狭窄および椎骨動脈狭窄をみとめた。また、両側視床枕に対称性のT₁高信号所見をみとめ、同部位はT₂強調画像では信号変化なく、頭部CTで高吸収域を示した (Fig. 1)。

入院後経過：アルガトロバンを開始するも数日間は麻痺の進行をみとめ、右上肢MMT0、下肢MMT2レベルとなったが、その後は緩徐改善傾向となった。若年性脳梗塞ならびに頭部MRI T₁強調画像で両側視床枕の対称性高信号所見 (T₁ pulvinar sign) をみとめたことからFabry病またはその保因者である可能性を考え、精査をおこなった。腎機能は微量アルブミン尿をみとめるもののGFRは保たれており、第2期糖尿病性腎症の範囲内と考えられた。また、経胸壁心エコーでは左室の軽度全周性肥大をみとめたが、高血圧性変化の範囲内と考えられた。α-galactosidase Aは64.4 nmol/mg (基準値49.8~116.4 nmol/mg)と基準値範囲内であった。最終的にα-galactosidase A遺伝子検索をおこなったが、同遺伝子の全エクソンおよびその近傍のイントロン配列に変異をみとめ

ず、Fabry病およびその保因者である可能性は否定された。一方、低身長、稀発月経、慢性中耳炎、左第5指短指症がみられたことから、他の身体的表現異常には乏しいもののTurner症候群をうたがい染色体検査を施行したところ、モノソミーX (45XO)と環状X (46X,r(X)) (60%:40%)モザイクのTurner症候群であることが判明した (Fig. 2)。

考 察

Fabry病は若年性脳梗塞をきたすことで知られ、X連鎖劣性遺伝の形式をとるが、女性でも発症あるいは部分的な症状の出現をみとめることがある。両側視床枕の対称性T₁高信号所見 (T₁ pulvinar sign)はFabry病を示唆する所見とされ、本例も最初にFabry病またはその保因者である可能性を検討した。Fabry病ではT₁ pulvinar sign以外の所見として多くのばあい3 mm以上の脳底動脈拡張を合併するが^{7,8)}、本例ではむしろ狭窄所見をみとめていた。これは当初、未治療糖尿病、脂質異常症、コントロール不十分な高血圧を合併していたことから血管狭窄が優位となった可能性を考えた。

BurlinaらはFabry病36例(男性16例、女性20例)のうち、T₁ pulvinar signをみとめたのは男性5例で、その5例全員が

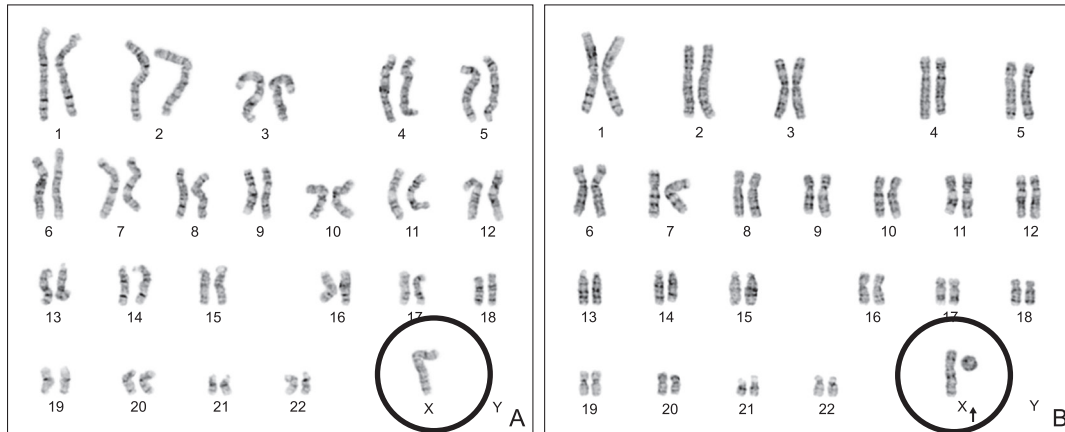


Fig. 2 Chromosome analysis.

The ratio of 45XO and 46X,r(X) is 60%:40% (20 cells examined).

肥大型心筋症を有し、さらに5例中4例に人工透析や腎移植を必要とする重度腎障害をみとめ、 T_1 pulvinar sign は心筋症や重度腎障害を有する男性の Fabry 病に特異的な所見である可能性が高いと報告している⁴⁾。

本例は染色体検査から Turner 症候群と確定診断されたが、一方で、Fabry 病の病因である α -galactosidase A 遺伝子座は X 染色体 (Xq22.1) に存在しており、Turner 症候群と Fabry 病を合併した報告もある⁹⁾。したがって、女性例ではあるものの T_1 pulvinar sign を呈している以上、Fabry 病合併の可能性が残り、最終的に α -galactosidase A 遺伝子検索によって Fabry 病の合併は否定された。

本例が T_1 pulvinar sign を呈した原因については、頭部 CT で両側視床枕に高吸収域をみとめたことから、同部位の T_1 高信号は両側視床枕の石灰化を反映したものと推測された。Suzuki らは脳内石灰化を呈した Turner 症候群の親子例を報告しているが、娘は副甲状腺機能低下症を有しているものの、母親の副甲状腺ホルモン値は基準値範囲内にもかかわらず娘と同様に脳内石灰化を呈していた¹⁰⁾。本例においても血清副甲状腺ホルモン値は基準値範囲内であったが、subclinical な副甲状腺機能低下が両側視床枕に対称性の石灰化をきたし、同部位の T_1 高信号を呈した可能性を考えた。しかしながら、脳内石灰化の好発部位である大脳基底核周囲や小脳ではなく、両側視床枕のみに石灰化をきたした点が検討課題として残った。Moore らは Fabry 病で両側視床枕に T_1 高信号をきたす理由として、後方循環系の血流増加によって視床枕に鈣質成分の沈着や石灰化が生じる可能性を挙げている²⁾。本例においても前方循環系の高度血管狭窄により相対的に後方循環系優位になったことで、Fabry 病の脳血流動態に近くなった可能性も考えられた。

われわれの検索したかぎり、これまで Turner 症候群で T_1 pulvinar sign を呈した報告例はなく、貴重な症例と考えられた。

本論文の要旨は第 204 回日本神経学会関東・甲信越地方会で報告した。

謝辞： α -galactosidase A 遺伝子を解析いただいた東京慈恵会医科大学小児科、小林正久先生に深謝いたします。

※本論文に関連し、開示すべき COI 状態にある企業、組織、団体はいずれも有りません。

文 献

- 1) Takanashi J, Barkovich AJ, Dillon WP, et al. T_1 hyperintensity in the pulvinar: key imaging feature for diagnosis of Fabry disease. *AJNR Am J Neuroradiol* 2003;24:916-921.
- 2) Moore DF, Ye F, Schiffmann R, et al. Increased signal intensity in the pulvinar on T_1 -weighted images: a pathognomonic MR imaging sign of Fabry disease. *AJNR Am J Neuroradiol* 2003; 24:1096-1101.
- 3) Lidove O, Klein I, Lelièvre JD, et al. Imaging features of Fabry disease. *AJR Am J Roentgenol* 2006;186:1184-1191.
- 4) Burlina AP, Manara R, Caillaud C, et al. The pulvinar sign: frequency and clinical correlations in Fabry disease. *J Neurol* 2008;255:738-744.
- 5) Fancellu L, Deiana GA, Sechi G. Teaching neuroImages: neuroimaging leads to recognition of previously undiagnosed Fabry disease. *Neurology* 2010;75:e28.
- 6) 寺崎修司, 橋本洋一郎, 宮下史生ら. 脳梗塞を合併した Turner 症候群の 1 例. *臨床神経* 2002;42:145-148.
- 7) Fellgiebel A, Keller I, Marin D, et al. Diagnostic utility of different MRI and MR angiography measures in Fabry disease. *Neurology* 2009;72:63-68.
- 8) Fellgiebel A, Keller I, Martus P, et al. Basilar artery diameter is a potential screening tool for Fabry disease in young stroke patients. *Cerebrovasc Dis* 2011;31:294-299.
- 9) Brouns R, Eyskens F, De Boeck K, et al. Fabry disease in a patient with Turner syndrome. *J Inherit Metab Dis* 2009;32: S45-48.
- 10) Suzuki Y, Watanabe H, Haeno S, et al. Primary hypoparathyroidism in Turner's syndrome. *Intern Med* 1995;34:1071-1073.

Abstract**Ischemic stroke in a young woman of Turner syndrome with T₁-weighted imaging-pulvinar sign**Ko Sangkyun, M.D.¹⁾, Akiko Kawano, M.D.¹⁾, Takahiko Yamanoi, M.D.¹⁾ and Keiko Tokunaga, M.D., Ph.D.¹⁾¹⁾Department of Neurology, Ageo Central General Hospital

A 39-year-old woman developed right hemiparesis in a few days. Magnetic resonance images revealed cerebral infarction in the territory of the left lenticulostriate artery, and MR angiography showed severe stenosis of the middle and anterior cerebral arteries and moderate one of the vertebral arteries. Bilateral and symmetric T₁ hyperintensity in the pulvinar (T₁-weighted imaging-pulvinar sign; “T₁ pulvinar sign”) was detected, which is recognized as a key imaging of Fabry disease. The α -galactosidase A gene analysis, however, showed no mutation. Although specific physical symptoms were solely short stature and oligomenorrhea, the diagnosis of Turner syndrome was confirmed by the chromosome analysis which showed mosaicism of 45XO and 46X,r(X) (60%:40%). To our knowledge, this is the first report of Turner syndrome with “T₁ pulvinar sign”.

(Clin Neurol 2014;54:440-443)

Key words: Turner syndrome, early-onset cerebral infarction, T₁ pulvinar sign
