

高度の脳幹浮腫を呈した chronic lymphocytic inflammation with pontine perivascular enhancement responsive to steroids (CLIPPERS) の 1 例

谷 裕基^{1)*} 中嶋 秀人¹⁾ 山根 一志¹⁾
大西 宏之²⁾ 木村 文治¹⁾ 花房 俊昭¹⁾

要旨：症例は 66 歳の女性である。約 1 ヶ月の経過で小脳性運動失調と意識障害が増悪し、頭部 MRI FLAIR 強調画像で脳幹の腫大、および中脳、橋、小脳脚、右小脳半球、右後頭葉に高信号をみとめた。造影 MRI では橋に造影効果を有する多発性の点状病変をみとめ、右後頭葉にも造影病変をみとめた。ステロイド薬により臨床症状と画像所見は急速に改善したが減量後に再燃した。右後頭葉の生検で血管周囲に T 細胞を主とする炎症性細胞浸潤をみとめ chronic lymphocytic inflammation with pontine perivascular enhancement responsive to steroids (CLIPPERS) と診断した。ステロイド薬増量と維持によりこれらの病変は消失し寛解した。MRI で高度脳幹浮腫を呈する疾患として CLIPPERS を考慮する必要がある。

(臨床神経 2014;54:581-584)

Key words：CLIPPERS (chronic lymphocytic inflammation with pontine perivascular enhancement responsive to steroids),

脳幹、橋浮腫、血管性浮腫、MRI

はじめに

Chronic lymphocytic inflammation with pontine perivascular enhancement responsive to steroids (CLIPPERS) は 2010 年に Pittock らが提唱した脳幹を病変の主座とする炎症性中枢神経疾患である¹⁾。眩暈や小脳性運動失調、意識障害などの脳幹症状を生じ、MRI で橋を中心に脳幹に造影効果を有する点状の散在性病変を示し、病理所見では血管周囲への T 細胞を主体とする細胞浸潤がみとめられ、ステロイド反応性を示すも減量により再燃することが特徴である^{2)~4)}。われわれは MRI にてこの画像所見に加え血管性浮腫による高度の脳幹浮腫を呈した CLIPPERS の 1 例を経験したので文献的考察とともに報告する。

症 例

症例：66 歳、女性

主訴：歩行障害、意識障害

既往歴：66 歳時にくも膜下出血。

現病歴：2012 年 2 月にくも膜下出血を発症した。前交通動脈の破裂脳動脈瘤に対してクリッピング術を施行され、3 月下旬にリハビリテーション目的にて前医に転院。体幹運動失

調をみとめたが歩行器で自力歩行可能であった。同年 8 月上旬より動作緩慢、歩行動作が不安定となり、右側上下肢の運動失調と体幹部の運動失調をみとめた。意識障害 (JCS 200) が出現し、頭部 MRI (当科入院 11 日前) で脳幹に浮腫性病変をみとめた。バタメタゾン 16 mg/日とグリセオール 400 ml/日の投与が開始され意識障害の改善と MRI 病変の縮小をみとめ、精査加療を目的に当科に入院となった。

身体所見：身長 155 cm、体重 41 kg、体温 36.7°C、血圧 114/69 mmHg。胸腹部異常なし。神経学的所見では JCS 0。対光反射正常で瞳孔不同なし。眼球運動制限なし、両側注視方向性眼振をみとめた。体幹運動失調が高度のため歩行不能で右側優位に四肢の運動失調あり。腱反射正常で病的反射陰性。感覚障害はみとめられず。

検査所見：一般血液検査には異常なく、抗核抗体、抗アクアポリン 4 抗体、抗 SS-A/Ro 抗体、抗 SS-B/La 抗体をふくめ膠原病に関連した自己抗体は陰性で、補体や ACE、可溶性 IL-2 レセプターも正常であった。髄液検査では蛋白 67 mg/dl と軽度上昇がみられたが、細胞数 2/mm³ (全て単核球)、糖の低下なく、髄液培養と HSV DNA、VZV DNA、結核菌 DNA は陰性であった。前医 (当科入院 11 日前) の頭部 MRI FLAIR 画像では脳幹は浮腫性に腫大し、中脳、橋、右小脳、右後頭葉に高信号域をみとめた (Fig. 1a~d)。同部位は T₂ 強調画像で高信号、T₁ 強調画像で軽度低信号を示し、拡散強調画像で

*Corresponding author: 大阪医科大学内科学 I・神経内科 [〒 569-8686 高槻市大学町 2-7]

¹⁾ 大阪医科大学内科学 I・神経内科

²⁾ 大阪医科大学脳神経外科

(受付日：2013 年 8 月 31 日)

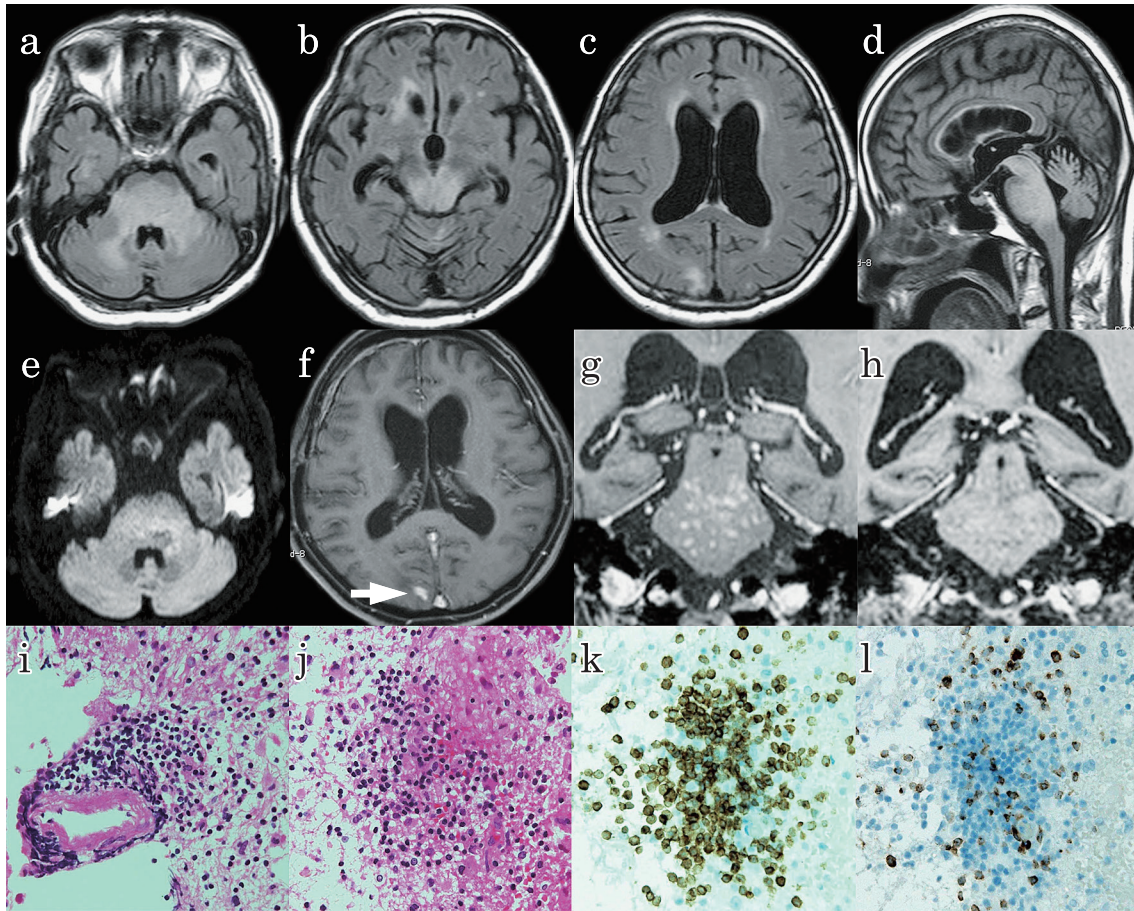


Fig. 1 Neuroimaging and neuropathological findings.

(a-d) FLAIR brain MRI shows hyperintense lesions in the pons, cerebellar peduncles, cerebellum and the subcortical white matter lesion in the right occipital lobe with swelling in the brainstem (TR: 6,000 msec, TE: 100 msec). (e) Diffusion-weighted MRI does not show an abnormal signal, indicating that the lesion is vasogenic edema (TR: 6,300 msec, TE: 72 msec, b value = 1,000 sec/mm²). (f, g) Post-contrast T₁-weighted MRI shows enhanced area in the right occipital lobe (arrow) and pancreate gadolinium enhancement, "peppering" brainstem (TR: 679 msec, TE: 14 msec). (h) The latest MRI shows complete resolution of enhancement. Haematoxylin and eosin stainings demonstrate intense perivascular (i) and parenchymal lymphocytic infiltrates (j) ($\times 400$). Inflammatory infiltrates are predominantly composed of CD3-positive T cells (k) and of CD20-positive B cells (l) ($\times 400$).

は脳幹に極軽度の高信号変化をみとめたが、ADC値の低下はなく血管性浮腫と考えられた (Fig. 1e)。さらに造影MRIでは橋を中心に多発する点状の増強効果をもとめ、また右後頭葉皮質下白質にも造影病変をみとめた (Fig. 1f, g)。

入院後経過：前医からのベタメタゾン 16 mg/日とグリセオールで臨床症状と画像所見の改善がみられたため、プレドニゾン 10 mg/日に漸減しグリセオールは中止した。しかし入院3週間後より意識障害が出現し、頭部MRIで脳幹浮腫性変化と橋と右後頭葉の造影病変の再発をみとめた。脱髄性疾患、脳炎、代謝性疾患、可逆性白質脳症は検査所見より否定され、悪性リンパ腫を考慮して右後頭葉の造影病変より脳生検を施行した。血管周囲と実質内にT細胞を主体とする細胞浸潤と少数のB細胞とマクロファージの浸潤をみとめたが、肉芽腫や悪性リンパ腫、血管炎の所見はみとめられずCLIPPERSと診断した (Fig. 1i-1)。ベタメタゾン 16 mg/日に

増量後これらの病変は縮小～消失し (Fig. 1h)、漸減後 2.5 mg/日の維持量により再発はみとめなかった。

考 察

CLIPPERSはPittockらにより2010年に定義・報告された疾患で¹⁾、原因は不明であるがステロイド薬で改善する中枢神経の炎症性疾患とされている。MRI画像所見として、造影MRIで脳幹優位、とくに橋から小脳脚に造影効果を有する1~3 mm大の点状散布性病変が特徴的であり"peppering"と表現され¹⁾⁴⁾、T₂強調画像やFLAIR画像でも造影MRIと同様の高信号病変を示すことが多い¹⁾⁻⁵⁾。また病変部は脳幹のほか、しばしば小脳や脊髄、時に基底核や大脳深部白質にみとめられる¹⁾⁻⁵⁾。本例では血管性浮腫による高度の脳幹浮腫性変化が特徴的であったが、FLAIR画像でpepperingはみとめられ

なかった。過去の報告には本例のような高度の浮腫性変化についての記載がほとんどないが、脳幹に mass effect を有する著明な浮腫性変化を示した例があり⁶⁾、このような症例では CLIPPERS も念頭に置いて造影 MRI 所見を確認する必要があると考えられた。

CLIPPERS の経過と予後として、高用量のステロイド薬に反応して症状と画像所見は改善するが減量中止により再発するため、ステロイド薬の継続投与や他の免疫抑制療法が必要となることが多い^{1)~5)}。大規模な検討はないが、プレドニゾン 20 mg/日以上の投与継続により再発が予防できるとの報告もあり⁶⁾、本症例でもベタメサゾン 2.5 mg/日の維持量で再発をみとめなかった。

CLIPPERS の病因は不明であるが、病理所見として血管周囲への T 細胞を主体とする細胞浸潤がみとめられること、ステロイド薬など免疫療法に反応することから炎症性疾患と考えられ、鑑別疾患としては脳幹脳炎、中枢神経血管炎、神経ベーチェット病、サルコイドーシス、悪性リンパ腫があげられる。疾患特異的のマーカーとなる検査所見はないが、一部に血清 IgE 高値を示す症例があり、アレルギー反応を機転とした細胞性免疫機序の関与を示唆する報告もある²⁾³⁾。本例では CLIPPERS 発症前に脳動脈瘤破裂がみられ、CLIPPERS と脳動脈瘤との関連がうたがわれた。これまで両者の合併例の報告はなく、また血管炎とは区別されることから本例の脳動脈瘤は偶発症と考えるが、CLIPPERS による炎症性変化が脳動脈瘤破裂の誘引になった可能性は否定できない。

確定診断には病理組織診が重要になるが、脳生検部位に関して Pittock らの報告では 8 例中 4 例に生検が施行されたが、脳幹病変からの生検は 1 例のみで他 3 例は小脳病変から生検された¹⁾。また Simon らの 5 例の報告ではすべて小脳など脳幹以外の病変から生検されており⁵⁾、本例の後頭葉病変のように脳幹以外の病変部位を選択するのが現実的と思われる。脳幹病変の生検は困難をとまなうため、特徴的な MRI 画像所見と経過、除外診断により診断可能であるとの見解もある。しかし CLIPPERS の特徴を有しながら血管造影検査での動脈狭窄所見と血管壁の split の組織所見がみとめられ、原発性中枢神経血管炎が示唆された症例もあり確定診断には慎重を要する⁷⁾。また多発性硬化症と診断されてナタリズマブ治療歴のある患者が、その後、生検により CLIPPERS と判明してステロイド薬で改善した報告があるが⁸⁾、一方で画像所見から CLIPPERS として加療したがステロイド薬に対する反応が悪く、生検により悪性リンパ腫が判明した症例もある⁹⁾¹⁰⁾。以上より CLIPPERS の疾患特性を理解して炎症性中枢神経疾患の鑑別にあたるのが重要であると考えられる。

本報告の要旨は、第 98 回日本神経学会近畿地方会で発表し、会長推薦演題に選ばれた。

※本論文に関連し、開示すべき COI 状態にある企業、組織、団体はいずれも有りません。

文 献

- 1) Pittock SJ, Debruyne J, Krecke KN, et al. Chronic lymphocytic inflammation with pontine perivascular enhancement responsive to steroids (CLIPPERS). *Brain* 2010;133:2626-2634.
- 2) Kastrup O, van de Nes J, Gasser T, et al. Three cases of CLIPPERS: a serial clinical, laboratory and MRI follow-up study. *J Neurol* 2011;258:2140-2146.
- 3) Tohge R, Nagao M, Yagishita A, et al. A case of chronic lymphocytic inflammation with pontine perivascular enhancement responsive to steroids (CLIPPERS) in East Asia. *Intern Med* 2012;51:1115-1119.
- 4) Sempere AP, Mola S, Martin-Medina P, et al. Response to immunotherapy in CLIPPERS: clinical, MRI, and MRS follow-up. *J Neuroimaging* 2013;23:254-255.
- 5) Simon NG, Parratt JD, Barnett MH, et al. Expanding the clinical, radiological and neuropathological phenotype of chronic lymphocytic inflammation with pontine perivascular enhancement responsive to steroids (CLIPPERS). *J Neurol Neurosurg Psychiatry* 2012;83:15-22.
- 6) Taieb G, Duflos C, Renard D, et al. Long-term outcomes of CLIPPERS (chronic lymphocytic inflammation with pontine perivascular enhancement responsive to steroids) in a consecutive series of 12 patients. *Arch Neurol* 2012;69:847-855.
- 7) Buttman M, Metz I, Brecht I, et al. Atypical chronic lymphocytic inflammation with pontocerebellar perivascular enhancement responsive to steroids (CLIPPERS), primary angiitis of the CNS mimicking CLIPPERS or overlap syndrome? A case report. *J Neurol Sci* 2013;324:183-186.
- 8) Ortega MR, Usmani N, Parra-Herran C, et al. CLIPPERS complicating multiple sclerosis causing concerns of CNS lymphoma. *Neurology* 2012;79:715-716.
- 9) Limousin N, Praline J, Motica O, et al. Brain biopsy is required in steroid-resistant patients with chronic lymphocytic inflammation with pontine perivascular enhancement responsive to steroids (CLIPPERS). *J Neurooncol* 2012;107:223-224.
- 10) De Graaff HJ, Wattjes MP, Rozemuller-Kwakkel AJ, et al. Fatal B-cell lymphoma following chronic lymphocytic inflammation with pontine perivascular enhancement responsive to steroids. *JAMA Neurol* 2013;70:915-918.

Abstract**Chronic lymphocytic inflammation with pontine perivascular enhancement responsive to steroids (CLIPPERS) associated with swelling in the brainstem: a case report**

Hiroki Tani, M.D.¹⁾, Hideto Nakajima, M.D.¹⁾, Kazushi Yamane, M.D.¹⁾,
Hiroyuki Ohnishi, M.D.²⁾, Fumiharu Kimura, M.D.¹⁾ and Toshiaki Hanafusa, M.D.¹⁾

¹⁾Department of Internal Medicine I, Osaka Medical College

²⁾Department of Neurosurgery, Osaka Medical College

Chronic lymphocytic inflammation with pontine perivascular enhancement responsive to steroids (CLIPPERS) is a rare central nervous system inflammatory disease characterized by the punctate gadolinium enhancement peppering the pons and the cerebellar peduncles as neuroimaging. We report the case of a 66-year-old woman who presented with CLIPPERS associated with swelling in the brainstem. She was hospitalized because of gait ataxia and consciousness disturbance. MRI of the brain showed FLAIR hyperintense lesions in the pons, cerebellar peduncles, cerebellum and the subcortical white matter lesion in the right occipital lobe with significant swelling in the brainstem. Diffusion-weighted MRI did not show an abnormal signal, indicating vasogenic edema. Post-contrast T₁-weighted MRI showed enhanced area in the right occipital lobe and punctate gadolinium enhancement peppering brainstem. Treatment with steroids led to rapid improvement. However, she showed exacerbation of clinical and radiological findings during the tapering schedule of steroid. The biopsy from the occipital lobe revealed intense perivascular and parenchymal lymphocytic infiltrates composed of primarily T cells, B cells and macrophages. The patient was diagnosed with CLIPPERS, and treatment with increased dose of corticosteroid induced a clinical improvement. Previous reports well described a characteristic MRI finding of punctate enhancement peppering the pons. In addition, the pons and cerebellar peduncles swelling can occur in this disorder.

(Clin Neurol 2014;54:581-584)

Key words: CLIPPERS (chronic lymphocytic inflammation with pontine perivascular enhancement responsive to steroids), brainstem, pons edema, vasogenic edema, MRI
