

## 症例報告

## 脳梁膨大部右側梗塞により左半側相貌変形視をきたした左ききの1例

齋藤 有紀<sup>1)</sup> 松永 晶子<sup>1)\*</sup> 山村 修<sup>1)</sup>  
井川 正道<sup>1)</sup> 濱野 忠則<sup>1)</sup> 米田 誠<sup>1)</sup>

要旨：症例は61歳の左きき女性である。脳梁膨大部から大鉗子にかけての梗塞により左半側相貌変形視をきたした。右被殻出血後に健忘失語症をきたした既往があった。初診時、人の顔の向かって左半分だけが歪んで見え、その側の眼や鼻や口は短くなり、顔の正中へ垂れ下がってみえた。人の顔以外はまったく正常にみえた。脳波は異常なく、症状は変化をともないながら徐々に改善した。半側相貌変形視の機序は未だ特定されていないが、本症例は顔の向かって左半分の相貌認知に関する視覚情報の伝達が、脳梁膨大部から大鉗子にかけての病巣によって障害され、左半側相貌変形視になった可能性が考えられた。

(臨床神経 2014;54:637-642)

Key words：半側相貌変形視，脳梁膨大部梗塞，左きき

## はじめに

変形視 (metamorphopsia) とは、視覚対象の大きさ、形態、向きなどが変容してみえる現象をいう。視覚対象のすべてではなく、顔、眼、手など、ある特定の対象に限局して生じることもある。顔の半側に限局した変形視 (半側相貌変形視; prosopometamorphopsia) の性状は、高度の変形をともなうものから顔の大きさの変化にとどまるものまで様々で、症状の発現も発作性のものから、ある期間持続するものなど多様である。責任病巣としては従来、右側頭後頭葉内の一部または比較的広範な領域が指摘され、脳梁後方の病変による半側相貌変形視も報告されている<sup>1)~4)</sup>。

今回われわれは、脳梁膨大部から大鉗子にかけての限局した脳梗塞により左半側相貌変形視をきたした左ききの症例を経験したので、若干の考察をふくめて報告する。

## 症 例

症例：61歳，女性

主訴：向かい合った人の顔の向かって左半分が歪んでみえる  
既往歴：53歳の時、右被殻出血があり、後遺症として、左上下肢軽度麻痺、軽度健忘失語が残存した。生来、左ききであったが脳出血を機に利き手が交換された。高血圧症、脂質異常症。

アレルギー・家族歴：母方の叔父が左きき。

現病歴：2010年4月某日、テレビをみていた際、人の顔の

向かって左半分だけが歪んでみえた。テレビ画面上のどの位置においても人の顔の向かって左半分だけ歪んで見え、その側の眼や鼻や口は短くなり、顔の正中へ垂れ下がっているようにみえた。鏡に映った自分の顔の像も、向かって左半分が歪んでみえたため、当院を受診した。

入院時現症：血圧 157/98 mmHg, 脈拍 81/分, 呼吸音, 心音, 腹部に異常はなかった。意識清明で見当識正常であった。半球離断症状として、右手での書字、触覚性呼称、皮膚書字覚に異常はなく、観念運動性失行、構成障害、半側空間無視は両手ともにみとめられなかった。交叉性触点定位障害、交叉性視覚運動性失調もみられなかった。タキストスコープをもちいた検査、両耳分離聴能検査は施行していない。Behavioral Inattention Test (BIT) 行動性無視検査でも正常範囲であり、Western aphasia battery (WAB) 失語症評価では失語指数 (AQ) 94.2であり、以前の右被殻出血の後遺症によるものと思われる軽度の健忘失語はみられるものの、日常生活では支障のないレベルであった。生来左ききであり、右被殻出血前のエジンバラ利き手尺度の側性係数は-100であった。視力は裸眼視力が右 0.1, 左 0.1, 矯正視力が右 1.2, 左 1.2であった。対座法では明らかな視野欠損をみとめなかった。注視した人の顔の向かって左半分が歪んでみえた。周辺視野での症状は正確に評価できなかった。患者の描画では人の向かって左の眼、鼻、口が顔の正中へ垂れ下がってみえており、顔半分が歪んでいた (Fig. 1A)。鏡に映った自分の顔の像も、向かって左半分が歪んでみえていた。人の顔以外は歪んでみえなかった (Fig. 2)。眼位・眼球運動は正常で、構音障害はなく、その他の脳神経には明らかな異常はなかった。右被殻出血の後遺症

\*Corresponding author: 福井大学医学部附属病院神経内科 [〒 910-1193 福井県吉田郡永平寺町松岡下合月 23-3]

<sup>1)</sup> 福井大学医学部附属病院神経内科

(受付日：2012年8月8日)

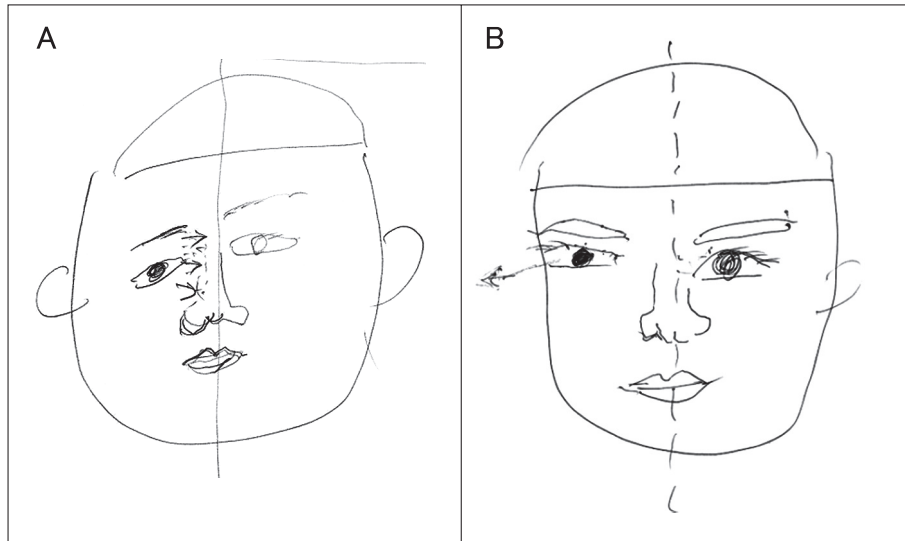


Fig. 1 The patient's drawing of a face. (A): The drawing at the first visit. (B): The drawing at the 19<sup>th</sup> days after onset. (A): The right side of the face is distorted. The right half of the face looks smaller than the left half, and appears to be hanging toward the center of the face. (B): The right eye and the right half of the mouth look slightly smaller than the left ones and appear to stretch away from the center of the face.

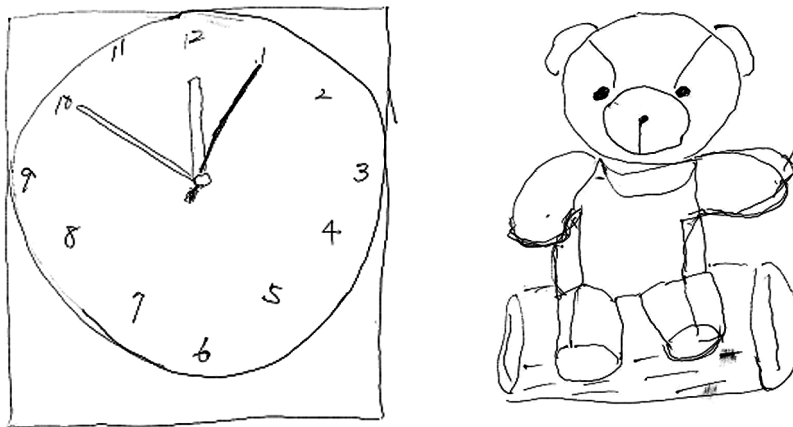


Fig. 2 The patient's drawing of a table clock and stuffed bear. The table clock and stuffed bear are drawn normally.

による左上下肢の軽度麻痺と腱反射亢進，左下肢で病的反射陽性を見とめた。感覚障害や運動失調や歩行異常はなかった。

検査所見：血算は異常なく，生化学では総コレステロール 240 mg/dl，中性脂肪 307 mg/dl と高値であったが，凝固系，血糖，肝機能，腎機能，電解質は正常であった。頭部 CT では右基底核外側に低吸収域があり，出血後の変化と考えられた。頭部 MRI では拡散強調画像で脳梁膨大部右側から右大鉗子にかけて高信号があり，新鮮梗塞の所見であった (Fig. 3A)。他に，T<sub>2</sub> 強調画像と FLAIR 画像で側脳室周囲～皮質下白質に高信号変化を見とめた。頭部 MRA では左 A1 低形成以外に異常はなかった。123I-IMP SPECT では，右被殻出血後の部位

もふくみ右中大脳動脈領域で血流低下があり，右前大脳動脈領域や脳梁膨大部右側の梗塞部領域も血流が低下していた (Fig. 3B)。頸部血管超音波検査では，左総頸動脈の軽度動脈硬化性変化がみられた。ホルター心電図では期外収縮の散発のみで発作性心房細動は指摘されず，明らかな不整脈はなかった。下肢静脈超音波検査で深部静脈血栓はなかった。経胸壁心臓超音波検査では，左室壁運動は良好で心内血栓は確認されなかった。脳波では明らかな異常を見とめなかった。また，眼科では明らかな眼科的疾患は指摘されなかった。

入院後経過：入院後の検査よりアテローム血栓性脳梗塞と診断した。入院後はアスピリン 100 mg/日，濃グリセリン果

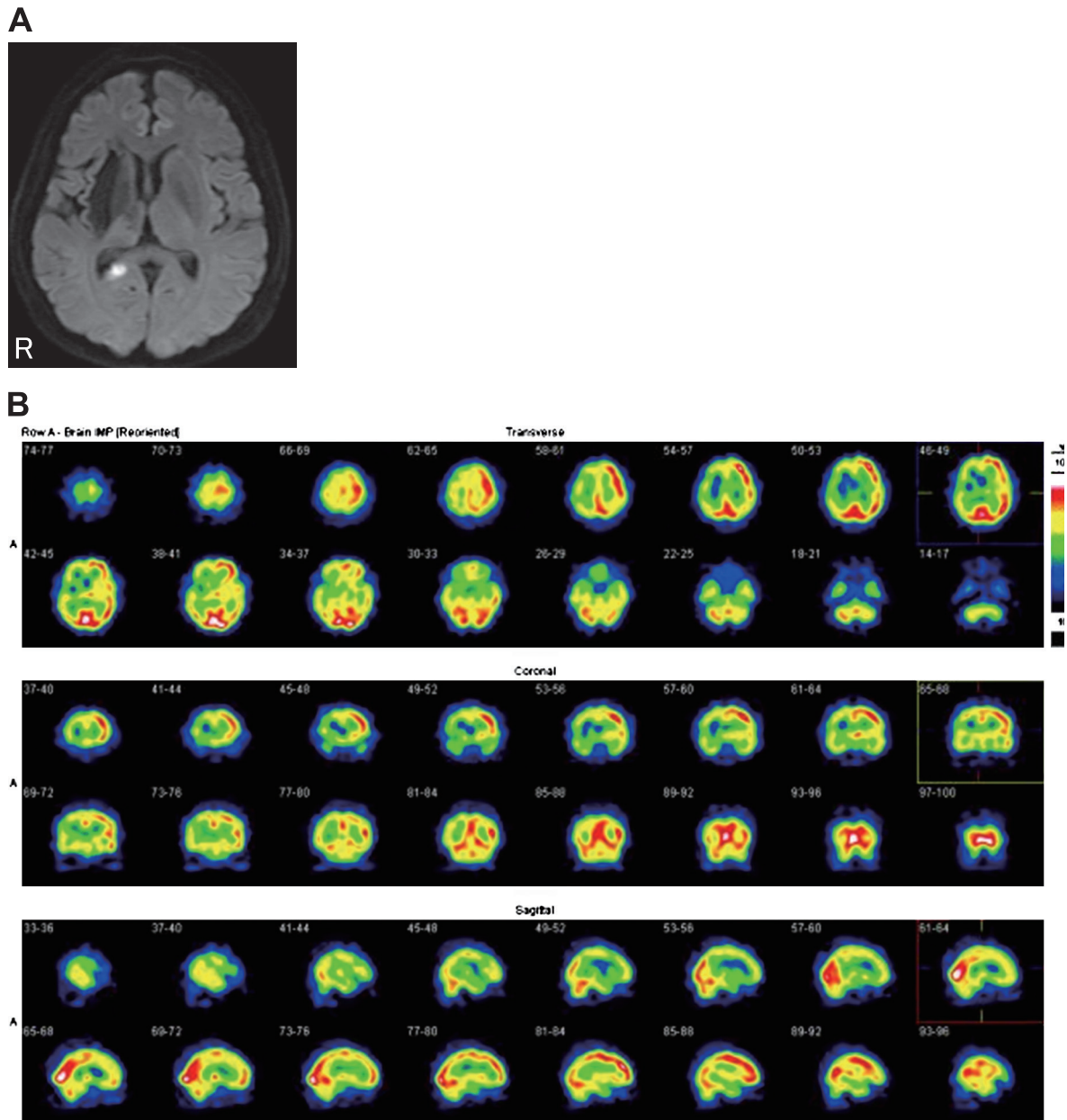


Fig. 3 Brain images. (A): Axial diffusion weighted image MRI (3.0 T; TR 6,300 msec, TE 65.3 msec; b value = 1,000 sec/mm<sup>2</sup>) performed at the time of admission. (B): <sup>123</sup>I-IMP SPECT.

(A): A small high intensity area is seen extending from the splenium of the corpus callosum to the major forceps on the right side. (B): Consistent with right putaminal hemorrhage, cerebral blood flow in the middle cerebral artery area was decreased. Further, cerebral blood flow in the right side of splenium of the corpus callosum and the anterior cerebral artery area was also decreased.

糖注射液 400 ml/日の加療を開始し、その後はアスピリンのみを継続とした。半側相貌変形視については入院後徐々に改善し、入院時には人の顔の向かって左半分の眼や鼻や口が短くなり顔面正中へ垂れ下がっているようにみえていたが、経過を通してその眼や鼻や口の長さはしだいに改善した。第19病日には人の顔の、向かって左の眼と口唇がわずかに短くみえる程度になったが、その眼が正中に寄らず逆に離れてみえるように変化した (Fig. 1B)。脳波には異常がなかったものの、

陳旧性脳出血も存在することから、てんかん性の機序が存在する可能性も考慮し第19病日からバルプロ酸ナトリウム (valproic acid; VPA) 400 mg/日を追加した。その後、更に変形視の改善がみられ、向かい合った人の顔の口の長さは左右対称であるが、向かって左の眼がわずかに正中から離れてみえる程度となった。退院後もアスピリンとVPA内服を継続した。発症後2.5年後では、口の長さや目の位置のみえ方は軽快したが、向かって左の頬部だけが軽度膨張してみえる変形視のみが持続している。

Table 1 Previously reported cases of unilateral metamorphopsia due to cerebrovascular disease.

Author (year)	Age/ Sex	Hand dominance	Hemi-facial metamorphopsia	Non-facial metamorphopsia	Cause	Locus of brain lesion
Ebata <sup>1)</sup> (1991)	68/F	Right	Left	(—)	Intracerebral hemorrhage	Right retrosplenium of corpus callosum
Imai <sup>2)</sup> (1995)	51/F	Right	Right	Right half of the figure, Right side of the clocks	Cerebral infarction	Left retrosplenium and cingulate gyrus on the left side
Shiga <sup>11)</sup> (1996)	63/M	Not described	Right	Right half of the curtain, The referring doctor's fingers	Intracerebral hemorrhage	Left putamen
Kamikubo <sup>10)</sup> (2008)	79/F	Right	Right	Numbers on the left side of the clocks, The left breast	Cerebral infarction	Right temporooccipital area
Katsura <sup>3)</sup> (2010)	67/F	Right	Right	(—)	Cerebral infarction	Left splenium of the corpus callosum
Uchiyama <sup>4)</sup> (2012)	57/M	Right	Right	The inflation of objects to the right side	Cerebral infarction	Posterior corpus callosum of the left side
Present case	61/F	Left	Left	(—)	Cerebral infarction	Right splenium of the corpus callosum

## 考 察

本例は左半側相貌変形視をきたしており、症状出現時期と一致して脳梁膨大部から大鉗子にかけてみとめられた新規脳梗塞病変が今回の原因病巣と思われた。

変形視とは、対象が何であるかはわかるが、形・大きさ・色・奥行きなどが実際とはことなってみえる状態をいう。顔に選択的なばあいは相貌変形視という。相貌の認識に関する神経回路としては、右半球の側頭葉腹側面に位置する右紡錘状回が関与し、記憶にかかわる顔の認識には、右側頭葉前方(右側頭極)が関与している<sup>5)</sup>。つまり、顔の情報は後頭葉から側頭葉へと伝えられ、側頭葉の腹側領域(紡錘状回や下側頭回)で顔の特徴が認識される。さらに、側頭葉前方(側頭極や周辺皮質)に伝えられ記憶との照合がおこなわれ、個々の顔が特定される。個人レベルでの顔の区別に反応する領域が紡錘状回に加えて後頭葉前下外側(occipital face area; OFA)に存在するというfunctional MRI研究や<sup>6)</sup>、相貌の認知に右の紡錘状回だけでなくOFAが保たれていることが必要だとする相貌失認例の報告<sup>7)</sup>もある。また、脳梁膨大部は相貌の認知に関与するOFAをふくむ左右の後頭葉を連絡する神経線維からなっている。したがって、顔に局限した変形視は、OFAや脳梁膨大部の損傷が原因で生じる可能性が考えられている<sup>8)</sup>。また、通常、相貌処理の優位半球は右半球とされるが、左ききのばあいは右半球に限らないとの報告<sup>9)</sup>もある。

半側相貌変形視の病因として脳梗塞<sup>2)~4)10)</sup>、脳出血<sup>1)11)</sup>、てんかん<sup>12)13)</sup>、脳腫瘍<sup>14)</sup>などがこれまでに報告されている。とくにてんかん発作による変形視の起源は側頭葉だと指摘されており<sup>15)</sup>、変形視の症状が抗てんかん薬で改善した例が報告されている<sup>12)14)</sup>。脳血管障害により半側相貌変形視をきたした既報告の6例と本例の臨床徴候と責任病巣をTable 1にまとめた<sup>1)~4)10)11)</sup>。5例(Ebataら<sup>1)</sup>、今井ら<sup>2)</sup>、桂ら<sup>3)</sup>、内山ら<sup>4)</sup>、

本例)は脳梁膨大部のやや側方、脳梁膨大後域を原因病巣としてふくんでいた。さらに、変形視が顔のみに局限した3例(Ebataら<sup>1)</sup>、桂ら<sup>3)</sup>、本例)はいずれも脳梁膨大部のやや側方や脳梁膨大後域のみに病巣があった。残りの4例は、顔以外に体の他の部分や、時計や数字など他の物に対しても変形視がみられており、病巣は脳梁膨大部や脳梁膨大後域以外の病巣であったり、または脳梁膨大部や脳梁膨大後域に加えて他の部位にもおよんでいたりした。内山ら<sup>4)</sup>の報告は、脳梁後部近傍の左側に病巣があり、視野での検討がおこなわれている。この例は右視野内でのみ変形視をみとめたことから、相貌処理が右半球優位であったと考えられる。また、変形視の性状は向かって右側の顔や物が横に伸びたり、一部途切れたりするもので、向かって右側に局限してみられた。本例をふくめたその他の6例についてはタキストスコープが未施行のため変形視と視野との関連については評価が不十分であるが、今井ら<sup>2)</sup>の報告では周辺視野においても変形視が生じていた。

本例では、注視した人の向かって左半分の顔に局限した変形視が出現し、脳梁膨大部から大鉗子にかけて病巣をみとめた。顔以外の体の部分や他の物には変形視がみられなかった。顔の情報は後頭葉から側頭葉へ伝えられ、相貌処理には右半球優位に側頭葉が関与しているとする知見があるが、本例および既報告での所見から、この脳梁膨大部のやや側方から脳梁膨大後域にかけての病巣で、顔半分にのみ局限した変形視が出現するという仮説が考えられる。他の物に対しては変形視がみられないことから、後頭葉までの視覚的な受容には異常がなく、両側それぞれの後頭葉に投射された視覚情報が脳梁を通じて左右に連絡され統合されて一つの顔という認識がされる際に、この病巣で顔半分の相貌認知に関する視覚情報の統合障害が生じ、変形視が出現した可能性が推測される。右ききのばあいは、向かって左の顔半分のとくに表情は左視野(右半球)優位、逆に向かって顔の右半分は右視野(左半球)優位に認識されるとの報告<sup>16)</sup>がある。したがって、本例で向

かって左半分の顔が歪んだ原因は、右半球優位に認識される顔の左半分の情報がこの病変で歪み、左の側頭葉へ伝達され相貌認識された可能性があるとして推測する。つまり、本例の相貌処理は通常と逆の側性化であったと推測する。

半側相貌変形視の機序についてはまだ特定されておらず病因、病巣も様々である。半側相貌変形視は相貌処理とは別のレベルで生じている可能性があり、今後も更なる検討が必要である。

本報告の要旨は、第128回日本神経学会東海・北陸地方会で発表し、会長推薦演題に選ばれた。

※本論文に関連し、開示すべきCOI状態にある企業、組織、団体はいずれもありません。

## 文 献

- 1) Ebata S, Ogawa M, Tanaka Y, et al. Apparent reduction in the size of one side of the face associated with a small retrosplenial haemorrhage. *J Neurol Neurosurg Psychiatry* 1991;54:68-70.
- 2) 今井 昇, 野平 修, 宮田嘉世子ら. きわめて限局した脳梗塞により変形視を呈した1例. *臨床神経* 1995;35:302-305.
- 3) 桂 永行, 紺野可奈子, 山形宗久. 半側顔面に限局する変形視のみを呈した脳梁膨大部梗塞の1例. *日内会誌* 2010;99:1318-1320.
- 4) 内山由美子, 岩田 誠, 内山真一郎. 脳梁後部近傍に限局した梗塞により生じた変形視. *神心理* 2012;28:229-235.
- 5) 中村克樹. 顔と表情の認識. *Clin Neurosci* 2004;22:1387-1390.
- 6) Gauthier I, Tarr MJ, Moylan J, et al. The fusiform “face area” is part of a network that processes faces at the individual level. *J Cogn Neurosci* 2000;12:495-504.
- 7) Rossion B, Caldara R, Seghier M, et al. A network of occipito-temporal face-sensitive areas besides the right middle fusiform gyrus is necessary for normal face processing. *Brain* 2003;126:2381-2395.
- 8) 平山和美. 視覚の高次機能障害. *脳卒中症候学*. 新潟：西村書店；2010. p. 740-758.
- 9) Willems RM, Peelen MV, Hagoort P, et al. Cerebral lateralization of face-selective and body-selective visual areas depends on handedness. *Cereb Cortex* 2010;20:1719-1725.
- 10) 上久保毅, 安保雅博, 八塚 如. 長期に及ぶ変形視をきたした多発性脳梗塞の1例. *Brain Nerve* 2008;60:671-675.
- 11) Shiga K, Makino M, Ueda Y, et al. Metamorphopsia and visual hallucinations restricted to the right visual hemifield after a left putaminal haemorrhage. *J Neurol Neurosurg Psychiatry* 1996;61:420-421.
- 12) Brust JC, Behrens MM. “Release hallucinations” as the major symptom of posterior cerebral artery occlusion: a report of 2 cases. *Ann Neurol* 1977;2:432-436.
- 13) 高橋伸佳, 河村 満, 岩田隆信. 右側頭・後頭葉病変による半側相貌変形視. *神経内科* 1996;45:252-254.
- 14) Young WB, Heros DO, Ehrenberg BL, et al. Metamorphopsia and palinopsia. Association with periodic lateralized epileptiform discharges in a patient with malignant astrocytoma. *Arch Neurol* 1989;46:820-822.
- 15) 石合純夫. 変形視. *神経内科* 1995;42:11-16.
- 16) Bourne VJ. Examining the effects of inversion on lateralisation for processing facial emotion. *Cortex* 2011;47:690-695.

**Abstract****A case of left hemi-facial metamorphopsia induced by infarction of the right side of the splenium of the corpus callosum**

Yuki Saito, M.D.<sup>1)</sup>, Akiko Matsunaga, M.D.<sup>1)</sup>, Osamu Yamamura, M.D.<sup>1)</sup>,  
Masamichi Ikawa, M.D.<sup>1)</sup>, Tadanori Hamano, M.D.<sup>1)</sup> and Makoto Yoneda, M.D.<sup>1)</sup>

<sup>1)</sup>Department of Neurology, Faculty of Medical Sciences, University of Fukui Hospital

We describe a patient, 61-year-old left-handed Japanese woman, who presented with left hemi-facial metamorphopsia after infarct that extended from the splenium of the corpus callosum to the major forceps on the right side. Past medical history revealed a right putaminal hemorrhage with amnesic aphasia. She complained that the right side of people's faces, that is, the left side when visualized by her, seemed distorted. When she looked at other people's faces, the right half of the faces looked smaller than the left half, and the eyes, noses, and mouths appeared to be hanging toward the center of their faces. This phenomenon was observed for whomever she visualized. She stated that objects other than the face looked normal. Her visual acuity and visual field were normal. Callosal disconnection syndrome was not presented. Magnetic resonance imaging of the brain on diffusion weighted image revealed a high intensity area that extended from the splenium of the corpus callosum to the major forceps on the right side. Electroencephalography did not show any epileptic discharge. Her visual symptoms improved gradually. The mechanism of hemi-facial metamorphopsia remains obscure. We hypothesized that this patient developed left hemi-facial metamorphopsia because of the disrupted transfer of visual information of the left side of face at the splenium of the corpus callosum and the major forceps, which may be the responsible lesion of hemi-facial metamorphopsia.

(Clin Neurol 2014;54:637-642)

**Key words:** hemi-facial metamorphopsia, infarction in the splenium of the corpus callosum, left-handed

---