



Revista Española de Anestesiología y Reanimación

www.elsevier.es/redar



CASO CLÍNICO

Trombosis arterial cerebral en gestante



L.M. Charco Roca^{a,*}, V.E. Ortiz Sanchez^a, O. Hernandez Gutierrez-Manchon^a,
J. Quesada Villar^b, L. Bonmatí García^a y G. Rubio Postigo^a

^a Servicio de Anestesiología, Hospital Virgen del Castillo de Yecla, Murcia, España

^b Servicio de Ginecología y Obstetricia, Hospital Virgen del Castillo de Yecla, Murcia, España

Recibido el 31 de octubre de 2014; aceptado el 8 de enero de 2015

Disponible en Internet el 16 de febrero de 2015

PALABRAS CLAVE

Trombosis arterial;
Embarazo;
Accidente
cerebrovascular

KEYWORDS

Arterial thrombosis;
Pregnancy;
Stroke

Resumen Mujer de 28 años, ASA I, que presentó en la gestación a término clínica neurológica deficitaria consistente en desviación de la comisura bucal, disfagia, disartria y debilidad de hemicuerpo izquierdo. Fue diagnosticada de trombosis de un segmento de la arteria cerebral media derecha que condicionaba un área de infarto establecido en el lóbulo frontal derecho. Se decidió la finalización de la gestación y el tratamiento conservador con buena resolución del cuadro clínico.

© 2014 Sociedad Española de Anestesiología, Reanimación y Terapéutica del Dolor. Publicado por Elsevier España, S.L.U. Todos los derechos reservados.

Cerebral artery thrombosis in pregnancy

Abstract A 28 year old woman, ASA I, who, in the final stages of her pregnancy presented with signs of neural deficit that consisted of distortion of the oral commissure, dysphagia, dysarthria, and weakness on the left side of the body. She was diagnosed with thrombosis in a segment of the right middle cerebral artery which led to an ischemic area in the right frontal lobe. Termination of pregnancy and conservative treatment was decided, with good resolution of the symptoms.

© 2014 Sociedad Española de Anestesiología, Reanimación y Terapéutica del Dolor. Published by Elsevier España, S.L.U. All rights reserved.

Introducción

El embarazo y el puerperio están asociados con un mayor riesgo de accidente cerebrovascular isquémico y hemorragia intracraneal^{1,2}. La aparición brusca de un déficit neurológico de etiología vascular es una de las causas más comunes

* Autor para correspondencia.

Correo electrónico: latinloisii@hotmail.com (L.M. Charco Roca).

de discapacidad a largo plazo. Aunque es poco frecuente durante la edad fértil, el accidente cerebrovascular es aún más devastador cuando se produce en una gestante que trata de formar una familia.

Las trombosis asociadas al embarazo son generalmente de tipo venoso³. Las trombosis arteriales en estas condiciones son relativamente poco frecuentes y, por lo general se limitan a las mujeres sometidas a terapias de estimulación ovárica como parte de un tratamiento de reproducción asistida o de preservación de óvulos, siendo la aparición de fenómenos trombóticos la complicación más grave asociada al síndrome de hiperestimulación ovárica⁴.

La relación aproximada entre trombosis arterial y venosa en pacientes gestantes es de 1 a 10 o 1 a 20^{2,3,5}.

La principal causa de accidentes cerebrovasculares durante el estado de gestación es la combinación del estado protrombótico fisiológico y otros factores añadidos, como la deshidratación o una predisposición subyacente para trombofilia, pero en muchas ocasiones no se identifican factores de riesgo previos al evento^{2,3}.

Caso clínico

Se trata de una mujer de 28 años, ASA I, alérgica a ácido acetilsalicílico, fumadora habitual de 10 cigarrillos/día, aunque desde el comienzo del embarazo había reducido hábito a 1 cigarrillo/día. La paciente seguía tratamiento con anti-conceptivos orales hasta 24 meses antes del episodio actual y no había manifestado efectos secundarios. Había presentado un aborto previo 8 meses antes de la gestación actual y en el momento de su inicio clínico se encontraba con una gestación de 37 semanas. El embarazo actual había transcurrido sin complicaciones y era controlado por las visitas rutinarias en la consulta de obstetricia.

Acudió a Urgencias por desviación de la comisura bucal hacia la derecha mientras comía, de 2 horas de evolución, manifestaba un incremento en la producción de la saliva, dificultad para la deglución y la emisión del habla (de características mecánicas) y debilidad importante en el hemicuerpo izquierdo. El día anterior experimentó un cuadro de similares características de aproximadamente 5 min de duración que revirtió espontáneamente, quedando completamente asintomática; no obstante, acudió a Urgencias y al no constatar nada anormal fue dada de alta.

En la exploración neurológica se comprobó una parálisis facial central izquierda con hipoestesia tactoalgésica en la hemicara y el miembro superior izquierdo, y mínima claudicación distal del miembro superior izquierdo, con fuerza de las extremidades conservada. El resto de la exploración de pares craneales y las analíticas sanguíneas ordinarias no presentó alteraciones.

Tras comentar el caso con los servicios de Ginecología y Neurología, se le realizan las siguientes pruebas de imagen; TC craneal, angio-TC y TC de perfusión, estableciéndose el diagnóstico de pequeño trombo mural en arteria carótida interna derecha sin estenosis ni oclusión significativa. Presentaba una oclusión en segmento M2 derecho, compensado por colaterales y un área de infarto establecido en lóbulo frontal derecho, en corteza insular y sustancia blanca profunda del lóbulo temporal derecho, tributarios de ramas de la arteria cerebral media derecha (figs. 1-3).

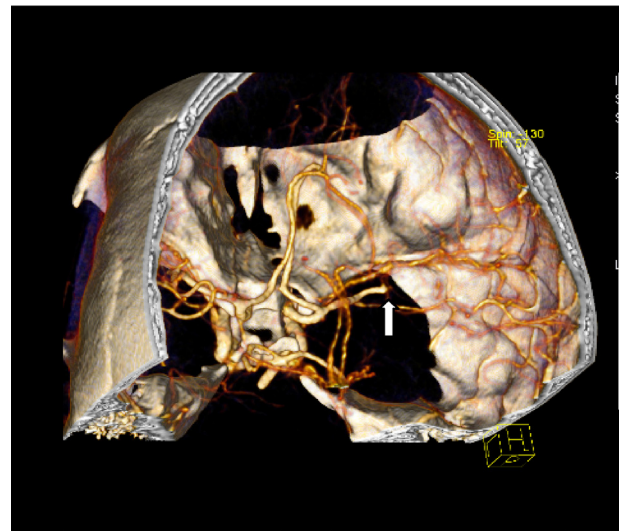
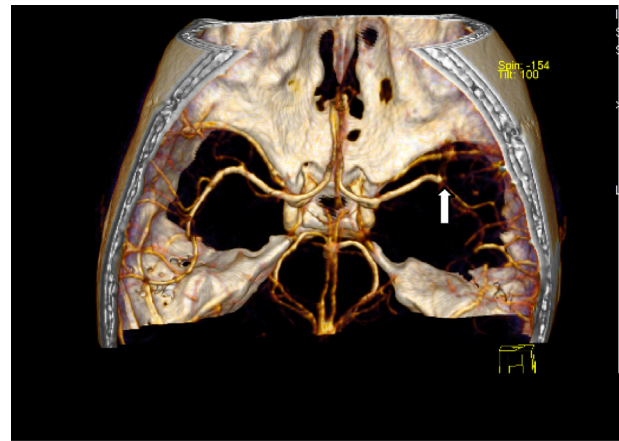


Figura 1 Imágenes de angio-TC 3D con la oclusión en el segmento M3 de la arteria cerebral media derecha.

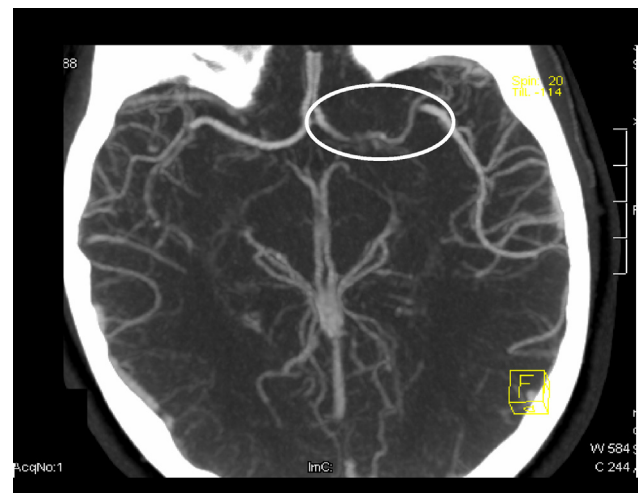

Figura 2 Imagen de angio-TC donde se observa ausencia de pase de contraste a nivel de M2 derecha, probablemente de origen trombótico.

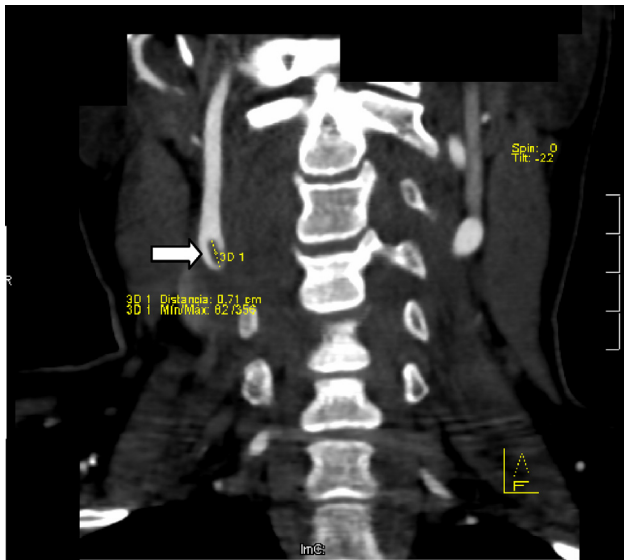


Figura 3 En ACI derecha proximal, se observa pequeño defecto parcial de repleción de contraste, compatible con trombo mural de $0,5 \times 0,2 \times 0,2$ cm (L \times AP \times T) sin que se asocie estenosis u oclusión significativa.

Además, se le realizaron un ecocardiograma transtorácico y transesofágico, que fueron normales y descartaron un potencial origen cardiogénico de los émbolos. Se realizó estudio de inmunidad del ictus en joven y serologías (virus de la hepatitis B, virus de la hepatitis C, virus de la inmunodeficiencia humana, lúes, *Borrelia* y *Brucella*), todo con resultado negativo. Y se determinaron la homocisteína sérica, el proteinograma, la bioquímica, el hemograma y la coagulación, todo concluido como dentro de los límites de la normalidad.

Ante los hallazgos de las pruebas de neuroimagen, y dado que se trataba de paciente gestante a término, se decidió finalizar de la gestación mediante cesárea urgente bajo anestesia raquídea, que transcurrió sin incidencias quirúrgicas ni modificación de la clínica neurológica que presentaba. Posteriormente, se inició tratamiento conservador con heparina de bajo peso molecular y clopidogrel, presentando la paciente el ictus ya establecido con parálisis facial central izquierda, hipoestesia tactoalgésica en la hemicara y el miembro superior izquierdo, y mínima claudicación distal del miembro superior izquierdo, con fuerza de las extremidades conservada, similar a la primera exploración que se le realizó a su llegada a Urgencias.

A posteriori, se completó el estudio con angiorresonancia magnética, que confirmó un infarto isquémico fragmentado fronto-tisular y en corona radiada derecha en estadio agudo/subagudo, una nueva angio-TC cerebral y de troncos supraaórticos, en la que se apreciaba una disminución del trombo de la arteria carótida interna derecha y una permeabilización parcial de la arteria cerebral media derecha, viendo permeable la rama M2, donde previamente se observaba un oclusión, y se le realizó un Doppler transcranial con administración de sustitutivo plasmático agudo agitado por vía intravenosa, que resultó indicativo de shunt intracardiaco derecha-izquierda de grado leve, que sugería la presencia de un foramen oval permeable mínimo que no se pudo visualizar en el ecocardiograma transesofágico inicial.

La paciente recibió el alta hospitalaria tras 11 días de ingreso con el diagnóstico de ictus isquémico en la arteria cerebral media derecha de origen criptogénico y trombo flotante en la arteria carótida interna derecha resuelto. No presentaba sintomatología neurológica ni alteraciones en la exploración física. Como tratamiento domiciliario se pautó clopidogrel 75 mg/24 h y se le recomendó abandonar el hábito tabáquico. Actualmente, sigue revisiones en consulta externa de Neurología de nuestro hospital donde se le realizó un estudio de hipercoagulabilidad, que resultó ser negativo, siendo la paciente doble homocigota normal para A1298C. Como único hallazgo reseñable destaca el diagnóstico de heterocigota para C677T del gen MTHFR.

Discusión y conclusiones

El embarazo y el puerperio están asociados a un mayor riesgo de accidente cerebrovascular y hemorragia cerebral. Las mujeres embarazadas pueden tener factores de riesgo que se asocian típicamente a accidente cerebrovascular en la población en general, especialmente al aumento de la prevalencia de obesidad en edades más tempranas, el retraso actual en la edad materna para la concepción y la necesidad de tratamientos de reproducción asistida²⁻⁴.

Las complicaciones del embarazo y el parto se han asociado a un mayor riesgo de accidente cerebrovascular, incluyendo hiperemesis gravídica, anemia, trombocitopenia, hemorragia posparto, la necesidad de administración de fluidos o hemoderivados, los trastornos ácido-base y la infección^{1,2}. La edad mayor de 35 años y la etnia afroamericana aumentan las probabilidades de accidente cerebrovascular en 1,5 veces¹.

El parto por cesárea se ha relacionado con un mayor riesgo de eventos cerebrovasculares en el periparto, aunque la relación causal no ha sido bien establecida^{1,2}. La asociación puede reflejar una mayor probabilidad de que los médicos recomiendan la cesárea en las mujeres que presentan accidentes cerebrovasculares durante el embarazo. Históricamente, el parto por cesárea se ha recomendado para las mujeres con hemorragia intracranial, particularmente en la hemorragia subaracnoidea reciente con malformación arteriovenosa sin tratar o aneurisma roto no sometido a técnicas intervencionistas, para evitar los posibles riesgos durante el parto². Los cambios normales fisiológicos durante el embarazo, incluyendo la resistencia a la proteína C activada y una disminución de la proteína funcional S, agravadas por la hipercoagulabilidad transitoria asociada con la cirugía en los casos de cesárea, pueden conducir a la formación de coágulos^{2,6}.

Las causas principales de los accidentes cerebrovasculares durante el estado de gestación se cree que están influidos por el estado protrombótico del embarazo en sí, a menudo en el contexto de la deshidratación o una predisposición subyacente para trombofilia^{1,2,6}. Los cambios fisiológicos durante el embarazo que pueden conducir a una embolia arterial o trombosis venosa incluyen la disminución de circulación factores antitrombóticos, estasis venosa o reducción repentina en el volumen de sangre después del parto^{1,2,5}.

En comparación con las mujeres sin hipertensión, las gestantes con hipertensión tienen de 6 a 9 veces más probabilidades de presentar accidentes cerebrovasculares^{2,7}. Varios

estudios han encontrado que la preeclampsia/eclampsia y las malformaciones vasculares cerebrales subyacentes fueron las causas identificables más comunes de la hemorragia intracraneal con el embarazo⁷. La preeclampsia/eclampsia es una causa del síndrome de leucoencefalopatía posterior reversible, que puede estar asociado con edema vasogénico reversible, presumiblemente debido a las anomalías en la autorregulación. Además, la preeclampsia/eclampsia se ha asociado con el espectro de los síndromes de vasoconstricción cerebral reversible, lo que es un síndrome clínico que consiste en cefalea con o sin déficits neurológicos focales, y vasoconstricción reversible arterial segmentaria^{7,8}. Estos 2 síndromes reversibles son muy probablemente poco reconocidos y poco diagnosticados porque la primera manifestación puede ser dolor de cabeza, más escotoma visual, lo que representa la preeclampsia severa, y la prioridad más importante es la finalización de la gestación, en lugar de imágenes de diagnóstico.

La angiopatía posparto es una condición única asociada con el embarazo y cae dentro del espectro de trastornos conocidos como síndromes reversibles vasoconstricción cerebral⁸. Aunque la fisiopatología puede ser similar, la angiopatía posparto no se limita a pacientes con antecedentes de preeclampsia o eclampsia y se produce con frecuencia en las pacientes que tuvieron embarazos sin complicaciones y partos. Las pacientes clásicamente presentan cefalea, vómitos, alteración del estado mental y/o déficits neurológicos focales. Tales déficits pueden ser transitorios o pueden ser el resultado de ictus isquémico o hemorragia cerebral. Por definición, el proceso es generalmente autolimitado con la resolución completa de los síntomas, por lo general⁸.

En el estudio de hipercoagulabilidad realizado a nuestra paciente se halló que era heterocigota para la mutación C677T del gen de la 5,10-metilentetrahidrofolato reductasa (C677T MTHFR). Esta mutación sería responsable de una hiperhomocisteinemia leve-moderada, factor de riesgo establecido para la trombosis, tanto arterial como venosa. Estudios recientes afirman que la prevalencia del polimorfismo C677T del gen MTHFR es muy frecuente en nuestro medio, siendo similar a la de los países de nuestro entorno. Sin embargo, esta variación genética, al menos en población de origen caucásico, no constituye un factor de riesgo de enfermedad tromboembólica venosa ni se relaciona con un incremento del riesgo de recurrencia⁶.

Existen pocos datos sobre el tratamiento preventivo del ictus en el embarazo, y no hay ensayos controlados aleatorizados. El uso de aspirina, en particular, ha sido una fuente de debate, ya que los estudios en animales han indicado un mayor riesgo de anomalías congénitas. Además, varios estudios en humanos reportan un mayor riesgo de malformaciones específicas, incluyendo defectos cardíacos, defectos del tubo neural, hipospadias, paladar hendido, gastroquisis y estenosis pilórica^{3,7,9}.

El tratamiento de accidente cerebrovascular arterial agudo en el embarazo también es controvertido. El activador del plasminógeno tisular recombinante (rtPA) es un medicamento que lisa el coágulo cuando se administra por vía intravenosa o intraarterial y los ensayos clínicos aleatorizados demostraron que si se administra dentro de 3 h de inicio del accidente cerebrovascular isquémico en pacientes no embarazadas este medicamento reduce el riesgo de mortalidad y mejora el resultado a los 90 días después del ictus

en comparación con el placebo⁹. Sin embargo, hay un riesgo aproximado del 6% de la hemorragia y este riesgo aumenta con la administración de más de 3 h después de la aparición de los síntomas del accidente cerebrovascular. En algunos casos, la administración intraarterial de rtPA se puede combinar con la trombectomía mecánica. Los pacientes tienden a tener resultados óptimos si se utiliza cualquier método que conduce a la recanalización parcial o completa de la arteria ocluida.

En pacientes embarazadas, las guías actuales recomiendan inicio de la anticoagulación, siendo la heparina de bajo peso molecular el fármaco de primera línea, pudiendo ser sustituido por warfarina por vía oral a los 3-5 días, combinado con antiagregación con ácido acetilsalicílico o clopidogrel. De forma conjunta se tratarán los factores predisponentes y se instaurará terapia de apoyo para el manejo de los síntomas relevantes^{3,9}. La estrategia de tratamiento obstétrico dependerá del estado general de la paciente, el tiempo de gestación y la voluntad del sujeto.

En el caso descrito, y dado que se trataba de una gestación a término, se decidió finalizar la gestación de forma urgente mediante cesárea con anestesia raquídea. El tratamiento de pacientes con accidentes cerebrovasculares relacionados con el embarazo es el mismo que en pacientes no embarazadas, añadiendo la consideración a los riesgos fetales. En este caso la paciente no presentaba déficits neurológicos por debajo de nivel sensitivo T10, por lo que el riesgo de agravar la lesión nerviosa era mínimo con la realización de esta técnica de forma adecuada y considerando que era más segura que la anestesia general por el manejo de las posibles complicaciones¹⁰.

Aunque la incidencia es variable, el accidente cerebrovascular es una causa importante de morbimortalidad en el embarazo y el puerperio, y presenta desafíos especiales en el diagnóstico y su tratamiento. Futuros estudios son necesarios para desarrollar directrices para el tratamiento preventivo y agudo adecuado de accidente cerebrovascular isquémico en el embarazo, ya que hay pocos datos disponibles sobre la seguridad y la eficacia de los medicamentos de uso común, tales como la aspirina, el clopidogrel y el rtPA. El manejo del ictus isquémico o la hemorragia durante el embarazo requiere la atención interdisciplinaria de la neurocirugía, la atención del paciente neurocrítico y la obstetricia.

Conflicto de intereses

Los autores firmantes de este artículo han tenido en cuenta las responsabilidades éticas incluidas en las normas y declaran no tener ningún conflicto de intereses.

Bibliografía

1. Prabhu TR. Cerebrovascular complications in pregnancy and puerperium. *J Obstet Gynaecol India*. 2013;63:108-11.
2. Treadwell S, Thanvi B, Robinson T. Stroke in pregnancy and the puerperium. *Postgrad Med J*. 2008;84:238-45.
3. Vilà Barriusa E, Trillo L. Enfermedad tromboembólica en la embarazada: estrategias de profilaxis y tratamiento. *Rev Esp Anestesiol Reanim*. 2010;57:265-6.

4. Mor YS1, Schenker JG. Ovarian hyperstimulation syndrome and thrombotic events. *Am J Reprod Immunol*. 2014;72:541–8.
5. Madrazo Delgado M, Redondo Calvo FJ, Gil Trujillo S, Castillo JL, Bernal García G, Calvo García M. Trombosis del seno sagital cerebral: causa infrecuente de cefalea del postparto: a propósito de un caso. *Rev Esp Anesthesiol Reanim*. 2008;55:442–6.
6. González-Porras JR, Pérez-López E, Alberca I, Lozano FS. Influencia de la mutación C677T del gen de la metilentetrahidrofolato reductasa en la enfermedad tromboembólica venosa. *Angiología*. 2010;62:225–31.
7. Bujold E, Roberge S, Lacasse Y, Bureau M, Audibert F, Marcoux S, et al. Prevention of preeclampsia and intrauterine growth restriction with aspirin started in early pregnancy. *Obstet Gynecol*. 2010;116:402–14.
8. Calabrese L, Dodick D, Schwedt T, Singhal A. Narrative review: Reversible cerebral vasoconstriction syndromes. *Ann Intern Med*. 2007;146:34–44.
9. Einhäupl K, Stam J, Boussier MG, de Bruijn SF, Ferro JM, Martinelli I, et al. EFNS guideline on the treatment of cerebral venous and sinus thrombosis in adult patients. *Eur J Neurol*. 2010;17:1229–35.
10. Villegas-Duque A, Rosado-Fuentes E, Herrera-Martín E, Echevarría-Moreno M. Anestesia epidural para cesárea urgente en una gestante con accidente cerebrovascular agudo. *Rev Esp Anesthesiol Reanim*. 2013;60:479–81.