



舞踏様運動をきたし頸動脈ステント治療が 奏功した 73 歳男性例

小寺 佑佳^{1)*} 中山 平¹⁾ 湯谷佐知子¹⁾
植杉 剛¹⁾ 大貫 陽一¹⁾ 瀧澤 俊也¹⁾

要旨：73 歳男性，3 ヶ月前より急に右上下肢の舞踏様運動，舌のジスキネジアをみとめた。MRI では明らかな責任病巣をみとめず，MRA および頸動脈ドプラ検査で左内頸動脈閉塞，右総頸動脈高度狭窄，脳血流 SPECT 検査で基底核をふくむ左内頸動脈領域の血流低下をみとめた。ハロペリドール内服で症状の改善はなく，右総頸動脈に対しステント留置術を施行した。対側からの cross flow により血流は改善し，舞踏様運動は軽快した。本例においてステント留置が不随意運動の改善をきたしたことから，左内頸動脈閉塞による大脳皮質－大脳基底核ループ系の低灌流が舞踏様運動の要因であったと推察した。

(臨床神経 2015;55:356-359)

Key words：舞踏様運動，内頸動脈閉塞症，頸動脈ステント留置術

はじめに

舞踏様運動をきたす疾患には，変性疾患，代謝性疾患，薬剤・中毒性，炎症・感染性などがあるが，脳血管障害も原因の一つとして挙げられる¹⁾。われわれは，内頸動脈狭窄による大脳皮質－大脳基底核ループ系への低灌流が舞踏様運動の原因と推察し，頸動脈ステント留置が奏功したことより，この病態を理解する上で貴重な症例と考え，考察を交えて報告する。

症 例

症例：73 歳，男性

主訴：右上下肢の不随意運動

既往歴：咽頭癌（57 歳時，放射線治療）。

家族歴：特記事項なし。

嗜好歴：喫煙 7 本 / 日（40 年間），飲酒なし。

現病歴：2013 年 5 月某日から急に右の手足が勝手に動き，舌の異常運動や咬舌がみられ，家族に落ち着きがないと指摘された。症状が持続したため，8 月に他院を受診し頭部 CT で多発性脳梗塞を指摘された。同月に不随意運動の精査加療目的で当院へ入院した。

入院時現症：一般身体所見では身長 160 cm，体重 55 kg，

体温 35.1°C，血圧 137/61 mmHg，脈拍 65 回 / 分・整。咬舌痕と右頸部に血管雑音をみとめたが，胸部腹部に異常をみとめなかった。神経学的所見では意識は清明，長谷川式簡易知能評価は 22 点であった。舌のジスキネジアと右上下肢の舞踏様運動があり，そのため歩行時に右跛行をみとめた（video 1）。右上下肢の舞踏様運動は，安静時にも出現していたが，とくに歩行時など運動負荷時に増強していた。その他脳神経，運動系，感覚系，協調運動系に異常をみとめなかった。

検査所見：血液検査では有核赤血球や感染徴候をみとめず，甲状腺機能や糖代謝・銅代謝の異常などもみとめなかった。LDL-cholesterol は 205 mg/dl と上昇していた。頭部 MRI 所見では，DWI で新規梗塞像をみとめず，FLAIR では両側大脳白質に高信号がめだち，慢性虚血性変化や多発性陳旧性脳梗塞の所見をみとめたが，基底核においては明らかな異常をみとめなかった（Fig. 1A, B）。MRA では左内頸動脈に TOF 信号の完全欠損がみとめられた（Fig. 1C）。前交通動脈，左後交通動脈の描出をみとめたが，血管造影検査で左後交通動脈は，内頸動脈に対して有効な側副血路としてみとめられなかった。頸動脈超音波検査で右総頸動脈分岐部において 78.6%（面積法），最高血流速度 492.4 cm/秒と血流の高速化をとまなう高度狭窄，左内頸動脈は閉塞をみとめた。^{99m}Tc-ECD-SPECT 検査では左内頸動脈領域の安静時血流低下をみとめた（Fig. 1D）。

*Corresponding author: 東海大学医学部内科学系神経内科 [〒 259-1193 神奈川県伊勢原市下糟屋 143]

¹⁾ 東海大学医学部内科学系神経内科

(受付日：2014 年 7 月 30 日)

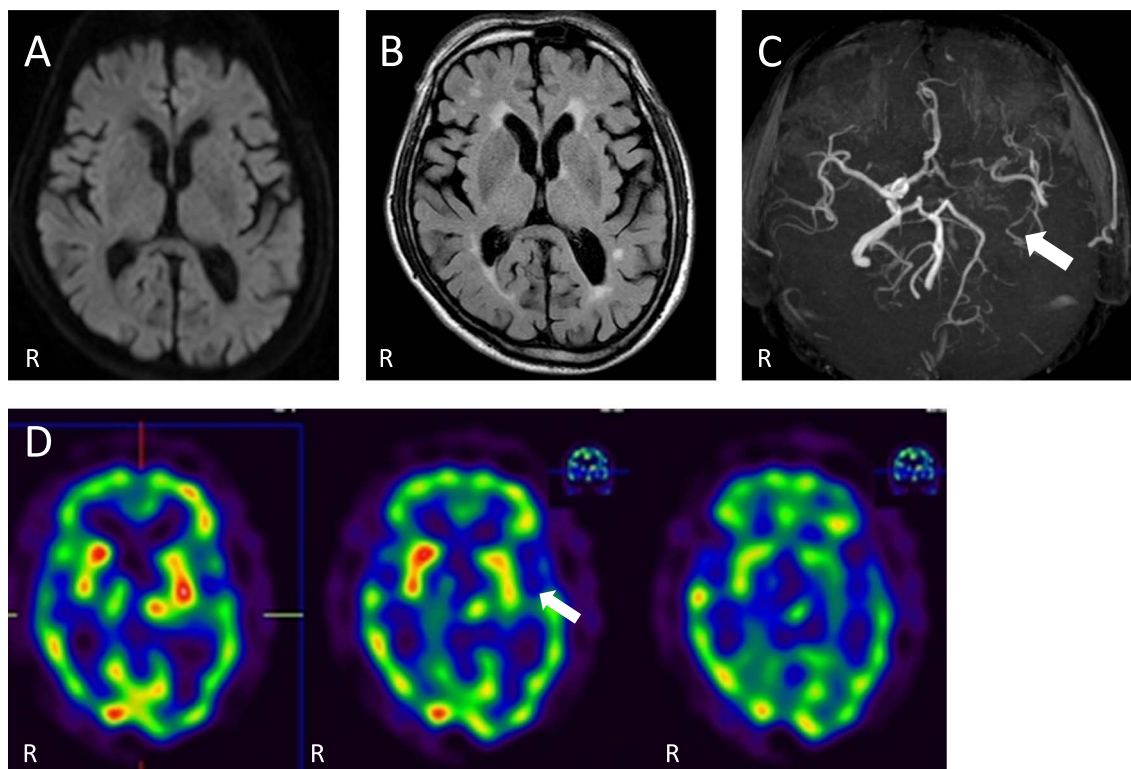


Fig. 1 Magnetic resonance imaging (MRI) and SPECT on admission day.

Diffusion weighted image (DWI) (A) showed no acute ischemic lesions in the basal ganglia. Fluid attenuated inversion recovery (FLAIR) image (B) of the basal ganglia showed no ischemic lesions except for periventricular high signals. Magnetic resonance angiography (MRA) (C) showed the left internal carotid artery occlusion. ^{99m}Tc-ECD-SPECT (D) showed hypoperfusion in the frontal lobe, temporal lobe, parietal lobe, basal ganglia and thalamus. (1.5 T; A: TR 5,000 msec, TE 53 ms; b value = 1,000 sec/mm², B: TR 6,000 ms, TE 120 ms, C: TR 18 ms, TE 7 ms).

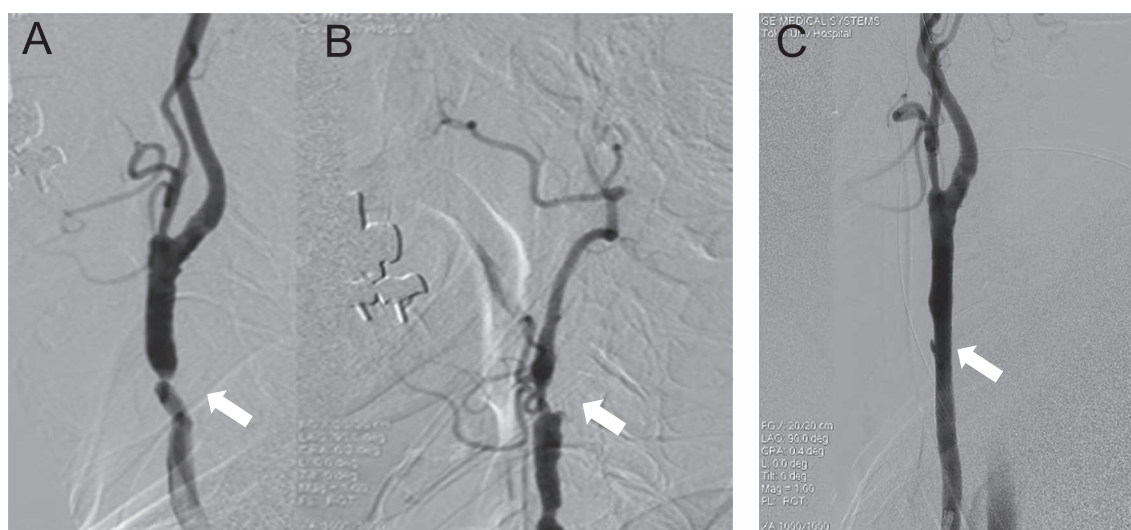


Fig. 2 Common carotid artery angiography.

Common carotid artery angiography (A) showed severe stenosis in the right middle portion of the common carotid artery. The left carotid artery angiography (B) showed internal carotid occlusion near the bifurcation. After the right carotid artery stenting (C), the right common carotid artery stenosis had improved.

入院後経過：入院後、舞踏様運動に対しハロペリドール 1.5 mg/日投与を開始したが完全な不随意運動の抑制は困難であった。舞踏様運動の原因として脳血管障害が推察されたが、頭部 MRI 検査では大脳基底核をふくめて明らかな新規梗塞像をみとめなかった。頸動脈超音波検査では、右総頸動脈の高度狭窄 (NASCET 法 77%) と左内頸動脈の閉塞をみとめ、SPECT 検査で左内頸動脈領域の血流低下をみとめたことより、右総頸動脈に対し頸動脈ステント留置術を施行した (Fig. 2)。(遠位塞栓防止は Carotid Guardwire をもちい、前拡張は Aviator PTA バルーンカテーテル 5.5 × 30 mm でおこない、Carotid Wallstent 10 × 24 mm を総頸動脈に留置した。)翌日の ¹²³I-IMP-SPECT 検査では、対側からの cross flow により保たれていた左内頸動脈領域の血流改善をみとめた。頸動脈ステント留置術施行後より、舞踏様運動は徐々に改善傾向をみとめ (video 2)、発症 5 ヶ月後において症状はほぼ消失した。

考 察

舞踏様運動をきたす疾患には、変性疾患、代謝性疾患、薬剤・中毒性、炎症・感染性などがある¹⁾。本症例では、血液検査、家族歴などよりそれらの可能性は否定的であった。また基底核における脳血管障害でも舞踏様運動はおこると報告されており²⁾、頭部 MRI をおこなったが大脳白質の慢性虚血性変化はあるものの、大脳基底核に明らかな虚血病変をみとめなかった。しかしながら、頸動脈超音波検査で左内頸動脈閉塞と右総頸動脈高度狭窄をみとめ、^{99m}Tc-ECD-SPECT 検査で左内頸動脈領域の血流低下をみとめた。これにより大脳皮質-大脳基底核ループ系の、とくに左基底核の低灌流のみでも舞踏様運動の原因になりえると推察した。両側頸動脈病変に関しては、既往歴での咽頭癌に対する放射線治療が頸動脈狭窄の原因として考えられたが、その他、喫煙歴や脂質異常症があることから動脈硬化リスクも一因として考えられた。また左総頸動脈撮影では左内頸動脈は完全閉塞をみとめ、左中硬膜動脈と左浅頭動脈前枝から前篩骨洞動脈を介した眼動脈への側副血行路をみとめたため、EC-IC バイパス術ではなく頸動脈ステント留置術の選択となった。近年、舞踏様運動の病巣として、前頭葉、頭頂葉、分水嶺領域などの皮質領域によるものや、大脳皮質-大脳基底核ループ系の障害が報告されている³⁾⁴⁾。本症例では、左内頸動脈完全閉塞により左基底核の血流低下をみとめている。これにより、大脳皮質-大脳基底核ループにおいて、線条体から視床に対する運動抑制の信号が弱まり、視床から大脳皮質へ興奮性の伝達が過剰になることにより不随意運動をきたしていると考えた²⁾。舞踏様運動をきたした頸動脈狭窄症の症例はいくつか報告されている。Galea ら⁵⁾は、舞踏様運動をきたした後に、内頸動脈の高度狭窄が発見された 3 例を報告している。3 例とも片麻痺などの神経学的所見をみとめており、頸動脈内膜剥離術後に舞踏様運動の改善をみとめていることから、内頸動脈狭窄による低灌流や脳虚血が舞踏様運動に関与していると述べている。Morigaki ら⁴⁾は、一過性虚血発作を生じた後に左の舞踏様運動

を発症した右内頸動脈高度狭窄の症例や、頭部 MRI FLAIR で右の尾状核頭部・両側の基底核に高信号をみとめ舞踏様運動をきたした右内頸動脈高度狭窄の症例を示している。Parées ら⁶⁾は、右上下肢の舞踏様運動が 1 ヶ月続き、頸動脈超音波検査で左内頸動脈高度狭窄を示した 1 例を報告している。頭部 MRI で虚血像をみとめなかったが、脳血流 SPECT で左視床、左被殻に血流低下をみとめていた。頸動脈ステント術施行後に血流低下の改善をみとめ、舞踏様運動は改善している。鈴木ら⁷⁾も、右の舞踏様運動が出現した後に、左大脳半球に脳梗塞を生じた 1 例を報告した。以上のように、舞踏様運動の他に神経症状をとまっていたり、舞踏様運動をおこした後に脳梗塞を発症した症例が散見された。いずれも、外科的血行再建術の施行により舞踏様運動の改善をきたしている。本例では、他の神経学的所見や梗塞をとまわず灌流障害のみで舞踏様運動をきたし、さらに不随意運動と同側の狭窄病変の治療により対側の大脳基底核の血流改善をみとめ症状が改善した点はきわめてまれである。加えてステント留置により右の舞踏様運動と共に舌のジスキネジアも同時に改善していることから、いずれも左内頸動脈閉塞による大脳基底核の低灌流が関与していたと推察される。以上、今後同様な病態機序を理解する上で貴重な症例と考え、ここに報告した。

Movie legend

This movie shows continuous hemichoreic movement of his right arm and leg on admission (video 1). Twenty days after stenting in the right carotid artery, his hemichoreic movement was improved (video 2).

※本論文に関連し、開示すべき COI 状態にある企業、組織、団体はいずれも有りません。

文 献

- 1) 平山恵造. 神経症候学. 改訂第二版 II. 東京: 文光堂: 2010. 618-625.
- 2) Mehanna R, Jankovic J. Movement disorders in cerebrovascular disease. *Lancet Neurol* 2013;12:597-608.
- 3) 小堺有史, 野川 茂, 棚橋紀夫ら. Persistent primitive trigeminal artery および内頸動脈閉塞を伴った血管性ヘミヒヨレアの 1 例. *運動障害* 2002;12:93-100.
- 4) Morigaki R, Uno M, Suzue A, et al. Hemichorea due to hemodynamic ischemia associated with extracranial carotid artery stenosis. Report of two cases. *J Neurosurg* 2006;105: 142-147.
- 5) Galea I, Norwood F, Phillips MJ, et al. Resolution of hemichorea following endarterectomy for severe carotid stenosis. *Neurology* 2008;71:e80-82.
- 6) Parées I, Pujadas F, Hernández-Vara J, et al. Reversible hemichorea associated with extracranial carotid artery stenosis. *J Neurol Sci* 2011;300:185-186.
- 7) 鈴木理恵子, 豊田一則, 宮城哲哉ら. 片側上下肢の舞踏様運動を呈した内頸動脈狭窄症の一例. *脳と循環* 2011;16:143-148.

Abstract**Hemichorea improved by carotid artery stenting in a 73-year-old man with hypoperfusion of the basal ganglia**

Yuka Kodera, M.D.¹⁾, Taira Nakayama, M.D.¹⁾, Sachiko Yutani, M.D.¹⁾,
Tsuyoshi Uesugi, M.D.¹⁾, Youichi Ohnuki, M.D, Ph.D.¹⁾ and Shunya Takizawa, M.D., Ph.D.¹⁾

¹⁾Department of Neurology, Tokai University School of Medicine

A 73-year-old man presented with continuous hemichoreic movement of right arm and leg and with dyskinesia in his tongue. Magnetic resonance image (MRI) showed no ischemic lesion within the basal ganglia, but magnetic resonance angiography (MRA) and carotid duplex ultrasonography showed the left internal carotid occlusion and 80% stenosis in the right common carotid artery. Tc-99m-ECD-SPECT showed hypoperfusion of the frontal lobe, temporal lobe, parietal lobe, basal ganglia and thalamus. A trial of haloperidol had no effect; therefore, the right carotid artery stenting was performed. Hypoperfusion in the left internal carotid artery area was improved by cross flow from the right side, and his hemichorea gradually improved. This result supports the notion that hypoperfusion-related hemichorea may occur, even in the absence of cerebral ischemia.

(Rinsho Shinkeigaku (Clin Neurol) 2015;55:356-359)

Key words: hemichorea, internal carotid artery occlusion, carotid artery stenting
