

歯ブラシによる口腔内鈍的外傷の2週間後に 痙攣と片麻痺をきたした小児例

河野 龍平¹⁾ 大田 慎三²⁾ 下江 豊¹⁾
田中 朗雄³⁾ 栗山 勝^{1)*}

要旨：症例は9歳男児。転倒し、歯ブラシで咽頭後壁を突いた。外傷は軽微だったが、1週後に一過性の軽度の頭痛、2週後に痙攣発作と左半身麻痺が出現した。右線条体梗塞と右外側頭頂葉梗塞、右内頸動脈閉塞、右中大脳動脈狭窄をみとめた。鈍的外傷で内頸動脈解離ないし内膜損傷をおこして内頸動脈が閉塞し、中大脳動脈への脳塞栓を生じたと推測した。小児の口内外傷は時間をかけて脳血管障害をきたす例があり、週単位で経過観察が必要である。

(臨床神経 2015;55:501-504)

Key words：歯ブラシ，口腔内外傷，鈍的外傷，内頸動脈閉塞，脳梗塞

はじめに

「先端が鈍の棒状のもの」を咥えたまま転倒して、咽頭後壁などへの損傷は小児で頻度が高いが、咽頭の損傷のみに注意が向きやすい。しかし、症例の中には、内頸動脈が損傷し脳梗塞を発症する例がみとめられる。われわれは受傷から1週間後に一過性の頭痛、2週間後に痙攣と片麻痺で発症した内頸動脈損傷による脳梗塞症例を経験し、病態を検討したので報告する。

症 例

症例：9歳，男児

主訴：痙攣

既往歴：特記事項なし。

家族歴：祖父に脳梗塞。

現病歴：入院14日前、歯みがき中に前方に転倒し、歯ブラシで咽頭後壁を突いた。少量の鼻出血と右耳介後部の痛みがあったが、そのまま就寝した。翌日、耳鼻科を受診し内視鏡検査で、中咽頭後壁正中やや右寄りに擦過傷をみとめるが、穿通創はないと診断を受けた。咽頭痛はなく、翌日頭痛を訴えたが、すぐに軽快した。入院7日前、ふたたび頭痛が出現し近医受診したが、神経学的異常はなく、対症療法で経過観察し、その後も無症状で通学していた。入院当日、登校後、

痙攣発作と意識障害をきたし、当院へ救急搬送された。

入院時現症：意識清明，血圧112/65 mmHg，脈拍87回/分・整，体温37.1°C。搬送中に痙攣は消失していたが、来院後左半身の痙攣が再発した。1分程持続したが、意識消失はなかった。痙攣後、左上下肢にMMT4程度の麻痺をみとめた。眼球運動障害、顔面麻痺、感覚障害、失語、構音障害など他の神経学的異常所見はなかった。胸部、腹部に身体所見上異常所見なし。

検査所見：末梢血異常なし。一般生化学検査で肝機能、腎機能、電解質、炎症所見異常なし。凝固系検査でPT-INR 0.99，APTT 30.8秒，フィブリノーゲン188.9 mg/dl，D-dimer 1.0 μg/ml（基準値1.0以下），プロテインS活性63%，アンチトロンビンIII活性98%で異常所見はみとめなかった。脳波は、右半球で徐波化がみられ、右前頭部にspikeが散発していた。

画像所見：入院時頭部MRIでは、T₂強調画像（T₂WI）で右線条体が高信号を示し、冠状断で高信号の中に拡張した穿通枝と思われるflow voidをみとめた。拡散強調画像（DWI）では右線条体はほぼ等信号であるが、ADC（apparent diffusion coefficient）は上昇していた（Fig. 1A~D）。MRAで右内頸動脈（internal carotid artery; ICA）の閉塞と、右中大動脈（middle cerebral artery; MCA）の水平部に高度狭窄をみとめた（Fig. 1E, F）。頸部超音波検査では右ICAは閉塞しており、可視範囲に動脈解離などの所見はみとめなかった。後日、念のため受傷7日目の画像を近医より取り寄せたところ、右線条体はT₂WIで

*Corresponding author: 脳神経センター大田記念病院脳神経内科 [〒720-0825 広島県福山市沖野上町3-6-28]

¹⁾ 脳神経センター大田記念病院脳神経内科

²⁾ 脳神経センター大田記念病院脳神経外科

³⁾ 脳神経センター大田記念病院放射線科

(Received January 26, 2015; Accepted February 18, 2015; Published online in J-STAGE on June 4, 2015)

doi: 10.5692/clinicalneuroi.cn-000710

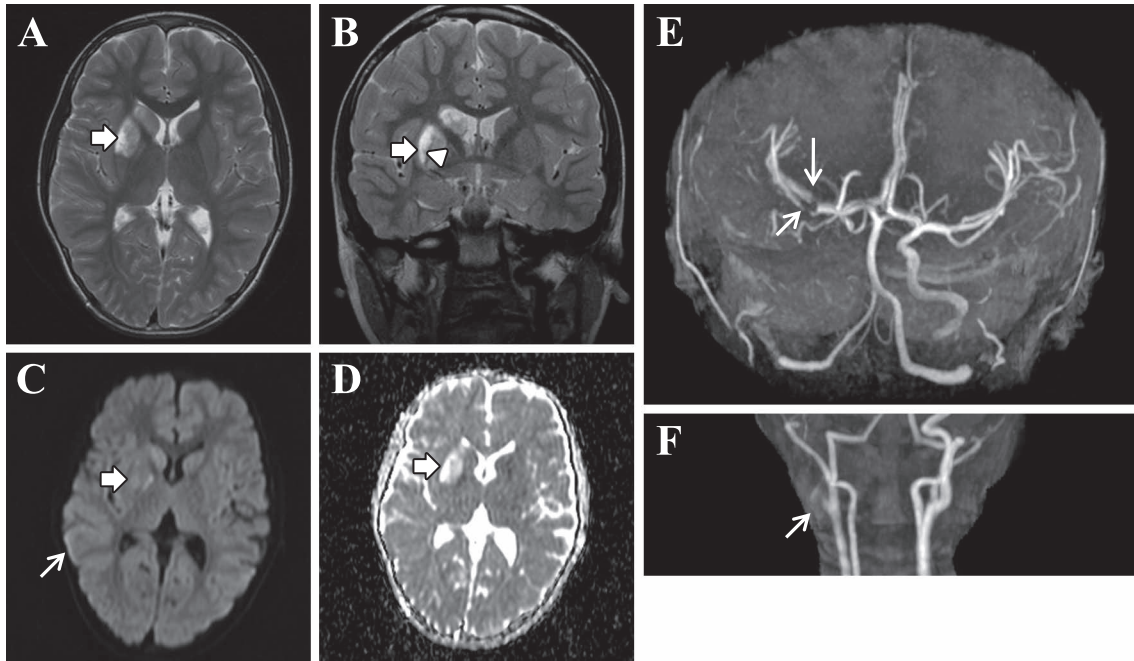


Fig. 1 MRI and MRA of the patient on admission day.

The high signal intensity lesion in the right striatum (broad arrows) was definitely recognized on MR T₂ weighted image (A, B). This lesion showed iso-signal intensity on MR diffusion image (C) and high signal intensity on apparent diffusion coefficient (ADC) (D). The flow void (B, arrow head) suspecting perforating arteries was recognized in the high signal lesion of the striatum. On admission day, MRA (E, F) showed the complete occlusion of the right internal carotid artery and severe narrowing at the horizontal portion of right middle cerebral artery (E, arrow). It was suggested that the occlusion occurred at the upper part of right carotid artery. The arrow (F) indicated the bottom of thrombus. A; T₂WI (1.5 T, axial, TR 4,300, TE 92), B; T₂WI (1.5 T, coronal TR 4,200, TE 94), C, D; DWI (1.5 T, axial, TR 5,000, TE 80), E, F; MRA (1.5 T, TR 28, TE 7.15).

軽度、DWIで明らかな高信号、さらに右外側頭頂葉にも高信号をみとめた (Fig. 2A, B). MRAでは、右ICAとMCAの信号は対側に比して低下しており、近位部での高度狭窄がうたがわれた (Fig. 2C). 入院時には頭頂葉の信号はほぼ消退していた。

入院経過：MCA近位部までの血流はウイリス動脈輪を介した側副血行で保たれており、急性期でのICAの血行再建は不要と判断した。MCA狭窄は塞栓性機序と考えられ、抗凝固療法も検討したが、血栓が消失する可能性は少なく、またICA内膜の損傷も考慮し保存的に経過観察した。右ICAは閉塞したままで再開通はしなかった。しかしその後のMRIで梗塞巣の拡大はなく、MRAで右MCAの狭窄の改善をみとめた。保存治療とリハビリで運動麻痺はほぼ改善し、入院16日目に自宅退院となった。6ヵ月後の経過で、MRI画像では右線条体に陳旧性小梗塞巣所見と組織の萎縮 (尾状核)を残し、また右内頸動脈は閉塞したままであるが、後遺症なく日常生活にも問題なく元気に通学している。

考 察

本症例は、画像所見から判断し、右外側頭頂葉梗塞と血管性浮腫をともなった線条体梗塞巣を示すもので、穿通枝の

flow voidは再灌流後の過灌流状態と推測された。発症は、咽頭に強度な鈍的圧迫により、また急激な頸部の過伸展も加わり、ICA解離ないし血管内膜損傷が生じ、血栓が形成され血栓の一部が遠位へ飛んで梗塞が発症したと思われる。しかし、血栓は融解し再灌流しており、一部血管の過灌流状態が、14日目の画像で捉えられている。この時点ですでにICAは完全閉塞しており、血栓の一部でMCA水平部に狭窄が生じたと推測された。しかし、狭窄部は動脈解離も生じやすい部位であり、解離の関与も完全には否定できない。臨床症状は対側半球からの血流バランスの関係で発現し、梗塞による片麻痺が顕在化したと思われるが、痙攣は過灌流状態で発現しやすく、また右外側頭頂葉梗塞の皮質傷害も焦点になった可能性がある。

口腔内の鈍的外傷によるICA損傷は、1936年以後散発的に報告されるようになり、1980年にWoodhurstらが、文献的に1歳半から18歳までの17症例をまとめた。鉛筆など棒状のものを口にくみ転倒した症例が多く、症状は片麻痺が軽症5例、一過性3例をふくみ16例に出現している、また全身痙攣3例、アテトーゼ1例も出現している。これら17例中5例 (29%)は発症から30時間から7日後に死亡しており、軽症のものから死亡にいたる重症なものがみとめられる。また受傷から神経症状の発現までは、15症例が直後から24時間

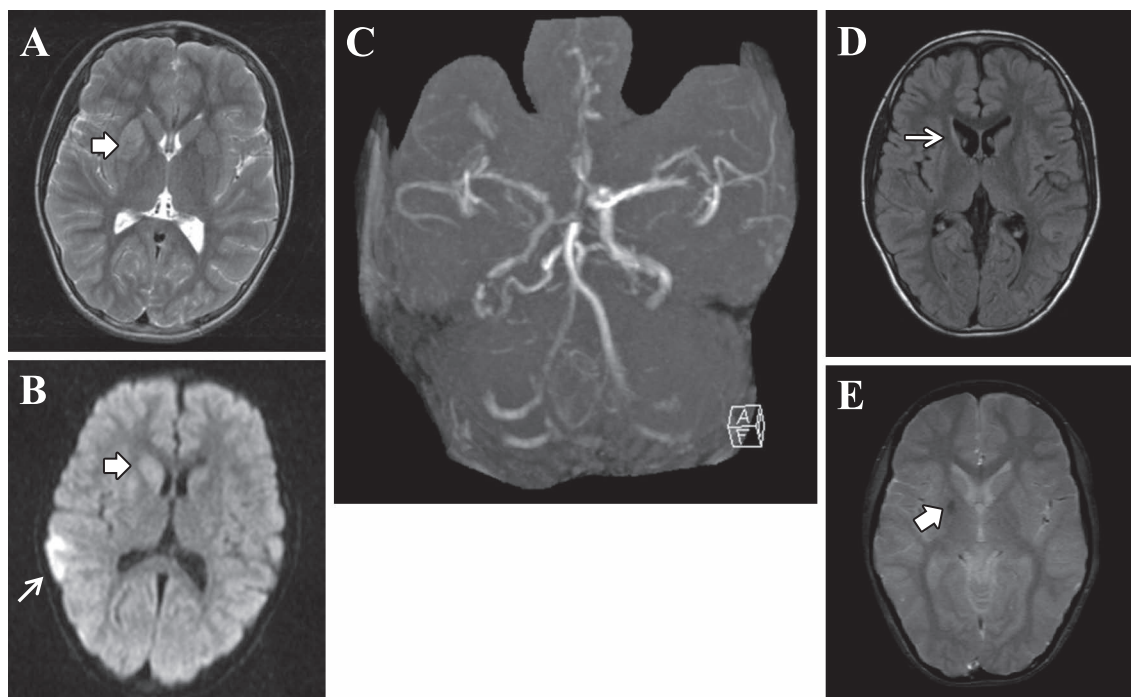


Fig. 2 MRI and MRA of the patient.

At the 7th day after the intraoral injury, the slight high signal intensity lesion in the right striatum (broad arrow) was seen on MR T₂ weighted image (A), and the high signal lesions in the right parietal cortex (arrow) and the right striatum (broad arrow) were also seen on MR diffusion image (B). On MRA (C), the intensity signals of right internal carotid artery and middle cerebral artery were lower than those of the left side, suggesting the existence of the partial occlusion at the proximal part of the right internal carotid artery. At 6 months after the discharge, the atrophy of caudate nucleus (D, arrow) and the degenerative hemosiderin deposit (E, broad arrow) were recognized on MRI.

A; T₂WI (1.5 T, axial, TR 5,400, TE 97), B; DWI (1.5 T, axial, TR 4,100, TE 97), C; MRA (1.5 T, TR 39, TE 7.15), D; FLAIR (1.5 T, axial, TR 9,000, TE 97), E; T₂* (1.5 T, axial, TR 620, TE 20).

以内、2例が48時間以内の発症である¹⁾。17例中の4例で血管撮影がおこなわれ、外傷の部位の血栓が確認されており、1例で内頸動脈内膜剝離術がおこなわれている。14例では特別な治療がおこなわれずに経過観察のみであり、死亡例では剖検所見も報告されておらず、発症病態の詳細は明らかではない。しかし、症状発現は受傷の程度と血栓の流動と融解の状況およびウイルス動脈輪を介した対側半球からの側副血行動態の程度により、一過性、軽症から死亡症例まで生ずるものと推測される。国内では1976年篠原らの報告²⁾以後10例近く症例報告があり³⁾、また海外からも1980年以後散発的に症例が報告されている⁴⁾。本症例でもっとも特徴あることは、口腔内受傷後7日目にICA、MCAの循環不全と脳梗塞が発症し、一過性の軽度の頭痛が生じた後、さらに7日間の間隔を経てICA完全閉塞となり痙攣と片麻痺が出現した臨床経過である。文献的に検討すると、間隔が長いものでも国内文献では受傷から44時間後⁵⁾、海外文献では6日でICA閉塞の症例が報告されているが⁶⁾、2週間の経過で症状が推移した症例は報告されていない。これまでも、口腔内外傷が軽症でも、小児では頸椎周囲組織が未発達のため、頸部伸展で頸動脈が損傷を受け、動脈解離が生じやすいと指摘されている⁷⁾⁸⁾。口腔内外傷後、時間において神経障害が生じる可能性があるため、

経過を追う必要性がある事が、以前より警告されており⁹⁾¹⁰⁾、慎重に経過観察をおこなうことが重要であることを改めて強調したい。

本論文の要旨は、第16回中国四国脳卒中研究会(2014年9月6日)において発表した。

※本論文に関連し、開示すべきCOI状態にある企業、組織、団体はいずれも有りません。

文 献

- 1) Woodhurst WB, Robertson WD, Thompson GB. Carotid injury due to intraoral trauma: case report and review of the literature. *Neurosurgery* 1980;6:559-563.
- 2) 篠原幸人, 田中耕太郎, 坂井文彦ら. 口腔内外傷に続発した小児内頸動脈閉塞症の1例. *神経内科* 1976;4:437-443.
- 3) 原 恵子, 畠 将晃, 高柳博幸ら. 口腔内外傷後に続発した内頸動脈閉塞症例. *耳鼻臨床* 2007;100:555-558.
- 4) Mora J, Ramos C, Ballesteros M. Internal carotid artery thrombosis due to an unusual soft palate injury in a child. *JAAPA* 2013;26:1-3.
- 5) 大谷勝記, 荒井宏治. 口腔内外傷に続発した内頸動脈閉塞症の1歳女児例. *日小児会誌* 2002;106:85-88.

- 6) Singhi P, Khandelwal NK, Mahajan V, et al. Stroke following a bicycle injury. *Indian J Pediatr* 2007;74:856-858.
- 7) 刈部 博, 小沼武英, 亀山元信ら. 小児外傷性閉塞性脳血管障害の特徴と治療上の課題. *小児の脳神経* 2007;32:8-13.
- 8) 清水教一, 青木継稔. 小児の口腔内外傷と中枢神経障害. *小児科* 2000;41:661-666.
- 9) Holyst J. Internal carotid artery occlusion due to intraoral trauma. Case report. *Acta Neurochir (Wien)* 1976;33:325-329.
- 10) Pitner SE. Carotid thrombosis due to intraoral trauma. An unusual complication of a common childhood accident. *N Engl J Med* 1966;274:764-767.

Abstract

A child who developed internal carotid artery obstruction 2 weeks after incurring an intraoral blunt injury: A case report

Ryuhei Kono, M.D.¹⁾, Shinzo Ota, M.D.²⁾, Yutaka Shimoe, M.D., Ph.D.¹⁾, Akio Tanaka, M.D., Ph.D.³⁾ and Masaru Kuriyama, M.D., Ph.D.¹⁾

¹⁾Department of Neurology, Brain Attack Center Ota Memorial Hospital

²⁾Department of Neurosurgery, Brain Attack Center Ota Memorial Hospital

³⁾Department of Radiology, Brain Attack Center Ota Memorial Hospital

This report describes a 9-year-old boy with an internal carotid artery (ICA) injury caused by a fall with the blunt edge of a toothbrush held in the mouth. The initial injury appeared trivial, but 2 weeks later, generalized convulsion and left hemiparesis occurred. Magnetic resonance imaging and magnetic resonance angiography revealed an infarction of the right striatum, right ICA occlusion, and stenosis of the right middle cerebral artery, which were caused by the dissection or intimal damage of the ICA due to the blunt trauma. For children, intraoral blunt trauma sometimes causes ICA occlusion and consecutive strokes after the latent interval of days to weeks. Therefore, a careful clinical observation is essential to prevent overlooking strokes. This patient was an unique case with a long latent interval among the past literatures.

(*Rinsho Shinkeigaku (Clin Neurol)* 2015;55:501-504)

Key words: toothbrush, blunt injury, intraoral injury, internal carotid artery occlusion, cerebral infarction