

## ネコ咬傷後に慢性硬膜下血腫から硬膜下膿瘍に 進展したと考えられた1例

今野 卓哉<sup>1)</sup> 山田 慧<sup>1)</sup> 笠原 壮<sup>1)</sup>  
梅田 能生<sup>1)</sup> 小宅 睦郎<sup>1)</sup> 藤田 信也<sup>1)\*</sup>

**要旨：**症例は69歳男性である。ネコ咬傷により発症した蜂窩織炎と敗血症の治療中に、頭痛、軽度の喚語困難と右不全片麻痺が出現した。頭部MRI拡散強調画像(diffusion-weighted image; DWI)で左大脳半球の硬膜下に三日月形の低信号病変を認め、慢性硬膜下血腫が疑われたが、7日後に神経症状が増悪し、硬膜下病変はDWI高信号に変化した。ネコの口腔内常在菌である*Pasteurella multocida*による硬膜下膿瘍の報告があり、本例は、既存の硬膜下血腫に血行性に細菌が感染して膿瘍化した感染性硬膜下血腫と考えられた。本例は、血腫から膿瘍への変化を画像的に追跡し得た貴重な症例である。

(臨床神経 2015;55:657-660)

**Key words：**感染性硬膜下血腫, 硬膜下膿瘍, 慢性硬膜下血腫, ネコ咬傷, *Pasteurella multocida*

### はじめに

われわれは、ネコ咬傷後の蜂窩織炎と敗血症の治療中に、感染性硬膜下血腫をきたした症例を経験した。頭部MRI拡散強調画像(diffusion-weighted image; DWI)で、経過と共に左大脳硬膜下病変が低信号から高信号に変化した。敗血症を背景に既存の血腫が膿瘍化した変化を画像的にとらえられた貴重な症例と考えられ、報告する。

### 症 例

**症例：**69歳、男性

**主訴：**頭痛、言葉が出にくい、右手足の動きが悪い

**既往歴：**特記事項なし、明らかな頭部外傷のエピソードなし。

**現病歴：**某日、左手を飼うネコに咬まれ、その翌日に左前腕が腫脹し、頭重感と全身倦怠感を自覚した。近医で抗菌薬治療を受けたが症状の増悪を認めたため、ネコに咬まれて4日目に当院皮膚科を受診した。38.4°Cの発熱と、血液検査で白血球数10,010/ $\mu$ l、CRP 25.12 mg/dl、プロカルシトニン15.34 ng/mlと高値であり、左前腕の蜂窩織炎および敗血症と診断され、入院のうえメロペネム1.5 g/日で加療された。皮膚科入院第3病日に頭痛が増悪し、言葉の発しにくさと右手足の脱力感が出現したため、当科を初診した。38.0°Cの発熱と左前腕の熱感・腫脹が持続しており、神経学的にはごく軽

度の喚語困難と右不全片麻痺を認めた。頭部CTで左硬膜下に三日月型の低吸収域を認め、同部位は頭部MRI DWIで低信号を呈しており(Fig. 1)、慢性硬膜下血腫と診断した。血腫による圧迫所見は乏しく、症状は軽度であったため経過観察とした。抗菌薬治療により蜂窩織炎は改善し、皮膚科入院第7病日に退院した。退院3日後(当科初診から7日後)、言葉の発しにくさと右手足の脱力感が増悪し、当科を再受診して入院した。

**入院時現症：**体温36.5°C、血圧138/75 mmHg、脈拍80/分・整。左前腕の熱感・腫脹は改善しており、その他の一般身体所見に特記事項を認めなかった。神経学的には、JCS I-1の意識障害と右半側空間無視、当科初診時より明瞭な喚語困難と右不全片麻痺を認めた。

**入院時検査所見：**血液検査で、白血球数9,410/ $\mu$ l、CRP 4.95 mg/dlと炎症反応は改善傾向だった。髄液検査では細胞数42/ $\mu$ l(単核37/ $\mu$ l、多形核5/ $\mu$ l)、蛋白87 mg/dl、糖45 mg/dl(同時血糖95 mg/dl)と軽度の細胞数増加と蛋白上昇を認めた。血液、髄液培養はともに陰性だった。

**入院時頭部画像所見：**硬膜下病変は、頭部CTでは変化を認めなかった。頭部MRI DWIでは、病変内に低信号と高信号が混在する像に変化しており、T<sub>1</sub>強調画像では脳実質と等からやや低信号で病変の辺縁に環状の造影効果を伴っていた。T<sub>2</sub>強調画像・fluid attenuated inversion recovery (FLAIR)画像では高信号を呈し、FLAIR画像では脳溝にも高信号病変

\*Corresponding author: 長岡赤十字病院神経内科〔〒940-2085 長岡市千秋2丁目297-1〕

<sup>1)</sup> 長岡赤十字病院神経内科

(Received February 19, 2015; Accepted May 11, 2015; Published online in J-STAGE on July 11, 2015)

doi: 10.5692/clinicalneuroi.cn-000725

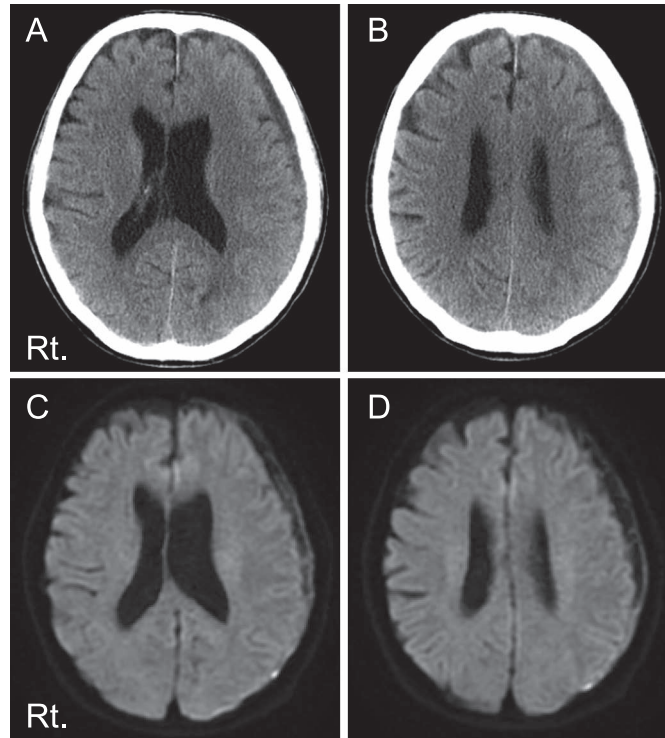


Fig. 1 Brain CT and MR images taken 7 days after the cat bites.

Brain CT shows a low density, crescent-shaped lesion in the left subdural space, suggesting subdural hematoma (A, B). The lesion presents as hypointense on axial diffusion-weighted imaging (C, D) (1.5 T; TR 5,500 ms, TE 85.7 ms).

がおよんでいた (Fig. 2).

入院後経過: 頭部 MRI 所見から硬膜下膿瘍と診断した. 造影 CT では頭蓋近傍を含めて全身に明らかな感染巣はなかった. 起病因菌同定および治療のための開頭洗浄ドレナージを考慮したが, 手術操作によりかえって膿瘍が拡散し, 術後に致命的な脳浮腫を来しうることを懸念し, 抗菌薬による保存的治療を優先した. 細菌性髄膜炎に準じて入院第 1 病日から第 21 病日までメロペネム 6g/日を投与し, 第 22 病日から第 40 病日までセフトリアキソン 4g/日を投与した. 神経所見は速やかに寛解し, 入院第 19 病日目の頭部 MRI で病変部は縮小した. 入院第 42 病日に後遺症を残さず独歩で退院した.

## 考 察

本例は, ネコ咬傷後に蜂窩織炎と敗血症をきたし, 既存の慢性硬膜下血腫が硬膜下膿瘍に進展したと考えられた症例である. 膿瘍病変内は粘度が高く, 分子運動が少ないことから, DWI 高信号を呈することが一般的である<sup>1)</sup>. 一方, 慢性硬膜下血腫では, 血腫の性状に応じて DWI 高信号と低信号が混在しうる<sup>2)</sup>. 本例は, 初診時の硬膜下病変が DWI 低信号を呈し血腫と考えたが, その後の 7 日間で病変は DWI 高信号へと変化し, 血腫が膿瘍化したと考えられた. このように, 先行す

る慢性硬膜下血腫に血行性に細菌感染が波及して膿瘍化する病態は, 感染性硬膜下血腫として知られている<sup>3)</sup>.

硬膜下膿瘍は, 通常, 副鼻腔炎などの頭蓋近傍感染巣から細菌が直接波及することで生じるが, 本例ではそのような感染源を認めなかった. 一方, 本例ではネコ咬傷による蜂窩織炎に敗血症を合併しており, 血行性に血腫内に細菌が侵入した可能性がある. 皮膚科で行われた抗菌薬量は, 局所の蜂窩織炎と敗血症の治療には十分であったが, 頭蓋内に及んだ感染巣には不十分で膿瘍形成を来したと考えた. 感染性硬膜下血腫の頭部 MRI DWI は, 血腫と膿瘍の量・性状により, 低信号から等信号, 高信号, 低信号と高信号の混在, など様々であると報告されており<sup>4)</sup>, 本例の DWI 所見も矛盾しない. 一方, 当科初診時の硬膜下病変を血腫と考えた場合, 神経症状を来すには血腫量が少なく脳実質への圧迫所見も乏しいため, 初診の時点ですでに膿瘍形成が始まっていた可能性も否定できない. 本例のように病変部に DWI 低信号域を含み, 血腫との鑑別に苦慮した硬膜下膿瘍の報告例も散見される<sup>4)~7)</sup>.

本例は, 繰り返しの血液培養でも起病因菌を同定できなかったが, 起病因菌として *Pasteurella multocida* を想定した. *Pasteurella multocida* はネコ, イヌの口腔内に常在するグラム陰性短桿菌であり, 特にネコでは 70~90% と高率に保菌している<sup>8)</sup>. ネコとの接触後に *Pasteurella multocida* による硬膜下膿瘍を生じ

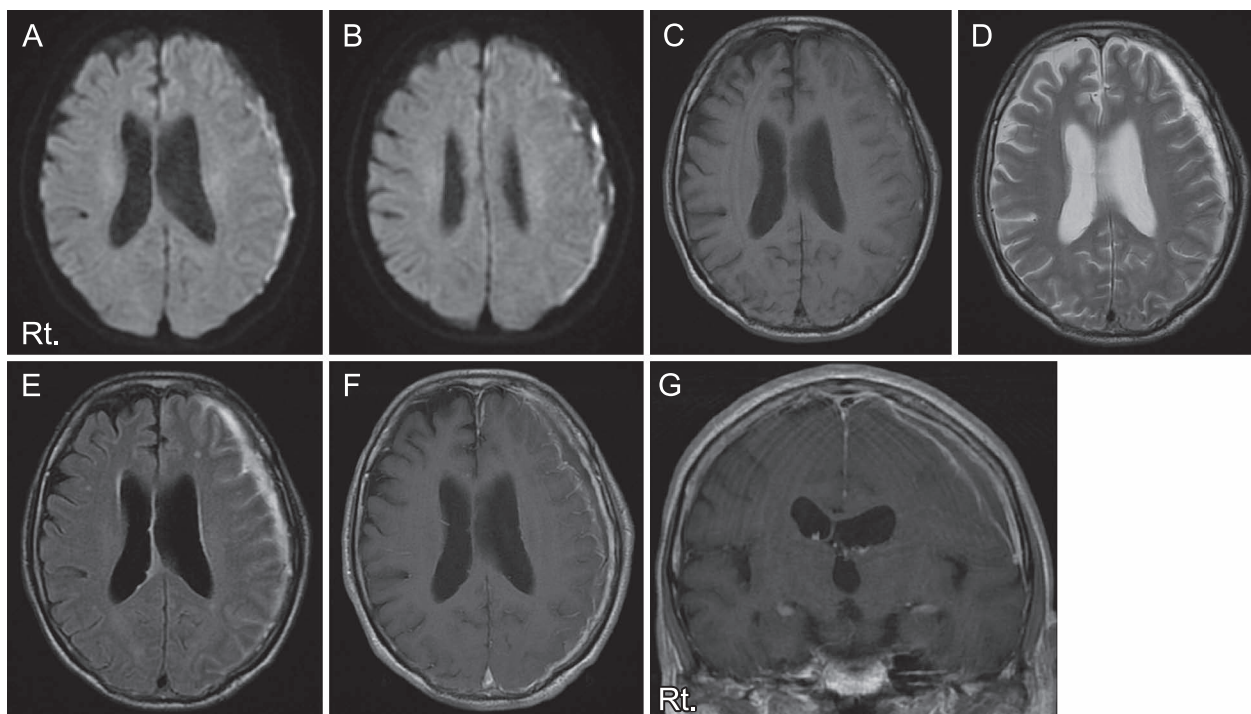


Fig. 2 Brain MR images taken two weeks after the cat bites.

The signal of the left subdural lesion changed to hyperintense on axial diffusion-weighted imaging (A, B). (1.5 T; TR 5,500 ms, TE 94.7 ms). The lesion presents as hypo- or isointense on axial T<sub>1</sub>-weighted imaging (C) (1.5 T; TR 580 ms, 13 ms), hyperintense on axial T<sub>2</sub>-weighted imaging (D) (1.5 T; TR 4,000 ms, 82.8 ms) and fluid attenuated inversion recovery (FLAIR) imaging (E) (1.5 T; TR 9,000 ms, TE 144.4 ms), and is capsule-shaped when enhanced by Gadolinium (F, G) (1.5 T; TR 580 ms, TE 13 ms; Coronal, TR 440 ms, TE 13 ms). Also, the left cerebral sulci attached to the lesion is hyperintense on FLAIR imaging. These MR findings suggest the subdural hematoma changed to a subdural empyema.

た既報もある<sup>9)10)</sup>。通常、ペニシリン系をはじめ多くの抗菌薬に感受性を示し、本例に行った抗菌薬治療で十分有効であったと考えられる。

硬膜下膿瘍の診断の遅れは致命的な結果を招きうるため、感染徴候を伴う硬膜下血腫では、血腫への血行性感染によって膿瘍化する可能性を考慮しなければならない。本例は、血腫から膿瘍への変化を画像的に追跡し得た貴重な症例である。

※本論文に関連し、開示すべきCOI状態にある企業、組織、団体はいずれもありません。

## 文 献

- Ramsay DW, Aslam M, Cherryman GR. Diffusion-weighted imaging of cerebral abscess and subdural empyema. *AJNR Am J Neuroradiol* 2000;21:1172.
- Kuwahara S, Fukuoka M, Koan Y, et al. Subdural hyperintense band on diffusion-weighted imaging of chronic subdural hematoma indicates bleeding from the outer membrane. *Neurol Med Chir (Tokyo)* 2005;45:125-131.
- 大塚俊宏, 加藤直樹, 梶原一輝ら. 感染性硬膜下血腫が疑われた1例. *No Shinkei Geka* 2007;35:59-63.
- 成田恵理子, 丸屋 淳, 西巻啓一ら. 拡散強調画像が診断および治療効果判定に有用であった感染性硬膜下血腫の1例. *Brain Nerve* 2009;61:319-323.
- 森 千晃, 齊藤利雄, 北田清悟ら. 免疫抑制状態下に発症した硬膜下膿瘍. *神経内科* 2012;76:312-314.
- 矢内 啓, 大宅宗一, 藤澤直顕ら. 当院における頭蓋内膿瘍の治療成績の検討. *No Shinkei Geka* 2014;42:213-219.
- 国井紀彦, 阿部琢巳. 慢性硬膜下膿瘍と鑑別が困難であった硬膜下膿瘍の1例. *脳外誌* 2009;18:312-318.
- O'Neill E, Moloney A, Hickey M. *Pasteurella multocida* meningitis: case report and review of the literature. *J Infect* 2005;50:344-345.
- Per H, Kumandaş S, Gümtüş H, et al. Meningitis and subgaleal, subdural, epidural empyema due to *Pasteurella multocida*. *J Emerg Med* 2010;39:35-38.
- Stern J, Bernstein CA, Whelan MA, et al. *Pasteurella multocida* subdural empyema. Case report. *J Neurosurg* 1981;54:550-552.

## Abstract

**Transformation from chronic subdural hematoma  
into subdural empyema following cat bites: a case report**

Takuya Konno, M.D., Ph.D.<sup>1)</sup>, Kei Yamada, M.D.<sup>1)</sup>, Sou Kasahara, M.D.<sup>1)</sup>,  
Yoshitaka Umeda, M.D.<sup>1)</sup>, Mutsuo Oyake, M.D., Ph.D.<sup>1)</sup> and Nobuya Fujita, M.D., Ph.D.<sup>1)</sup>

<sup>1)</sup>Department of Neurology, Nagaoka Red Cross Hospital

A 69-year-old man developed motor aphasia and right hemiparesis with severe headache, during the treatment of cellulitis and sepsis due to cat bites. Brain CT showed a low density, crescent-shaped lesion in the left subdural space, which was hypointense on brain diffusion-weighted imaging (DWI). One week later, when his neurological symptoms had worsened, the signal of the subdural lesion had changed to hyperintense on DWI. The lesion was capsule-shaped when enhanced by Gadolinium. The signal changes on DWI of the lesion indicated the existing hematoma had changed to an empyema, or so-called infected subdural hematoma, due to a hematogenous bacterial infection. *Pasteurella multocida*, a resident microbe in the oral cavity of cats, could be the responsible pathogen in this case. The patient recovered completely after treatment with intravenous high dose antibiotics. This is an important case report describing the transformation from a chronic subdural hematoma into a subdural empyema by DWI.

(Rinsho Shinkeigaku (Clin Neurol) 2015;55:657-660)

**Key words:** infected subdural hematoma, subdural empyema, chronic subdural hematoma, cat bites, *Pasteurella multocida*

---